

## Оригінальні статті

УДК 616.714.34—006—089.12

### Інфратемпоральний доступ при пухлинах середньої черепної ямки (мікрохірургічне об'рунтування)

Трош Р.М., Шамаєв М.І., Кондратюк В.В., Кваша М.С.

Інститут нейрохірургії ім. акад. А.П.Ромоданова АМН України, м. Київ, Україна

**Ключові слова:** середня черепна ямка, пухлини, доступ, мікрохірургія.

На сучасному етапі розвитку нейрохірургії інтенсивно впроваджуються в практику мало-травматичні методи діагностики та лікування краніобазальних пухлин, зокрема, пухлин середньої черепної ямки (СЧЯ). Практична відсутність метастазування доброякісних пухлин головного мозку дає можливість досягти одужання та поліпшення якості життя значної частини хворих з позамозковими новоутвореннями за умови їх радикального видалення та уникнути продовження їх росту у 80—90% спостережень [1—5, 9, 10]. Значну увагу приділяють вдосконаленню хірургічних доступів під час видалення позамозкових пухлин та технічному забезпеченню мікрохірургічних операцій [2, 6—8, 11, 12]. Застосування адекватних оперативних доступів, які дозволяють уникнути тракції мозку, а, відповідно, і травми його базальних відділів, максимальне забезпечення візуального контролю всіх етапів видалення пухлини, відмова від спроби її видалення єдиним вузлом на користь фрагментарної резекції у міру відокремлення від оточуючих структур мозку, судин, нервів з обов'язковим використанням збільшувальної оптики та мікрохірургічної техніки дозволили знизити післяопераційну летальність при підвищенні радикальності оперативного втручання [1, 3]. В нейрохірургічній практиці для видалення пухлин СЧЯ найбільш часто застосовують лобно-скроневи́й доступ [9, 10]. За такого підходу виникає ряд обмежень, що значно ускладнюють відокремлення пухлини від оточуючих утворень мозку та її видалення. Зокрема, значно обмежує кут зору велика кістка, в бік якої відвертають м'язово-кістковий клапот. При розташуванні пухлини в медіобазальних відділах СЧЯ виникає необхідність резекції частини скроневої кістки та відповідної ділянки мозку. Таким чином, вибір хірургічного доступу до пухлин СЧЯ залежить

від їх розмірів та розташування, індивідуальних особливостей будови черепа, взаємовідношення пухлини з магістральними судинами та нервами [4]. Одним з таких доступів, що забезпечує більш сприятливі умови для хірурга, є інфратемпоральний.

**Метою роботи** було вивчення топографо-анатомічних особливостей ділянки СЧЯ в зоні інфратемпорального доступу, опрацювання на анатомічному матеріалі його техніки для подальшого впровадження в практичну діяльність з метою поліпшення результатів хірургічного лікування хворих з пухлинами СЧЯ.

**Матеріалометодидослідження.** Матеріал дослідження — анатомічні препарати голови, судинна система якої (артерії та вени) була попередньо заповнена різнобарвною масою (артерії — крап-лаком на целоїдині, вени — берлінською синьою на целоїдині). Всі елементи доступу виконували під контролем операційного мікроскопа при збільшенні у 5—12,5 разу з використанням відповідних мікрохірургічних інструментів. Під час відпрацювання доступу проводили поетапну фотореєстрацію.

Показаннями до застосування інфратемпорального доступу є пухлини всіх відділів СЧЯ та підскроневої ямки (рис. 1 кольорової вкладки).

#### **Інфратемпоральний доступ до середньої черепної ямки (топографічна та мікрохірургічна анатомія)**

Положення хворого лежачи на спині. Голова пацієнта повернута на 90° в бік, протилежний патологічному вогнищу. Для зменшення стискання хребтових артерій плече пацієнта піднято до 10—15°. Аналогічне положення тіла застосовують і при передньому транспетрозному доступі (рис. 2 кольорової вкладки).

Проводять S-подібний розріз шкіри. Лінія розрізу йде від кута нижньої щелепи попере-

ду вушної раковини до тім'яної ділянки (рис.3 кольорової вкладки).

Шкіра в цій ділянці щільна, вкрита волоссям і зрощена з сухожильним апоневрозом фіброзними перетинками. В нижньопередньому відділі шкіра тонка, рухома внаслідок наявності під нею шару жирової тканини. Підшкірна основа розвинена слабо. В цьому шарі розгалужується поверхнева скронева артерія, яка супроводжується веною та вушно-скронеvim нервом, проходять рухові гілки лицьового нерва. Поверхнева скронева артерія та вушно-скронеvий нерв виходять з товщі білявушної слинної залози та піднімаються вверх допереду від козелка. На рівні верхнього краю очної ямки судина та нерв діляться на лобні та тім'яні гілки. Чутливу іннервацію скроневої ділянки, крім вушно-скроневого нерва, забезпечує і вилично-скронева гілка, що відходить від II гілки трійчастого нерва.

Після розведення країв рани в нижньому куті попереду козелка оголюють поверхневу скронеvu вену та артерію, які бажано зберегти. Після мобілізації білявушної слинної залози та зміщення її кпереду відкривається лицевий нерв. Потім розсікають періост латеральної частини очної ямки та виличної кістки, відсепаровують його від кістки (рис. 4 кольорової вкладки).

В нижній частині виличної дуги в зоні прикріплення жувального м'язу періост зберігають. Поверхнева скронева фасція має два листки — глибокий та поверхневий. Обидва листки починаються від верхньої скроневої лінії. Поверхневий листок кріпиться до зовнішньої поверхні виличної дуги, глибокий — до внутрішньої. Внаслідок цього між листками апоневрозу та виличною дугою утворюється замкнутий простір, заповнений міжапоневротичною жировою клітковиною. Ця анатомічна особливість має практичне значення: поверхневий листок скроневої фасції можна використовувати для пластики дефекту твердої оболонки головного мозку, який утворюється після видалення пухлини разом з місцем вихідного росту. Фасція білявушно-жувальної ділянки є продовженням фасції шиї, що переходить на обличчя, в нижніх відділах — кріпиться по нижньому краю нижньої щелепи та її кута, а зверху — до надкісничі виличної дуги. Ця фасція вкриває жувальний м'яз і, розщеплюючись, утворює капсулу для білявушної слинної залози. Зовнішній листок фасції щільний, що дозволяє зберегти анатомічну цілісність залози при підході до підскроневої ямки. Після проведення остеотомії виличну кістку разом з жувальним м'язом відвертають донизу (рис.5 кольорової вкладки).

Безпосередньо під глибоким листком скроневого апоневрозу розташований третій пласт клітковини — підапоневротичний, який переходить позаду виличної дуги в жирові тканини щоки та в підскронеvu ямку. За підапоневротичною жировою клітковиною міститься скронеvий м'яз. Він починається від надкісничі скроневої ямки, волокна донизу сходяться та закінчуються міцним сухожиллям, яке проходить позаду виличної дуги і кріпиться до вінцевого відростку нижньої щелепи.

Відсепаровують зовнішній листок поверхневої скроневої фасції від скроневого м'язу (рис. 6 кольорової вкладки) та здійснюють кістковопластичну трепанацію.

На рис.7 (кольорова вкладка) показане місце накладення фрезьових отворів. Кістково-м'язовий клапот відвертають донизу. При необхідності здійснюють резекційну трепанацію дна СЧЯ.

Після трепанації в рану виступає тверда оболонка головного мозку (рис. 8 кольорової вкладки), по якій проходить середня оболонкова артерія.

На рис. 9 (кольорова вкладка) зображено дно СЧЯ з місцем виходу середньої оболонкової артерії. При розташуванні пухлини в медіальній частині СЧЯ, використовуючи екстрадуральний підхід, проводять резекцію кісток основи черепа — скроневої кістки та великого крила основної кістки. Це дозволяє виключити джерела кровопостачання новоутворення з системи середньої оболонкової артерії та забезпечити візуальний контроль трійчастого вузла та його гілок. На відміну від лобно-скроневого (птеріонального) доступу, застосування інфратемпорального доступу дозволяє значно розширити зону візуального контролю анатомічних структур СЧЯ, здійснюючи резекцію виличної дуги та збільшуючи кут огляду операційного поля за мінімальної тракції скроневої долі.

#### *Преваги доступу:*

- широкий екстрадуральний підхід до основи черепа;
- мінімальна тракція скроневої долі;
- можливість візуалізації периферичної частини II та III гілок трійчастого нерва;
- доступність контролю скронево-нижньощелепного суглоба;
- візуалізація середньої оболонкової артерії;
- максимальна доступність візуального контролю структур мозку, судин, нервів за брахіцефалічної форми черепа.

#### *Обмеження доступу:*

зверху — скронева доля; знизу — кут ниж-

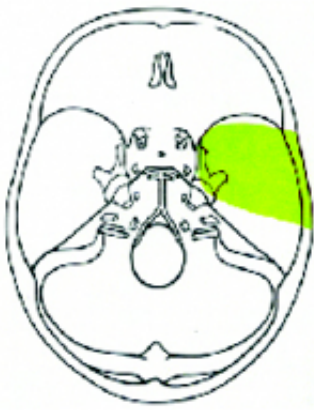


Рис. 1. Зона візуального контролю при застосуванні інфратемпорального підходу

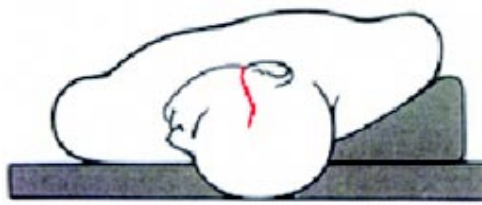

Рис. 2. Положення хворого на операційному столі.

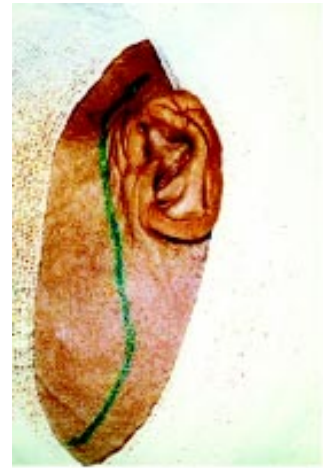

Рис. 3. Лінія розрізу шкіри

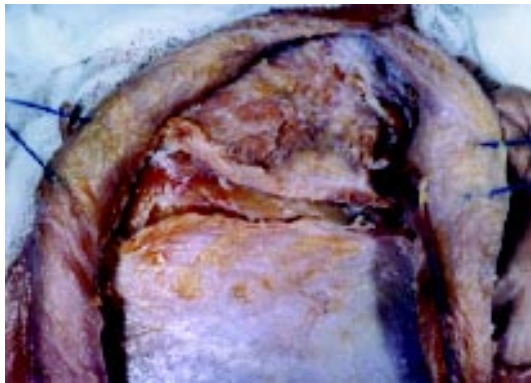

Рис. 4. Розведені краї рани, вилична кістка підготовлена для остеотомії

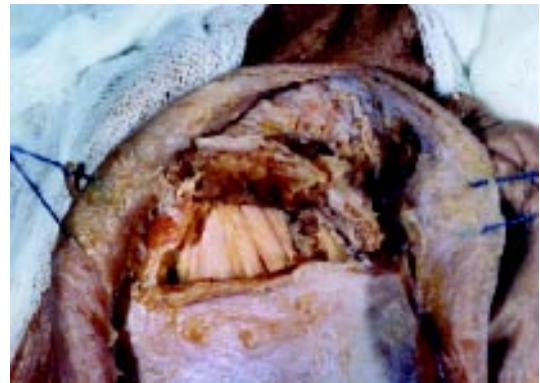

Рис. 5. Вилична кістка разом з жувальним м'язом відвернута донизу

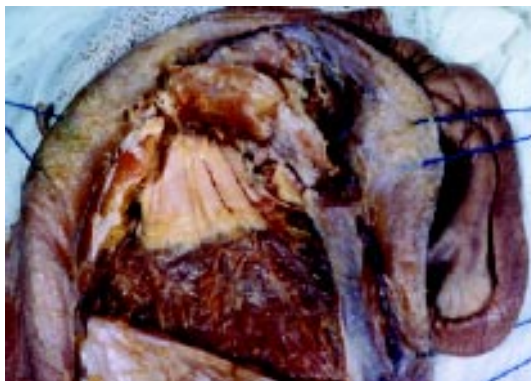

Рис. 6. Відсепарований зовнішній листок поверхневої скроневої фасції

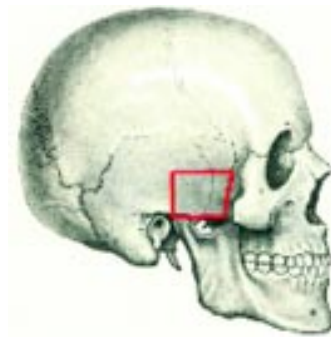


Рис. 7. Місце формування трепанаційного вікна

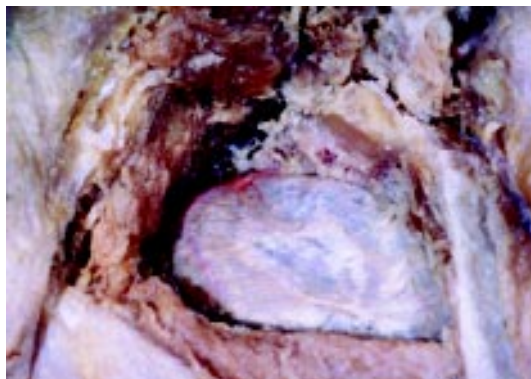


Рис. 8. Вигляд після кістково-пластичної трепанації

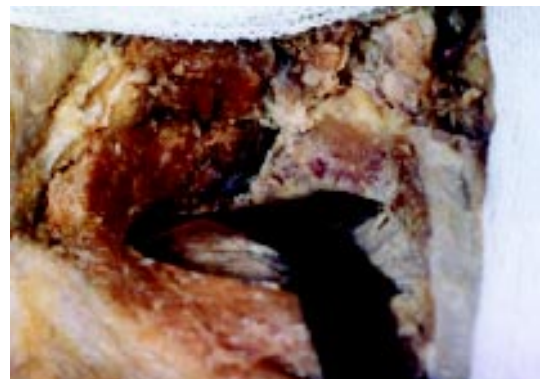

Рис. 9. Шпателем приподняті базальні відділи скроневої доли

ньої щелепи; попереду — верхня щелепа; ззаду — піраміда скроневої кістки.

#### Недоліки доступу:

— небезпека пошкодження лицевого нерва та білявушної слинної залози;

— можливість виникнення післяопераційного тризму жувального м'яза.

**Висновки.** 1. Перевагою інфратемпорального доступу у порівнянні з лобно-скронеvim доступом є можливість широкого екстрадурального підходу до основи черепа за мінімальної тракції скроневої частки, максимальна можливість візуального контролю анатомічних структур дна СЧЯ.

2. Інфратемпоральний доступ найбільш ефективний при пухлинах медіальних відділів СЧЯ, параселлярних пухлинах та новоутвореннях підскроневої ямки.

#### Список літератури

1. *Олошин В.Е.* Хирургия базальных менингиом: Автореф. дис. ... д-ра мед. наук.—Л., 1993.—48 с.
2. *Ромоданов А.П., Зозуля Ю.А., Мосийчук Н.М., Чушкан Г.С.* Атлас операций на головном мозге.—М.: Медицина, 1986.—384 с.
3. *Ромоданов С.А.* Хирургическое лечение опухолей, поражающих пещеристую пазуху // *Нейрохирургия.*—1979.—Вып.12. — С.33—38.
4. *Ромоданов С.А., Шамаев М.И.* Микрохирургическая анатомия параселлярных менингиом // 2-й Всесоюз. съезд нейрохирургов — М., 1976.—С.234—235.
5. *Тиглиев Г.С., Клименко Н.В.* Результаты микрохирургического лечения супратенториальных менингиом // *Вопр. нейрохирургии.*—1990.—№2. С.40—42.
6. *Hakuba A., Shu-Shan L., Nishimura S.* The orbitozygomatic infratemporal approach: A new surgical technique // *Surg. Neurol.*—1986.—V.26.—P.271—276.
7. *McKernott M.W., Kuriiti F.A., Rootman J., Woodhurst W.B.*

Combined frontotemporal-orbitozygomatic approach for tumor of the sphenoid wing and orbit // *Neurosurgery.*—1990.—V.26.—P.107—116.

8. *Pitelli S.K., Almeida G.G.M., Nakagawa E.J. et al.* Basilar aneurism surgery: The subtemporal approach with section of the zygomatic arch // *Neurosurgery.*—1986.—V.18.—P.125—128.
9. *Samii M., Ammirati M.* Surgery of skull base meningiomas.—Berlin: Springer—Verlag, 1992.—146 p.
10. *Schmiddek H.* Meningiomas and their surgical management.—Philadelphia: W.B. Saunders Co, 1991.—557 p.
11. *Sekhar L.N., Pomeranz S.* Temporal bone neoplasms: a report on 20 surgically treated cases // *J. Neurosurg.*—1992.—N76.—P.578—587
12. *Sekhar L.N., Scharnam V.L., Jones N.F.* Subtemporal-preauricular infratemporal fossa approach to large and posterior cranial base neoplasms // *J. Neurosurg.*—1987.—N67.—P.488—499.

#### Инфратемпоральный доступ

при опухолях средней черепной ямки  
(микрохирургическое обоснование)

*Трош Р.М., Шамаев М.И., Кондратьюк В.В., Кваша М.С.*

На анатомических препаратах головы отработана техника инфратемпорального доступа к образованиям средней черепной ямки. Показаны преимущества этого подхода за счет увеличения угла обзора операционного поля и уменьшения тракции височной доли.

The infratemporal approach to the skull base  
(microsurgical substantiation)

*Trosh R.M., Shamaev M.I., Kondratyuk V.V., Kvasha M.S.*

A surgical approach to the skull base is described. It allows excellent exposure of the cranial base with minimal brain retraction. This approach is most suitable for large lesions in the parasellar and retrosellar areas and for those that extend into the cavernous sinus, along the tentorial notch. The infratemporal approach with section of the zygomatic arch.

## КОММЕНТАРИЙ

к статье *Троша Р.М. и соавторов «Инфратемпоральный доступ при пухлинах средней черепной ямки»*

Современные возможности ранней диагностики опухолей головного мозга, основанные на применении компьютерной томографии, магниторезонансной томографии, однофотонной эмиссионной компьютерной томографии, а также совершенное техническое оснащение хирургических операций с использованием навигационных, эндоскопических, лазерных, ультразвуковых технологий позволяют осуществлять внутрочерепные хирургические вмешательства в соответствии с требованиями миниинвазивности, атравматичности, обеспечения высокого качества жизни больных. Существенно изменились не только методы удаления опухолей мозга, но и хирургические доступы к ним. В работе рассмотрена хирургическая топография инфратемпорального доступа к внемозговым опухолям средней черепной ямки на этапах рассечения мягких тканей, формирования трепанационного окна, экстрадурального подхода к опухоли. Представленный иллюстративный материал позволяет достаточно четко ориентироваться в возникающих в процессе операции хирургических ситуациях. В рассматриваемом авторами варианте инфратемпоральный доступ оптимален при краниобазальных опухолях (небольших размеров) передних отделов средней черепной ямки, параселлярном распространении процесса. Однако при расположении опухоли в более задних отделах средней черепной ямки, а именно в области передней поверхности пирамиды височной кости, требуется модификация инфратемпорального доступа.

Д-р мед. наук, профессор *В.Д. Розуменко,*  
*Институт нейрохирургии*  
*и.м. акад. А.П. Ромоданова АМН Украины*