

УДК 615.849.03:616-089.166: 616.831-006.328

Чувашова О.Ю., Крочок И.В.

Отдел нейрорадиологии и радионейрохирургии, Институт нейрохирургии им. акад. А.П. Ромоданова НАМН Украины, г. Киев, Украина

Стереотаксическая радиохирurgia петрокливалльных менингиом

Вступление. Поскольку сегодня существуют трудности при тотальном удалении петрокливалльных менингиом, все чаще используют стереотаксическую радиохирurgia (СТРХ) как альтернативный хирургическому самостоятельный метод лечения, а также в дополнение к нему. Проанализированы результаты лечения пациентов с использованием СТРХ, оценена эффективность метода.

Материалы и методы. У 13 пациентов с петрокливалльными менингиомами проведена СТРХ с использованием линейного ускорителя «Trilogy + BrainLab». Объем мишени от 0,85 до 14,96 см³, предписанная доза (ПД) — от 11 до 13 Гр. Объем мишени, который получил ПД, от 81 до 96%, максимальная доза — от 14,5 до 17,3 Гр.

Результаты. Улучшение неврологического статуса отмечено у 3 (33,3%) из 9 пациентов, у 5 (55,6%) — существенные изменения неврологического статуса не выявлены.

По данным МРТ положительная динамика отмечена у 55,6% пациентов, у 33,3% — стабильная МР-картина, у 88,9% пациентов достигнут контроль роста опухоли.

Выводы. СТРХ — эффективный метод лечения менингиом петрокливалльной локализации, предусматривающий контроль роста опухоли и обеспечение сохранности неврологического статуса пациента.

Ключевые слова: петрокливалльная менингиома, стереотаксическая радиохирurgia.

Менингиомы составляют приблизительно 20% всех первичных интракраниальных опухолей, из них 0,3–1% — петрокливалльной локализации [1]. Чаще возникают у взрослых, в возрасте от 40 до 50 лет, с возрастом вероятность их возникновения увеличивается [2]. Выявляют преимущественно у женщин (соотношение 2:1) [1–3].

Неврологические симптомы у пациентов с петрокливалльными менингиомами обусловлены повышением внутричерепного давления, вовлечением в патологический процесс черепных нервов, сдавлением мозжечка, ствола головного мозга [3]. От момента появления первых симптомов до установления диагноза проходит от 3 до 5 лет, что обусловлено постепенным прогрессированием симптомов, выраженность которых становится причиной обращения больного за медицинской помощью и выявления опухоли [3]. Основными клиническими проявлениями считают: повышение внутричерепного давления, головную боль, тошноту, рвоту; неврологический дефицит черепных нервов (тригеминальная невралгия, сенсоневральная тугоухость, парез/паралич лицевого нерва); статокоординаторные расстройства (шаткость при ходьбе) — при поражении мозжечка; слабость в конечностях (гемипарез) — при поражении корково-спинномозгового тракта [3].

Более 50 лет открытое оперативное вмешательство, предусматривающее полное удаление опухоли, было основным методом лечения пациентов с внутрочерепными менингиомами [4].

Несмотря на применение современных методов нейровизуализации, микрохирургической техники в сочетании с новыми системами анестезиологического обеспечения, хирургическое лечение петрокливалльных менингиом для нейрохирургов связано с трудностями выполнения тотальной резекции и высоким уровнем послеоперационной инвалидизации и хирургической летальности [1, 5]. Летальность составляет от 0 до 9%, в среднем 2%, частота выраженного неврологического дефицита — от 7 до 39%, в среднем 23%, перманентного дефицита черепных нервов — от 29 до 76%, в среднем 44% [1]. Частота

послеоперационного рецидива опухоли составляет от 7 до 42%, в среднем 21% [1].

Тотальной резекции петрокливалльных менингиом можно достичь не более чем в 40% наблюдений [6]. Полная резекция опухолей указанной локализации затруднительна в связи с их близким расположением к критическим структурам, в частности, стволу головного мозга, черепным нервам, базилярной артерии и ее прободающим ветвям [4, 7]. При выполнении частичной резекции частота прогрессирования петрокливалльных менингиом составляет 40% [4]. В связи с этим, в мировой практике с каждым годом все чаще используют стереотаксическую радиохирurgia (СТРХ) петрокливалльных менингиом как альтернативный хирургическому самостоятельный метод лечения, а также дополнение к нему [4, 7].

Проанализированы результаты лечения пациентов по поводу петрокливалльных менингиом, оценена эффективность применения СТРХ.

Материалы и методы исследования. СТРХ с использованием линейного ускорителя «Trilogy» и стереотаксической системы BrainLab применили у 13 пациентов с петрокливалльными менингиомами в период с декабря 2010 по декабрь 2011 г. Мужчин было 2 (15,4%), женщин — 11 (84,6%). Возраст пациентов от 20 до 69 лет, в среднем 56 лет, медиана — 56,5 года.

При анализе неврологического статуса у 11 (84,6%) пациентов обнаружен дефицит черепных нервов: у 7 (53,8%) — сенсоневральная тугоухость (I степени — у 2, I–II степени — у 2, II–III степени — у 3). У 2 из этих пациентов она сочеталась со стато-координаторными нарушениями, невралгией тройничного нерва и парезом лицевого нерва, у 1 — только с дефицитом V, VII пар черепных нервов, у 2 — только со стато-координаторными нарушениями. У 2 (15,4%) пациентов отмечена только невралгия тройничного нерва, у 1 (7,7%) — дефицит V, VII пар черепных нервов, у 2 (15,4%) — оптико-вестибулярные расстройства, у 1 (7,7%) — головная боль с периодическим головокружением без изменений неврологического статуса.

В момент применения СТРХ все пациенты были соматически полностью сохранены, гематологические показатели в пределах нормы.

Всем пациентам до лечения проведена МРТ головного мозга с внутривенным контрастированием в радиохирургическом режиме на высокопольном томографе «Intera» (1,5Т) (фирмы «Philips Medical System», Нидерланды).

По данным МРТ головного мозга размеры опухоли составляли: у 4 (30,8 %) пациентов — до 2 см (от 1,51 до 1,87 см, в среднем 1,65 см, медиана 1,62 см), у 7 (53,8%) — от 2,1 до 3 см (от 2,1 до 2,9 см, в среднем 2,55 см, медиана 2,57 см), у 2 (15,4 %) — от 3,1 до 3,5 см (от 3,17 до 3,34 см, в среднем 3,26 см, медиана 3,26 см). Перифокальный отек не наблюдали. У 9 (69,2%) больных петрокливаяльная менингиома обуславливала сдавление моста: у 2 из них — с деформацией IV желудочка, у 1 — деформацией цистерны моста и смещением базиллярной артерии, у 1 — деформацией цистерны моста, смещением базиллярной артерии, сдавлением черепных нервов и распространением в пещеристый синус, у 1 — сдавлением тройничного нерва, у 1 — распространением в пещеристый синус, у 1 — распространением в яремное отверстие без деформации каудальной группы черепных нервов. Смещение тройничного нерва без сдавления моста отмечено у 1 (7,7%) больного, у 3 (23,1%) пациентов признаки сдавления прилежащих структур мозга по данным МРТ не выявлены.

У всех пациентов при применении СТРХ прямые хирургические вмешательства по поводу петрокливаяльной менингиомы не выполняли. Лучевую терапию ранее также не проводили.

Объем мишени в диапазоне от 0,85 до 14,96 см³ (в среднем 5,68 см³, медиана 3,17 см³), предписанная доза (ПД) — от 11 до 13 Гр (в среднем 12,5 Гр, медиана 12,5 Гр). Объем мишени, который получил ПД, от 81 до 96% (в среднем 91,3%, медиана 91%). Максимальная доза от 14,5 до 17,3 Гр (в среднем 15,9 Гр, медиана 16 Гр). Методики облучения: у 6 пациентов — Arc cone диаметр 20–30 мм, в зависимости от максимального линейного размера петрокливаяльной менингиомы; у 7 — MLC Dynamic Arc. У всех больных соблюдены толерантные уровни дозы ионизирующего излучения на критические структуры головного мозга.

Клиническое наблюдение, включавшее неврологическое обследование, МРТ головного мозга и общий анализ крови, проводили через 3, 6, 9, 12 мес после СТРХ. Также в алгоритм наблюдения за пациентами после СТРХ включили проведение МСКТ головного мозга с МСКТ-перфузией в сроки 6, 12 мес. Поскольку это исследование до СТРХ не проводили, для объективной оценки динамики процесса использовали данные МРТ головного мозга.

Продолжительность динамического наблюдения после СТРХ от 3 до 12 мес (в среднем 7,6 мес, медиана 7 мес).

Результаты и их обсуждение. Оценка результатов СТРХ включала: изменения неврологического статуса, объективные изменения в динамике по данным МРТ головного мозга.

У 9 пациентов в указанные сроки после лечения проведена МРТ головного мозга с внутривенным контрастированием в радиохирургическом режиме на высокопольном томографе «Intera» (1,5Т).

По данным МРТ оценивали изменения максимальных линейных размеров очага, его сигнальных характеристик, особенности накопления контрастного вещества, а также наличие таких реакций: возникновение или увеличение перифокального отека; появление кистозных компонентов; увеличение степени сдавления прилежащих структур головного мозга.

У 3 (33,3%) из 9 пациентов отмечено уменьшение неврологического дефицита, у 5 (55,6%) — существенные изменения неврологического статуса не выявлены, у 1 (11,1%) — обнаружено усугубление неврологического дефицита.

Исследователи [4] отмечают следующие критерии динамической оценки роста опухоли после СТРХ по данным МРТ: регресс менингиомы — уменьшение размеров очага на 2 мм хотя бы в одном из ее максимальных размеров; прогрессирование процесса — увеличение на 2 мм; стабилизация (прекращение роста) — уменьшение или увеличение менингиомы в пределах менее 2 мм. Исходя из этого, по данным МРТ положительная динамика отмечена у 5 (55,6%) пациентов. Кроме уменьшения размеров очага, признаками положительной динамики считали: менее интенсивное и неоднородное накопление очагом контрастного вещества, уменьшение степени сдавления и деформации прилежащих структур (особенно ствола мозга и IV желудочка). У 3 (33,3%) пациентов после СТРХ по данным МРТ отмечена стабилизация процесса, что соответствовало стабилизации размеров опухоли и свидетельствовало о прекращении ее роста. Таким образом, у 8 (88,9%) пациентов достигнут контроль роста опухоли.

Из пациентов, у которых отмечена положительная динамика, следует обратить внимание на наблюдение петрокливаяльной менингиомы у мужчины в возрасте 20 лет. Больной обратился в клинику с жалобами на постоянную интенсивную головную боль в левой височно-базальной области, резистентную к анальгетикам. По данным анамнеза: болен в течение 5 лет, отмечал прогрессивность интенсивности головной боли. По данным МРТ головного мозга до СТРХ максимальные линейные размеры очага составляли 1,53×1,54×1,59 см, менингиома обуславливала дефект цистерны моста и его компрессию слева (**рис. 1**). ПД при СТРХ составляла 12,5 Гр на 95% объема опухоли (14,54 см³), максимальная доза — 14,5 Гр, методика облучения — Arc cone, диаметр 20 мм. Через 10 мес после СТРХ, во время которых больной отмечал уменьшение интенсивности головной боли, по данным МРТ размеры очага составляли 0,3×0,5×0,4 см, контуры менее четкие, на T1 ВИ очаг практически не визуализировался, не накапливал контрастное вещество, не вызывал сдавление моста и деформацию его цистерн, что свидетельствовало о выраженной положительной динамике процесса (**рис. 2**).

У 1 (11,1%) пациента в постлучевом периоде (через 11 мес после СТРХ) усугубился неврологический дефицит, на МРТ отмечены признаки отрицательной динамики процесса: увеличение одного из размеров очага на 1,3 см, изменение сигнальных характеристик (MP-сигнал стал более неоднородным, преимущественно на T2ВИ), неоднородное и интенсивное накопление парамагнетика, появление перифокального отека, возникновение в оральных

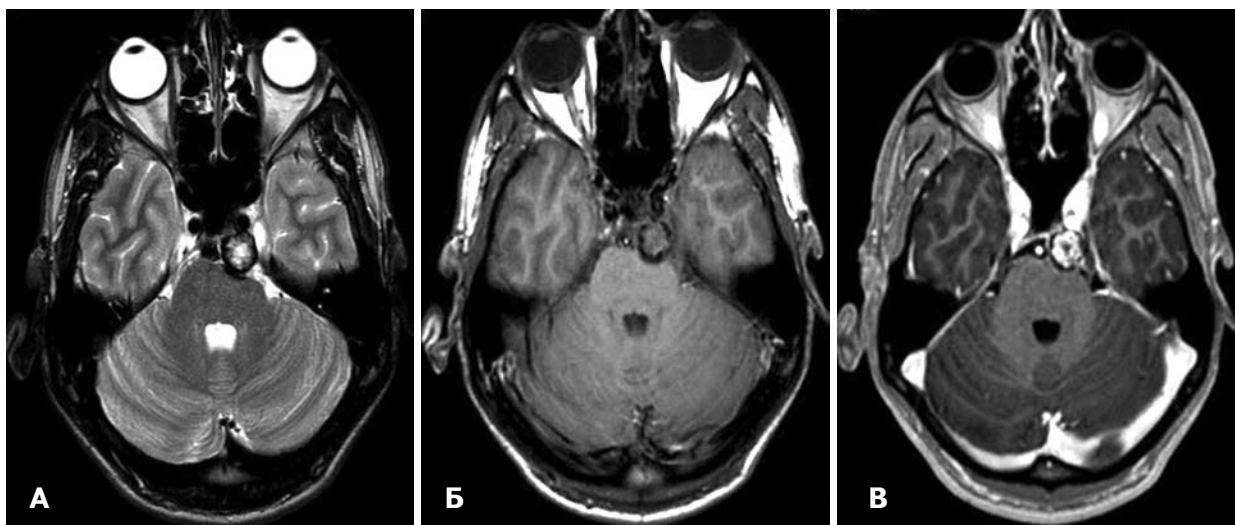


Рис. 1. МРТ головного мозга пациента Б., 20 лет, до СТРХ. А — Т2ВИ; Б — Т1ВИ; В — радиохирургический режим (толщина среза 0,1 см) с внутривенным контрастированием.

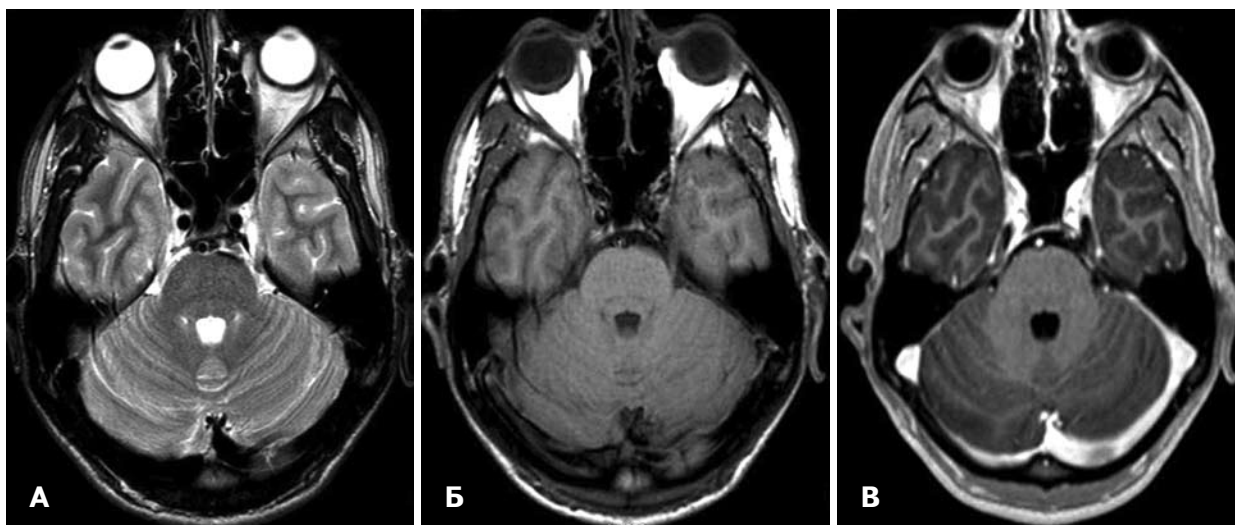


Рис. 2. МРТ головного мозга пациента Б., 20 лет, после СТРХ. А — Т2ВИ; Б — Т1ВИ; В — радиохирургический режим (толщина среза 0,1 см) с внутривенным контрастированием.

отделах левой половины продолговатого мозга очага ишемии, а также деформации левого бокового выворота IV желудочка. ПД при СТРХ составляла 13 Гр на 93% объема опухоли (6,672 см³), максимальная доза — 16,5 Гр, методика облучения — Arc cone диаметр 30 мм.

В литературе обобщены результаты радиохирургического лечения 168 пациентов с петрокливалными менингиомами с использованием гамма-ножа в период наблюдения до 21 года [7]. В среднем длительность периода наблюдения после СТРХ составила 72 мес, объем опухоли составлял от 0,3 до 32,5 см³ (в среднем 6,1 см³), ПД — от 9 до 18 Гр, в среднем 13 Гр. Улучшение неврологического статуса отмечено у 44 (26%) пациентов, отсутствие его изменений — у 98 (58%), ухудшение — у 26 (15%). Уменьшение объема опухоли наблюдали у 78 (46%) пациентов, стабилизацию процесса — у 74 (44%), прогрессирование с увеличением объема менингиомы — у 16 (10%).

По результатам радиохирургического лечения 255 пациентов с менингиомами основания черепа, в

том числе петрокливалными, у 220 (86%) — отмечено уменьшение объема опухоли либо стабилизация ее роста, у 35 (14%) — увеличение менингиомы [8].

Полученные нами результаты сопоставимы с данными зарубежных коллег [7, 8].

Авторы [7] рассматривают СТРХ как первоначальное лечение пациентов по поводу петрокливалных менингиом малого объема и симптоматических менингиом этой локализации. СТРХ обеспечивает высокий уровень контроля роста опухоли и неврологическую сохранность пациентов с менингиомами основания черепа [8], что подтверждают наши результаты.

Выводы. 1. СТРХ — эффективный метод лечения менингиом петрокливалной локализации, предусматривающий контроль роста опухоли и обеспечение неврологической сохранности пациента.

2. Контроль роста опухоли при СТРХ петрокливалных менингиом достигнут в 88,9% наблюдений, следовательно, метод является альтернативой прямому оперативному вмешательству.

Список літератури

1. Surgical strategies for petroclival meningioma in 57 patients / Li Pei-Liang, Mao Ying, Zhu Wei [et al.] // *Chin. Med. J.* — 2010. — V.123, N20. — P.2865–2873.
2. Променева терапія пухлин головного мозку / Д.А. Лазар, Д.С. Мечев, В.Д. Розуменко, Т.І. Чеботарьова. — К.: Медицина України, 2010. — 190 с.
3. Semmes-Murphey Neurologic & Spine Institute [Електронний ресурс] Current Management of Petroclival Meningiomas / Ali F. Krisht, K.I. Arnautovic, Ossama Al-Mefty // — Режим доступу до статті: https://www.semmes-murphey.com/publications/Arnautovic-Petroclival_Meningiomas.pdf.
4. Pollock В.Е. Stereotactic radiosurgery for intracranial Meningiomas: Indications and results / В.Е. Pollock // *Neurosurg. Focus.* — 2003. — V.14, N5. — P.1–7.
5. Хирургия менингиом вершины пирамиды височной кости / Д.А. Гуляев, Г.С. Тиглиев, Л.Н. Маслова [и др.] // Материалы III съезда нейрохирургов России. — СПб, 2002. — С.92.
6. Пятилетний опыт применения установки GammaKnife для радиохирургического лечения интракраниальных объемных образований / А.В. Голанов, В.Н. Корниенко, С.Р. Ильялов [и др.] // *Радиац. онкология и ядерн. медицина.* — 2011. — №1. — С.30–42.
7. Long-term control of petroclival meningiomas through radiosurgery / Th.J. Flannery, H. Kano, L.D. Lunsford [et al.] // *J. Neurosurg.* — 2010. — V.112, N5. — P.957–964.
8. Gamma Knife surgery for skull base meningiomas / R.M. Starke, B.J. Williams, C. Hiles [et al.] // *J. Neurosurg.* — 2012. — V.116, N3. — P.588–597.

Поступила в редакцию 11.05.12
Принята к публикации 28.05.12

Адрес для переписки:

Чувашова Ольга Юрьевна
04050, Киев, ул. Платона Майбороды, 32
Институт нейрохирургии
им. акад. А.П. Ромоданова НАМН Украины,
Отдел нейрорадиологии и радионейрохирургии
e-mail: cho72@ukr.net

Чувашова О.Ю., Кручок І.В.

Відділ нейрорадиології та радіонейрохірургії, Інститут нейрохірургії ім. акад. А.П. Ромоданова НАМН України, м. Київ, Україна

Стереотаксична радіохірургія петроклівальних менингіом

Вступ. Оскільки сьогодні існують труднощі з виконанням тотальної резекції петроклівальних менингіом, все частіше використовують стереотаксичну радіохірургію (СТРХ) як альтернативний хірургічному самостійний метод лікування, а також як доповнення до нього. Проаналізовані результати лікування пацієнтів з використанням СТРХ, оцінено ефективність методу.

Матеріали і методи. У 13 пацієнтів з петроклівальними менингіомами проведено СТРХ з застосуванням лінійного прискорювача «Trilogy + BrainLab» 13. Об'єм мішені від 0,85 до 14,96 см³, приписана доза (ПД) від 11 до 13 Гр. Об'єм мішені при СТРХ, який отримав ПД, від 81 до 96%, максимальна доза — від 14,5 до 17,3 Гр.

Результати. Поліпшення неврологічного статусу відзначено у 3 (33,3%) з 9 пацієнтів, у 5 (55,6%) — суттєві зміни неврологічного статусу не виявлені.

За даними МРТ позитивну динаміку спостерігали у 55,6% пацієнтів, у 33,3% — стабільні дані, у 88,9% — досягнутий контроль росту пухлини.

Висновки. СТРХ — ефективний метод лікування менингіом петроклівальної локалізації, спрямований на контроль росту пухлини і збереження неврологічного статусу пацієнта.

Ключові слова: петроклівальна менингіома, стереотаксична радіохірургія.

Надійшла до редакції 11.05.12

Прийнята до публікації 28.05.12

Адреса для листування:

Чувашова Ольга Юріївна
04050, Київ, вул. Платона Майбороди, 32
Інститут нейрохірургії
ім. акад. А.П. Ромоданова НАМН України,
Відділ нейрорадиології та радіонейрохірургії
e-mail: cho72@ukr.net

Chuvashova O.Yu., Kruchok I.V.

Department of Neuroradiology and Radioneurosurgery, Institute of Neurosurgery named after acad. A.P. Romodanov NAMS Ukraine, Kiev, Ukraine

Stereotactic radiosurgery of petroclival meningiomas

Introduction. Because of difficulties at total resection of petroclival meningiomas, today stereotactic radiosurgery (SRS) is used more often as alternative method to surgery or as it's addition. The results of patients' treatment, using SRS, were analyzed, the efficacy of this method was estimated.

Materials and methods. SRS, using linear accelerator «Trilogy + BrainLab» was performed in 13 patients with petroclival meningiomas. The target's volume ranged from 0.85 to 14.96 cm³, the prescribed dose (PD) — from 11 to 13 Gy, the part of target that received the PD, ranged from 81 to 96%, maximum dose was from 14.5 to 17.3 Gy.

Results. Improvement in neurological status was observed in 3 (33.3%) patients of 9, in 5 (55.6%) — there were no significant changes in neurological status.

In 55.6% patients positive dynamics on MRI was observed, in 33.3% — MR-picture was stable, in 88.9% — the control of tumor growth was achieved.

Conclusions. SRS — is effective method of treatment for petroclival meningiomas, providing control of tumor growth and ensuring safety of patient's neurological status.

Key words: petroclival meningioma, stereotactic radiosurgery.

Received May 11, 2012

Accepted May 28, 2012

Address for correspondence:

Olga Chuvashova
04050, 32 Platon Mayboroda St, Kiev, Ukraine
Institute of Neurosurgery
named after acad. A.P. Romodanov NAMS Ukraine,
Department of Neuroradiology and Neuroradiosurgery
e-mail: cho72@ukr.net

Коментар**до статті Чувашової О.Ю., Кручок І.В. «Стереотаксична радіохірургія петроклівальних менингіом»**

Робота присвячена актуальній темі — радіохірургічному лікуванню менингіом петроклівальної локалізації.

Методом вибору при лікуванні менингіом головного мозку є мікрохірургічне видалення пухлини.

Менингіоми, розташовані конвексально, як правило, доступні для тотальної резекції, що є основною метою нейрохірургічного втручання.

Розташування пухлин в важкодоступних ділянках основи черепа, в тому числі петроклівальної локалізації, поруч з життєвоважливими нейроваскулярними структурами суттєво обмежує радикальність видалення пухлини, а в деяких ситуаціях — робить нейрохірургічне втручання неможливим.

Післяопераційна летальність при видаленні петроклівальних менингіом становить у середньому майже 2%, прогресування неврологічного дефіциту, парез черепних нервів після операції відзначають у 29–76% хворих. Частота рецидивів після мікрохірургічного видалення менингіом петроклівальної локалізації від 7 до 42% [1], що відповідає ступеню хірургічної резекції менингіом Simpson Grade II–IV.

Стереотаксична радіохірургія (СТРХ) у таких ситуаціях є прийнятною альтернативою нейрохірургічного видалення і важливим етапом комбінованого лікування менингіом головного мозку. Радіохірургія менингіом петроклівальної локалізації дозволяє суттєво зменшити частоту післяопераційної інвалідації (транзиторні порушення функцій черепних нервів виявляють лише у 5–10% хворих) [2], повністю уникнути хірургічної летальності, досягти високого рівня радіохірургічного контролю росту пухлини та відсутності рецидивів у 86–100% хворих, що відповідає ступеню хірургічної резекції менингіом Simpson Grade I–II [3].

Представлений власний досвід авторів щодо радіохірургічного лікування хворих з менингіомами петроклівальної локалізації з використанням лінійного прискорювача «Trilogy» та стереотаксичної системи BrainLab. СТРХ застосована у 13 хворих з пухлинами петроклівальної локалізації. Максимальний діаметр пухлини 3,34 см, об'єм мішені до 14,96 см³, середня приписана доза від 11 до 13 Гр. Хворим раніше не виконували хірургічне втручання, не проводили дистанційну променевою терапію. Тривалість динамічного спостереження після СТРХ від 3 до 12 міс, у середньому 7,6 міс.

Попередні результати лікування оцінювали за даними клініко-інструментальних досліджень: зміни неврологічного статусу пацієнтів, а також МРТ головного мозку з внутрішньовенним контрастуванням. Лише в 1 (11,1%) хворого відзначене прогресування неврологічних симптомів. За даним МРТ оцінювали зміни лінійних розмірів пухлини, особливості накопичення контрастної речовини, її сигнальні характеристики. У 8 (88,9%) хворих досягнутий контроль росту пухлини (пухлина зменшилась — у 55,6% або залишалась стабільна — у 33,6%), що відповідає

результатам інших досліджень та свідчить про безпеку й ефективність радіохірургічного лікування менингіом петроклівальної локалізації.

Негативна динаміка процесу в 1 хворого може бути пов'язана з гістологічними особливостями пухлини або післяпроменевими змінами. Атипові та малігнізовані менингіоми (WHO Grade II–III) мають значно нижчі (відповідно 83 та 11% в строки до 3 років після СТРХ) показники безрецидивного перебігу [4].

Рідко (у 2–3% хворих) [4] збільшення лінійних розмірів менингіоми, нерівномірність накопичення контрастної речовини, а також перифокальний набряк можуть бути ознаками радіаційного некрозу після СТРХ. Встановлення характеру процесу принципове для визначення тактики лікування. Радіаційний некроз у більшості спостережень, за винятком прогресуючої компресії критичних структур, потребує проведення консервативного лікування та динамічного спостереження протягом 3–4 міс, після чого відзначають зменшення пухлини [5]. Продовжений ріст новоутворення є показанням до нейрохірургічного втручання. Диференційний діагноз між радіаційним некрозом і рецидивом пухлини на основі даних стандартної МРТ не завжди можливий. Застосування до та після операції сучасних методів нейровізуалізації (МРТ в режимі дифузійно-зважених зображень — WI, МРТ-перфузія, МР-спектроскопія, КТ-перфузія, ПЕТ-КТ) дозволяє більш чітко визначити зміни в опроміненіх пухлинах.

Подальше накопичення фактичного матеріалу, збільшення періоду спостереження за хворими, а також досвід застосування СТРХ при виникненні пухлин після хірургічних втручань дозволять остаточно встановити показання до застосування СТРХ при лікуванні менингіом основи черепа, в тому числі петроклівальної локалізації.

Список літератури

1. Nanda A. Petroclival meningiomas: study on outcomes, complications and recurrence rates / A. Nanda, V. Javalkar, A.D. Banerjee // J. Neurosurg. — 2011. — V.114, N5. — P.1268–1277.
2. Al-Mefty O. Al-Mefty's meningiomas / O. Al-Mefty, F. DeMonte, M.W. McDermott. — NY.: Thieme, 2011. — 448 p.
3. Simpson D. The recurrence of intracranial meningiomas after surgical treatment / D. Simpson // J. Neurol. Neurosurg. Psychiat. — 1957. — V.20, N1. — P.22–39.
4. Stereotactic radiation treatment for recurrent nonbenign meningiomas / C.A. Mattozo, A.A. De Salles, I.A. Klement [et al.] // J. Neurosurg. — 2007. — V.114, N5. — P.846–854.
5. Usefulness of hyperbaric oxygen in the treatment of radionecrosis and symptomatic brain edema after LINAC radiosurgery / M.A. Pérez-Espejo, R. García-Fernández, B.M. Tobarra-González [et al.] // Neurocirugia (Astur). — 2009. — V.20, N5. — P.449–453.

Бурик В.М., к.мед.н.
Центр радіохірургії та онкології
«Кібер клініка Спідженка»