

## Оригінальна стаття = Original article = Оригинальная статья

УДК 616.831-006-089.11-073.756.8

## Тяжкі дифузні ушкодження головного мозку. Обґрунтованість декомпресивної кранієктомії

Педаченко Є.Г.<sup>1</sup>, Дзяк Л.А.<sup>2</sup>, Сірко А.Г.<sup>2,3</sup><sup>1</sup> Відділ нейроtraвми, Інститут нейрохірургії ім. акад. А.П. Ромоданова НАМН України, Київ, Україна<sup>2</sup> Кафедра нервових хвороб та нейрохірургії, Дніпропетровська медична академія, Дніпропетровськ, Україна<sup>3</sup> Відділення церебральної нейрохірургії №2, Дніпропетровська обласна клінічна лікарня ім. І.І. Мечникова. Дніпропетровськ, Україна

Надійшла до редакції 13.05.15.

Прийнята до публікації 25.11.15.

## Адреса для листування:

Сірко Андрій Григорович, Відділення церебральної нейрохірургії № 2, Дніпропетровська обласна клінічна лікарня ім. І.І. Мечникова, Жовтнева пл., 14, Дніпропетровськ, Україна, 49005, e-mail: neurosirko75@gmail.com

**Мета.** Вивчити можливості покращення результатів лікування потерпілих з приводу тяжких дифузних ушкоджень (ДУ) головного мозку (ГМ) шляхом моніторингу внутрішньочерпного тиску (ВЧТ) та активної корекції внутрішньочерпної гіпертензії (ВЧГ) з застосуванням декомпресивної кранієктомії (ДК).**Матеріали і методи.** Проведений проспективний аналіз результатів лікування 57 потерпілих з приводу тяжких ДУГМ, в тому числі у I період дослідження (2000–2005) — 34, у II період (2006–2012) — 23. Основним критерієм включення потерпілих у дослідження була наявність тяжкої черепно-мозкової травми (ЧМТ) за ШКГ 8 балів і менше.

Вид ДУГМ визначали за класифікацією Маршала. У II періоді вимірювали ВЧТ з використанням паренхіматозних датчиків та монітора Brain Pressure Monitor REF HDM 26.1/FV500 (Spiegelberg, Німеччина).

**Результати.** Збільшення вираженості аксіальної та латеральної дислокації у міру переходу від I до IV виду ДУГМ зумовлене збільшенням частоти та вираженості ВЧГ. ВЧГ виявляли у 25% потерпілих за ДУГМ II виду, у 57% — III виду, у 80% — IV виду. ВЧТ у хворих за ДУГМ II виду становив у середньому (14,4±6,6) мм рт.ст., III виду — (30±20,6) мм рт.ст., IV виду — (37,6±14,1) мм рт.ст.

У міру збільшення частоти виявлення ВЧГ збільшувалася необхідність застосування більш агресивних методів її корекції, включаючи ДК. За тяжких ДУГМ I та II виду ДК не виконували. В I період ДК здійснена у 15,4% потерпілих за ДУГМ IV виду; у II періоді — у 42,9% потерпілих з приводу ДУГМ III виду та в усіх потерпілих за ДУГМ IV виду. Рівень ВЧТ у пацієнтів за дифузної ЧМТ до операції становив у середньому (41±18,59) мм рт.ст., після неї — (20,1±18) мм рт.ст. (p&lt;0,05). ДК у хворих з приводу дифузної ЧМТ зумовила зниження ВЧТ у середньому на (46,6±53,2)%.

Летальність у I періоді становила 52,9%, у II періоді — 39,1% ( $\chi^2=10,9$ ; p<0,004). В I період сприятливий результат (хороше відновлення та помірні інвалідизація) досягнутий у 17,7% потерпілих, у II періоді — у 26% (p<0,05).**Висновки.** Види тяжких ДУГМ за класифікацією Маршала, визначені на основі даних первинної КТ ГМ, корелюють з частотою та вираженістю ВЧГ, летальністю, на них слід зважати під час визначення тактики лікування потерпілих.**Ключові слова:** тяжка черпно-мозкова травма; дифузне ушкодження головного мозку; внутрішньочерпний тиск; внутрішньочерпна гіпертензія; декомпресивна кранієктомія.

Укр. нейрохірург. журн. — 2015. — №4. — С.22-32.

## Severe diffuse brain injury. Justifiability of decompressive craniectomy

Eugene Pedachenko<sup>1</sup>, Lyudmila Dzyak<sup>2</sup>, Andriy Sirko<sup>2,3</sup><sup>1</sup> Neurotrauma Department, Romodanov Neurosurgery Institute, Kiev, Ukraine<sup>2</sup> Neurology and Neurosurgery Department, Dnipropetrovsk State Medical Academy, Dnipropetrovsk, Ukraine<sup>3</sup> 2nd Cerebral Neurosurgery Department, Mechnikov Dnipropetrovsk Regional Clinical Hospital, Dnipropetrovsk, Ukraine

Received, May 13, 2015.

Accepted November 25, 2015.

## Address for correspondence:

Andriy Sirko, 2nd Cerebral Neurosurgery Department, Mechnikov Dnipropetrovsk Regional Clinical Hospital, 14 Zhovtneva Square, Dnipropetrovsk, Ukraine, 49005, e-mail: neurosirko75@gmail.com

**Objective:** To study the possibility of improvement of response to treatment of injured persons with severe diffuse brain injury (SDBI) through the intracranial pressure (ICP) monitoring and active correction of intracranial hypertension (ICH) with the use of decompressive craniectomy (DC).**Material and methods:** A prospective analysis of response to treatment of 57 injured persons with SDBI was carried out. The first period of research (2000 – 2005): 34 patients. The second period (2006 – 2012): 23 patients. The main criterion of enrolment to the research is a severe brain injury (8 points or less according GSC scale).

L.F. Marshall classification of diffuse injury to brain was used. ICP measurement during the second period was carried using the parenchymal sensors on the monitor Brain Pressure Monitor REF HDM 26.1/FV500 Spiegelberg (Germany).

**Results:** Augmentation of signs of axial and lateral dislocation with the transition from type I to type IV of SDBI of the brain is related to the increased rate of detection and intensity of ICH. ICH was discovered among 25% of patients with type II of SDBI, and among 57% with type III and 80% with type IV of SDBI. Average ICP in the group of injured persons with type II of SDBI constituted (14.4±6.6) mm Hg, with type III – (30±20.6) mm Hg, with type IV – (37.6±14.1) mm Hg.

As long as the rate of ICH detection increases, the necessity to use more aggressive treatment methods increases as well, including the DC. DC was not used for type I and type II of SDBI. During the first period, DC was carried out only for 15.4% of injured persons with the injury of type IV. During the second period, DC was carried out for 42.9% of injured persons with type III and for 100 injured persons with type IV of SDBI. The average ICP in the group of injured persons with SDBI, who were subjected to DC,

constituted (41±18.6) mm Hg prior to the operation and (20.1±18) mm Hg after the operation. DC fulfillment resulted in ICP reduction by a mean of 46.6%.

Lethality during the first observation period constituted 52.9%, and during the second one – 39.1% ( $\chi^2=10.9$ ;  $p<0.004$ ). During the first period of research the benign outcome (good recovery + moderate disability according to the Glasgow outcome scale) was achieved among 17.7% of injured persons, and during the second period - among 26% ( $p<0.05$ ).

**Conclusions:** SDBI types according to L.F. Marshall classification that are determined on the basis of primary CT of brain, correlate with the ICH rate and intensity, lethality rate, and they must be taken into consideration when determining the treatment policy.

**Key words:** severe traumatic brain injury; diffuse brain injury; intracranial pressure; intracranial hypertension; decompressive craniectomy.

**Ukrainian Neurosurgical Journal. 2015;(4):22-32.**

## Тяжелые диффузные повреждения головного мозга. Обоснованность декомпрессивной краниектомии

Педаченко Е.Г.<sup>1</sup>, Дзяк Л.А.<sup>2</sup>, Сирко А.Г.<sup>2,3</sup>

<sup>1</sup> Отдел нейротравмы, Институт нейрохирургии им. акад. А.П. Ромоданова НАМН Украины, Киев, Украина

<sup>2</sup> Кафедра нервных болезней и нейрохирургии, Днепропетровская медицинская академия, Днепропетровск, Украина

<sup>3</sup> Отделение церебральной нейрохирургии №2, Днепропетровская областная клиническая больница им. И.И. Мечникова, Днепропетровск, Украина

Поступила в редакцию 13.05.15.

Принята к публикации 25.11.15.

### Адрес для переписки:

Сирко Андрей Григорьевич, Отделение церебральной нейрохирургии №2, Днепропетровская областная клиническая больница им. И.И. Мечникова, Октябрьская пл., 14, Днепропетровск, Украина, 49005, e-mail: neurosirko75@gmail.com

**Цель исследования.** Изучение возможности улучшения результатов лечения пострадавших по поводу тяжелых диффузных повреждений (ДП) головного мозга (ГМ) путем мониторинга внутричерепного давления (ВЧД) и активной коррекции внутричерепной гипертензии (ВЧГ) с применением декомпрессивной краниектомии (ДК).

**Материалы и методы.** Проведен проспективный анализ результатов лечения 57 пострадавших по поводу тяжелых ДПГМ, в том числе в I период исследования (2000–2005) — 34, во II (2006–2012) — 23. Основным критерием включения пострадавших в исследование было наличие тяжелой ЧМТ (8 баллов и менее по ШКГ).

Вид ДПГМ определяли по классификации Маршала. Во II период ВЧД измеряли паренхиматозными датчиками на мониторе Brain Pressure Monitor REF HDM 26.1/FV500 (Spiegelberg, Германия).

**Результаты.** Увеличение аксиальной и латеральной дислокации по мере перехода от I вида ДПГМ к IV виду обусловлено увеличением частоты и выраженности ВЧГ. ВЧГ выявлена у 25% больных при ДПГМ II вида, у 57% — III вида, у 80% — IV вида. ВЧД у больных при ДПГМ II вида составило в среднем (14,4±6,6) мм рт.ст., III вида — (30±20,6) мм рт.ст., IV вида — (37,6±14,1) мм рт.ст.

По мере увеличения частоты ВЧГ возрастала необходимость применения более агрессивных методов ее коррекции, включая ДК. При ДПГМ I и II вида ДК не применяли. В I период ДК выполнена у 15,4% пострадавших по поводу ДПГМ IV вида; во II периоде — у 42,9% пострадавших при ДПГМ III вида, у всех — при ДПГМ IV вида. ВЧД у больных при диффузной ЧМТ до операции составило в среднем (41±18,6) мм рт.ст., после нее — (20,1±18) мм рт.ст. ( $p<0,05$ ). ДК у больных при диффузной ЧМТ способствовала снижению ВЧД в среднем на (46,6±53,2)%.

Летальность в I период составила 52,9%, во II период — 39,1% ( $\chi^2=10,9$ ;  $p<0,004$ ). В I период благоприятный результат лечения (хорошее восстановление, умеренная инвалидизация по ШИГ) достигнут у 17,7% пострадавших, во II периоде — у 26% ( $p<0,05$ ).

**Выводы.** Виды тяжелых ДПГМ по классификации Маршала, определенные на основании данных первичной КТ ГМ, коррелируют с частотой и выраженностью ВЧГ, летальностью, их следует учитывать при определении лечебной тактики.

**Ключевые слова:** тяжелая черепно-мозговая травма; диффузное повреждение головного мозга; внутричерепное давление; внутричерепная гипертензия; декомпрессивная краниектомия.

**Укр. нейрохірург. журн. — 2015. — №4. — С.22-32.**

**Вступ.** Проспективних досліджень, присвячених вивченню ефективності різних методів лікування потерпілих з приводу дифузного ушкодження (ДУ) головного мозку (ГМ) немає. Більшість дослідників не вважають ДУГМ хірургічно значущим травматичним субстратом [1]. З огляду на це, у потерпілих у гострому періоді ДУГМ, незважаючи на тяжкість стану, не проводять оперативне лікування.

В рекомендаціях Американської асоціації нейрохірургів щодо хірургічного лікування черепно-мозкової травми (ЧМТ) наведені дані щодо строків і методів хірургічного лікування ДУГМ [2]. У строки

до 48 год з моменту ЧМТ методом вибору лікування потерпілих за дифузного, медикаментозно рефрактерного посттравматичного набряку ГМ і, відповідно, внутрішньочерепної гпертензії (ВЧГ) є біфронтальна декомпресивна краніектомія (ДК). Декомпресивні втручання, що включають підскроневу декомпресію, скроневу лобектомію, є методом вибору за стійкої ВЧГ і дифузного паренхіматозного ураження ГМ з клінічними і КТ-ознаками скронево-тенторіального вклинення його тканини [3, 4].

В протоколах надання медичної допомоги потерпілим [5] з приводу важкого забою ГМ та ДУГМ

відзначено дискусабельність доцільності виконання одно- або двобічної широкої (діаметр трепанаційного вікна понад 8 см) ДК через відсутність достовірних доказів ефективності такого втручання.

У той же час, у потерпілих при ДУГМ, виникненні ВЧГ внаслідок набряку ГМ, консервативне лікування не завжди ефективне. Для зменшення ризику виникнення ускладнень, спричинених високим внутрішньочерепним тиском (ВЧТ), запропоновані численні модифікації ДК, зокрема; підскронева декомпресивна трепанація за Кушингом [6], скронева лобектомія [7, 8], ручне вивільнення защемленої скроневої частки ГМ [9], колова краніектомія [10], півкульна [11] та біфронтальна [12] ДК. В літературі немає відомостей щодо чітких показань до використання того чи іншого виду ДК.

Недостатня ефективність медикаментозних методів корекції ВЧГ (аналгоседації, гіпервентиляції, гіпотермії, гіперосмолярних препаратів, барбітуратів) у потерпілих за тяжкої ЧМТ, нагальна потреба розробки обґрунтованих засобів лікування набряку ГМ і ВЧГ змусили дослідників повернутись до вивчення декомпресивних хірургічних втручань. Про актуальність цієї проблеми свідчить проведення трьох досліджень, присвячених ДК при ЧМТ: DECRA (Early Decompressive Craniectomy in patients with severe traumatic brain injury), RESCUEicp (Randomised Evaluation of Surgery with Craniectomy for uncontrollable elevation of intracranial pressure), SUDEN trial [13, 14]. Метою багаточисельних досліджень RESCUEicp і DECRA є порівняння ефективності оптимальної медикаментозної терапії з такою вторинної ДК у лікуванні рефрактерної посттравматичної ВЧГ. Ці дослідження мають допомогти визначити доцільність застосування ДК за тяжкої ЧМТ та її можливі ускладнення, відповісти на запитання, чи сприяє ДК покращенню результатів лікування пацієнтів з приводу рефракторної до медикаментозної терапії ВЧГ.

Існуючі дані свідчать на користь застосування ДК у пацієнтів віком молодше 18 років з ВЧГ, рефрактерною до медикаментозної терапії [15]. Проведення ДК обґрунтоване доктриною Монро-Келлі та протоколами лікування з вимірюванням церебрального перфузійного тиску (ЦПТ), ВЧТ як ключового параметру, що визначає алгоритми ведення потерпілих при ЧМТ [16, 17]. У той же час, такі відмінності, як строки виконання операції, тип декомпресії, метод медикаментозного лікування, зумовлюють суттєві розбіжності клінічних результатів і перешкоджають розробці єдиної бази, на яку можна було б спиратися під час прийняття рішення щодо способу лікування. Також нейрохірурги та фахівці з інтенсивної терапії не впевнені, чи не виникає після здійснення ДК, замість неминучої смерті хворого, постійний вегетативний стан. Зрозуміле негативне ставлення до ДК деяких фахівців, які вважають, що розширення показань до її виконання зумовить її необґрунтоване застосування, збільшення кількості пацієнтів з інвалідизуючими дефектами черепа та синдромом «трепанованого черепа» [18–21].

Важливим є вивчення впливу ДК у хворих за тяжкої ЧМТ на ВЧТ шляхом його постійного вимірювання під час операції та після неї. Необхідне дослідження гемодинамічних змін у ГМ після ДК за тяжкої ЧМТ

з використанням транскраніальної доплерографії (ТКДГ). Важливе значення в оцінці результатів мають не лише рівень післяопераційної летальності, а й вплив ДК на якість життя оперованих пацієнтів.

**Мета дослідження:** вивчити можливість покращення результатів лікування потерпілих з приводу тяжкого дифузного ушкодження ГМ шляхом більш агресивної корекції ВЧГ — виконання ДК.

**Матеріали і методи дослідження.** Проведене комплексне обстеження в динаміці та лікування 57 потерпілих з приводу тяжкого ДУГМ, госпіталізованих до відділень інтенсивної терапії Дніпропетровської обласної клінічної лікарні ім. І.І. Мечникова в період з 2000 по 2012 р. Основним критерієм включення хворих у дослідження була наявність тяжкої ЧМТ, що характеризувалось порушенням рівня свідомості 8 балів і менше за шкалою ком Глазго (ШКГ) [22].

Потерпілі розподілені на дві групи за періодом дослідження: I період — з 2000 по 2005 р., II період — з 2006 по 2012 р. Основним критерієм розподілу пацієнтів на групи було впровадження у клінічну практику у 2006 р. моніторингу ВЧТ.

Для оцінки характеру та вираженості травматичного пошкодження ГМ і лікворовмісних просторів всім потерпілим після госпіталізації проводили комп'ютерну томографію (КТ) з використанням аксіального комп'ютерного томографа СРТ-1010 або двозрізового спірального комп'ютерного томографа СТЕ-Dual (General Electric, США).

У дослідженні використовували класифікацію дифузної та вогнищевої ЧМТ, запропоновану у 1991 р. L.F. Marshall [23, 24]. Аналізували стан мезенцефальної цистерни, ступінь зміщення серединних структур, наявність вогнищ з мас-ефектом. Вогнищами з мас-ефектом, за даними КТ, вважали патологічні вогнища високої або змішаної щільності об'ємом понад 25 см<sup>3</sup>. Наявність вогнищ з мас-ефектом дозволяла відрізнити вогнищеву травму від дифузної, що дуже важливо для визначення тактики лікування. В структурі дифузної ЧМТ виділяли 4 види пошкодження. Дифузне пошкодження I виду — всі дифузні пошкодження ГМ за відсутності змін за даними КТ; II виду — всі дифузні пошкодження з збереженням мезенцефальної цистерни, зміщення структур від середньої лінії не більше ніж на 5 мм, відсутність вогнищ ушкодження високої та змішаної щільності об'ємом понад 25 см<sup>3</sup>; III виду — дифузне пошкодження ГМ з його набряком, мезенцефальна цистерна стиснута або відсутня, зміщення структур від середньої лінії на 0–5 мм, відсутність пошкодження високої та змішаної щільності об'ємом понад 25 см<sup>3</sup>; IV виду — дифузна травма з зміщенням структур від середньої лінії більше ніж на 5 мм, відсутність пошкоджень високої та змішаної щільності понад 25 см<sup>3</sup>. Ушкодження речовини ГМ з вогнищами високої та змішаної щільності об'ємом 25 см<sup>3</sup> відносили до вогнищевих пошкоджень ГМ. Потерпілих за наявності вогнищевих ушкоджень ГМ у дослідженні не включали.

У II періоді дослідження ВЧТ вимірювали з використанням паренхіматозних датчиків та монітора Brain Pressure Monitor REF HDM 26.1/FV500 (Spiegelberg, Німеччина) [25, 26]. В усіх хворих датчик встановлювали в проекції точки Кохера в умовах операційної. Вибір проекції точки Кохера як місця встановлення

датчика зумовлений тим, що їй відповідають менш значущі ділянки лобової частки, а топографія вен дозволяє здійснити пункцію кори великого мозку за мінімального ризику їх пошкодження. При ДУГМ датчик у більшості хворих встановлювали в невідомі півкулі великого мозку. Якщо ДК з боку невідомі півкулі планували вже після проведення КТ ГМ, датчик встановлювали з протилежного боку від запланованої трепанації. Показники ВЧТ фіксували як остаточні при дотриманні таких умов: зашита рана в місті встановлення датчика, голова пацієнта перебуває в горизонтальному середньому положенні на одному рівні з його тулубом, виключені згинання та перерозгинання у шийному відділі хребта (уникнення стиснення яремних вен), відсутні чинники підвищення ВЧТ (боротьба хворого з респиратором, нестабільна гемодинаміка).

За допомогою інтерфейсу RS232 монітор вимірювання ВЧТ з'єднували з персональним комп'ютером. Використовували ліцензоване програмне забезпечення Spiegelberg Collection Program (version 7), що дозволяло візуально оцінювати форму хвилі ВЧТ, зберігати й опрацьовувати отримані дані. На екрані постійно відображалися абсолютне значення середнього і пульсового ВЧТ, хвиля і тренди ВЧТ (від 1 год до 1 тиж). Дані автоматично зберігалися у форматі таблиці Excell. Кожної хвилини фіксували систолічний, діастолічний і середній ВЧТ: кожне значення представляло медіану 12 показників ВЧТ за 1 хв (вимірювання здійснювали через кожні 5 с). Натискання клавіші F10 дозволяло кодувати всі етапи хірургічного втручання (початок і кінець) (рис. 1).

Вихідні показники ВЧТ, що перевіряли після встановлення датчика, вважали його максимальними значеннями. Декомпресивний ефект етапу операції (ДЕЕО) та втручання в цілому визначали за розробленою нами методикою [27].

ДЕЕО визначали за формулою:  $ДЕЕО = ВЧТ попереднього етапу - ВЧТ даного етапу / ВЧТ вихідний \times 100$ ,

де ВЧТ вихідний — ВЧТ на початку операції (після встановлення датчика). ДЕЕО вказував на скільки (у % від вихідного рівня) ВЧТ змінився після виконання даного етапу операції.

Декомпресивний ефект операції (ДЕО) визначали за формулою:  $ДЕО = ВЧТ вихідний - ВЧТ кінцевий / ВЧТ вихідний \times 100$ , де ВЧТ кінцевий — ВЧТ після закінчення операції (під час зашивання м'яких тканин).

ДЕО можна визначити також як суму декомпресивних ефектів всіх етапів операції. ДЕО вказував, на скільки (у % від вихідного рівня) ВЧТ змінився після операції. Позитивна величина ДЕО свідчила про зниження ВЧТ наприкінці операції у порівнянні з таким на її початку (позитивний ДЕО); негативна — про підвищення ВЧТ наприкінці операції у порівнянні з таким на її початку (негативний ДЕО).

Датчик видаляли за нормальних показників ВЧТ (менше 20 мм рт.ст.) впродовж 1 доби, позитивної динаміки неврологічного стану та результатів контрольної КТ ГМ.

В II періоді дослідження з метою корекції ВЧТ використовували ДК. Виділяли первинну і вторинну ДК. Первинну ДК, як правило, виконували відразу після встановлення датчика ВЧТ з метою зниження високого ВЧТ за наявності ознак вираженого набряку ГМ; вторинну — за неефективності медикаментозного лікування, відстроченого підвищення ВЧТ. Вторинну ДК, як правило, виконували через кілька діб після ЧМТ.

У більшості спостережень виконували широку односторонню лобово-скронево-тім'яну ДК (рис. 2).

Стандартна методика ДК. Положення хворого лежачи на спині. Після обробки операційної рани розчином антисептиків робили дугоподібний розріз шкіри, підшкірного прошарку, апоневрозу та окістя, починаючи з точки перетину середньої лінії з межею росту волосся в лобовій ділянці, далі — вздовж проєкції верхнього сагітального синусу, відступивши 2 см у бік трепанації, до виличного відростка скроневої

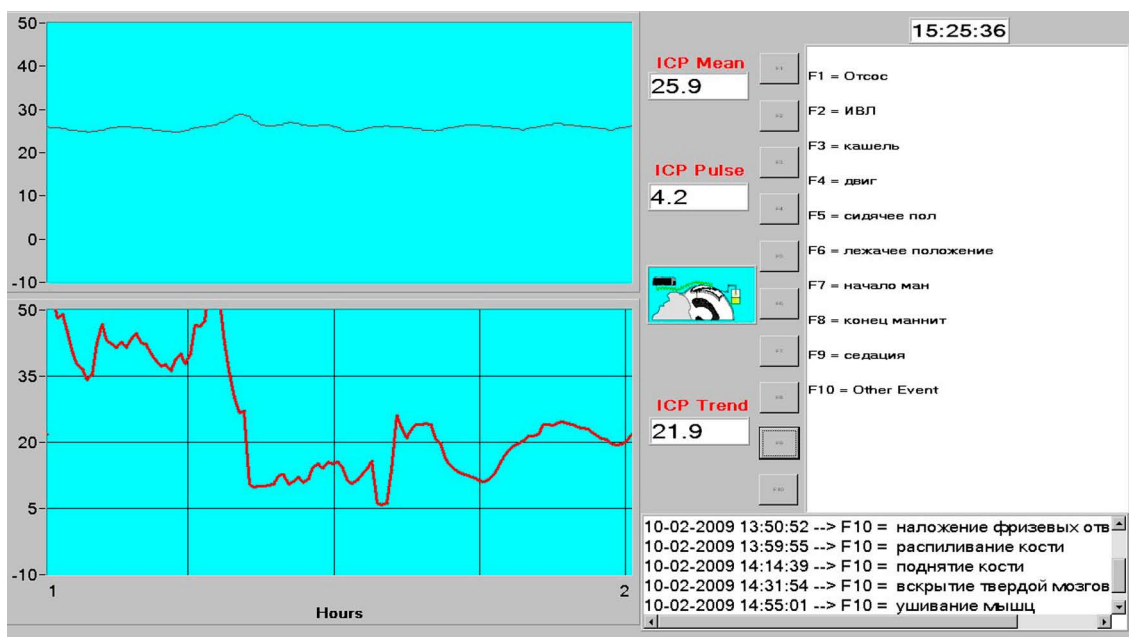


Рис. 1. Графік моніторингу ВЧТ під час ДК з фіксацією етапів операції.



кістки на боці переважного ураження ГМ (за результатами КТ) (**рис. 3**).

Шляхом накладання фрезових отворів і пропиливі між ними з використанням пилки Джиглі виконували кістково-пластичну трепанацію (КПТ) лобово-скронево-тім'яної ділянки. Межі трепанації: передня — на 3 см вище верхнього краю очної ямки по лінії, що проходить крізь центр зіниці; верхня — на 2 см від середньої сагітальної лінії у бік трепанації, задня — на 3 см позаду від лінії, що проходить через зовнішній слуховий отвір, перпендикулярно орбіто-меатальній лінії, нижня — на 1 см вище виличного відростка скроневої кістки. Формували дефект черепа діаметром не менше 12 см.

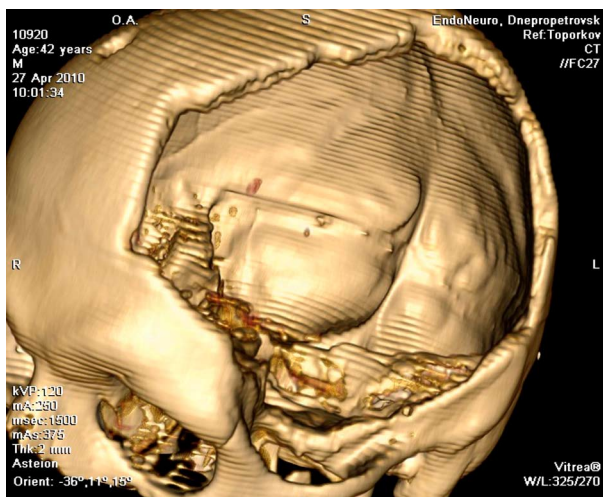
За допомогою кусачок здійснювали додаткову резекцію великого крила основної кістки до місця входження твердої оболонки ГМ (ТОГМ) у верхню очну щілину. Основний стовбур середньої оболонкової

артерії виділяли з кісткового каналу та коагулювали. Здійснювали резекцію луски скроневої кістки до горизонтального рівня середньої черепної ями (**рис. 4**).

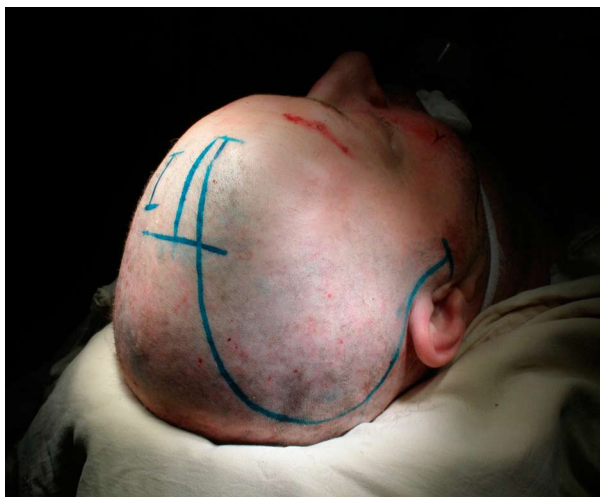Після трепанації дугоподібно на відстані 1 см від її краю розкривали ТОГМ. У базальних відділах залишали ніжку шириною 4 см, на якій тримався клапоть ТОГМ. Ніжка захищала ГМ і судини сільвиевої групи від травмування краями кістки. Здійснено ретельний гемостаз (**рис. 5**).

Для пластики дефекту ТОГМ використовували аутогрануляційний трансплантат окістя або широку фасцію стегна, створювали резервний простір. Кістковий клапоть через окремий розріз підшивали під шкіру передньої черевної стінки.

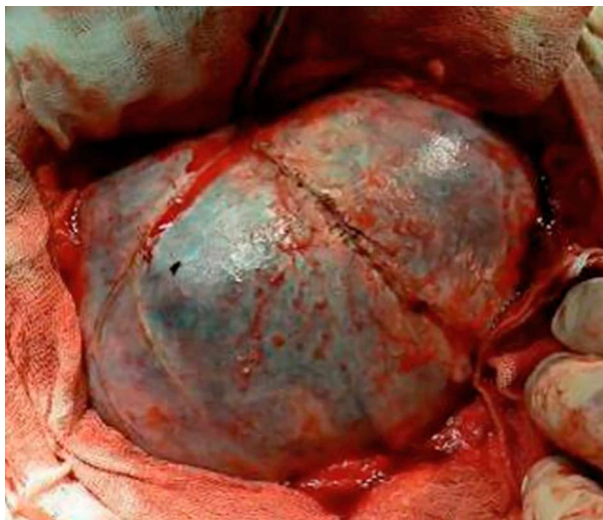
Стан пацієнта оцінювали за шкалою наслідків Глазго (ШНГ) згідно затверджених інструкцій на момент виписування з нейрохірургічного стаціонару [28–30]. Для статистичної обробки даних про наслідки



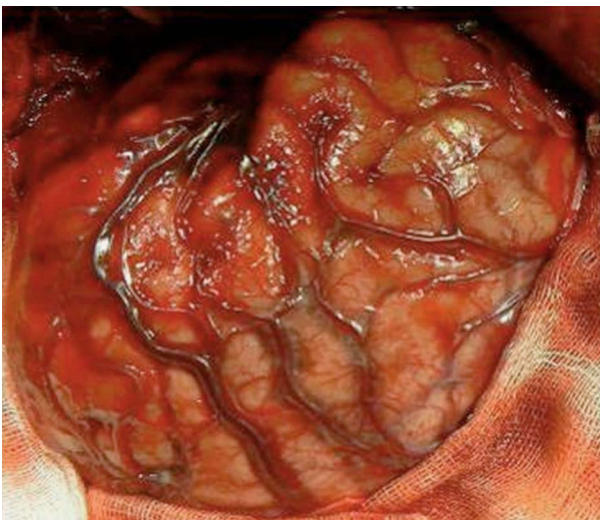
**Рис. 2.** 3-D модель черепа пацієнта за тяжкого ДУГМ, якому у гострому періоді травми виконана лівобічна ДК.



**Рис. 3.** Інтраопераційне фото. Проекція розрізів шкіри для ДК праворуч, встановлення датчика для вимірювання ВЧТ в точці Кохера ліворуч. Між проекціями розрізів відзначена середня лінія черепа.



**Рис. 4.** Інтраопераційне фото. Після ДК з резекцією крила основної та луски скроневої кістки зліва. Синюшність та значне напруження ТОГМ. Коагуляція стовбура та гілок середньої оболонкової артерії.



**Рис. 5.** Інтраопераційне фото. Дугоподібне розкриття ТОГМ. Вип'ячування ГМ у дефект черепа і ТОГМ. Масивний САК, повнокрів'я вен.

ЧМТ використовували дихотомічний розподіл шкали оцінки: сприятливий результат (помірна інвалідизація, хороше відновлення), несприятливий результат (смерть, вегетативний стан, тяжка інвалідизація).

На основі формалізованої історії хвороби нами розроблена анкета, що включала дані анамнезу життя потерпілого, ЧМТ, результати клініко-інструментальних досліджень та лікування [31]. Для статистичної обробки результатів використане кодування симптомів (ознак), що характеризували травму. Результати дослідження занесені до єдиної електронної бази даних (Microsoft Excel), що включала як нативні показники, так і їх ранжування з використанням загальноприйнятих критеріїв.

Статистична обробка даних здійснена згідно з вимогами до обробки фізіологічної інформації з використанням методів біостатистики за допомогою програм Microsoft Office EXCEL-2003 (№74017-641-9475201-57075) (Microsoft Corporation, США) та Statistica 7 (StatSoft) відповідно до основних завдань дослідження.

Для кількісних змінних перевіряли нормальність розподілу (критерій Шапіро-Уїлка) та однорідність дисперсій у групі (тести Левена, Брауна-Форсайта). За ненормальності розподілу виконували перетворення Бокса-Кокса до нормального, за неоднорідності дисперсій — аналіз з роздільною оцінкою дисперсій. Залежно від типу змінних (кількісні або якісні) та емпіричного закону розподілу їх значень використовували параметричні та непараметричні методи статистичного аналізу.

**Результати та їх обговорення.** У I період дослідження дифузна ЧМТ (ушкодження I-IV виду) діагностована у 34 пацієнтів, у II період — у 23 (табл. 1).

У I період дослідження переважали потерпілі з ушкодженням IV виду (38,2%), у II період — III виду (60,9%).

**Таблиця 1.** Розподіл хворих за характером ЧМТ під час первинної КТ

Вид ушкодження (за класифікацією L.F. Marshal)	Кількість спостережень у період дослідження			
	I		II	
	абс.	%	абс.	%
I	5	14,7	—	—
II	6	17,6	4	17,4
III	10	29,4	14	60,9
IV	13	38,2	5	21,7
Разом...	34	100	23	100

**Таблиця 2.** Обсяг хірургічного втручання у пацієнтів за ДУГМ III виду

Хірургічне втручання	Кількість спостережень у період дослідження			
	I		II	
	абс.	%	абс.	%
Не виконували	8	80	—	—
Встановлення паренхіматозного датчика ВЧТ	—	—	5	35,7
Встановлення вентрикулярного датчика ВЧТ	—	—	1	7,2
Видалення уламків черепа	2	20	—	—
Встановлення датчика ВЧТ, видалення уламків черепа	—	—	2	14,1
Встановлення датчика ВЧТ, ДК	—	—	6	42,8
Загалом...	10	100	14	100

Групи хворих з тяжкими ДУГМ у I і II періоді дослідження достовірно не різнилися за віком, статтю, механізмом ЧМТ, величиною зміщення серединних структур, станом мезенцефальної цистерни до операції ( $p > 0,05$ ). Виборки хворих достовірно різнилися лише за рівнем свідомості за ШКГ до операції ( $\chi^2 = 16,4$ ;  $p < 0,0003$ ). В II періоді більше потерпілих госпіталізували у стані коми II ступеня (4–5 балів за ШКГ), ніж у I періоді — відповідно 43,4 і 20,5%.

Проаналізовані лікувальна тактики та види хірургічних втручань у потерпілих за різних видів дифузної травми.

#### **Лікування хворих з приводу ДУГМ I виду.**

ДУГМ I виду діагностоване у 5 хворих у I період дослідження, яких лікували консервативно. У II період пацієнтів з ДУГМ I виду не було. Це пов'язане з тим, що за відсутності змін за даними КТ датчик вимірювання ВЧТ не встановлювали, потерпілих не включали у дослідження.

#### **Хірургічне лікування хворих з приводу ДУГМ II виду.**

ДУГМ II виду виявлене у 10 пацієнтів (у 6 — у I період, у 4 — у II), 4 з них оперовані. У I період всім пацієнтам призначали консервативну терапію за існуючими на той момент методичними рекомендаціями. У II період всім хворим встановлювали датчики ВЧТ з метою його моніторингу та корекції ВЧГ. У 2 пацієнтів здійснена резекція втисненого багатоуламкового перелому. У 3 потерпілих ВЧТ був нижче 20 мм рт.ст., в 1 з субдуральною гідрою — 22 мм рт.ст., після виведення спинномозкової рідини ВЧТ знизився до 15 мм рт.ст. Отже, у II періоді ВЧГ виявлена у 25% спостережень, ВЧТ становив у середньому (14,4±6,6) мм рт.ст. Після встановлення датчика ВЧТ хворих переводили до відділення інтенсивної терапії, де їх лікували залежно від показників ВЧТ і ЦПТ.

#### **Хірургічне лікування хворих з приводу ДУГМ III виду.**

ДУГМ III виду відзначене у 24 пацієнтів, 16 з них оперовані. Обсяг хірургічного втручання залежно від періоду дослідження представлений у табл. 2.

У I і II періодах дослідження здійснювали різні за радикальністю втручання. У I періоді хворим за ДУГМ III виду, як правило, призначали консервативне лікування, у 2 потерпілих з приводу втисненого перелому склепіння черепа здійснене видалення його уламків.

У II період в усіх хворих першим етапом встановлювали датчик ВЧТ. Обсяг втручання залежав від даних клінічних досліджень, КТ і результатів вимірювання ВЧТ. У 5 пацієнтів ВЧТ був нижче 20 мм рт.ст., в 1 — 20 мм рт.ст., у 8 (57%) — вище 20 мм рт.ст., у середньому (30±20,6) мм рт.ст.

Таблиця 3. Обсяг хірургічного втручання за ДУГМ IV виду

Хірургічне втручання	Кількість спостережень у період дослідження			
	I		II	
	абс.	%	абс.	%
Не виконували	6	46,2	—	—
КПТ, видалення гематоми	1	7,7	—	—
Резекційна трепанація черепа (РТЧ), видалення гематоми	4	30,8	—	—
Встановлення датчика ВЧТ, ДК, видалення гематоми	—	—	5	100
ДК, видалення гематоми	2	15,4	—	—
Загалом...	13	100	5	100

У 6 хворих, з огляду на нормальний рівень ВЧТ, операцію завершено встановленням датчика ВЧТ. В подальшому цих хворих лікували за прийнятим алгоритмом корекції ВЧГ. У 5 пацієнтів консервативна терапія виявилася ефективною, хірургічне втручання у них не виконували. В 1 хворого через виникнення неконтрольованої ВЧГ виконана вторинна ДК.

У 2 потерпілих встановлені датчики ВЧТ, здійснено резекцію багатоуламкового перелому. ВЧТ у них був нижче 20 мм рт.ст. В одного потерпілого відзначена відкрита проникаюча ЧМТ. Консервативне лікування в обох пацієнтів виявилось ефективним щодо корекції ВЧГ після операції.

У 6 хворих за ДУГМ III виду після встановлення датчика ВЧТ відзначена ВЧГ, виконана первинна ДК, у 5 з них — у строки 24 год після ЧМТ, в 1 — через 41 год.

**Хірургічне лікування пацієнтів з приводу ДУГМ IV виду.** ДУГМ IV виду діагностоване у 18 потерпілих, 12 з них оперовані. Обсяг хірургічного втручання залежно від періоду дослідження представлений у **табл. 3**.

У I період 46,2% пацієнтів призначене консервативне лікування, у решти — виконані різні види втручань. Диференційований підхід до вибору методу лікування не застосовували, вибір методу втручання, як правило, залежав від досвіду нейрохірурга.

У 5 потерпілих, яких не оперували, виявлені дрібні вогнища забою ГМ об'ємом до 25 см<sup>3</sup>, в 1 — крім того, субдуральний згорткок крові об'ємом 12 см<sup>3</sup>. Вогнища забою ГМ локалізувалися у лобовій частці — у 2 хворих, у скроневої та лобовій — у 2, у скроневої — в

1. У I період за наявності дрібних вогнищ забою ЗГМ застосовували консервативну терапію, не зважаючи на величину латеральної та аксіальної дислокації структур ГМ. Майже у 50% хворих, яким призначали консервативне лікування, зміщення серединних структур ГМ перевищувало 10 мм, у 3 — відповідно 6, 7 і 8 мм.

Детально проаналізовані протоколи операцій, зіставлені інтраопераційні дані з клінічними проявами, результатами КТ до і після хірургічного втручання. КПТ з використанням корончастої фрези виконана в 1 потерпілого. За даними КТ відзначали дрібні вогнища забою ГМ у лобовій частці. Під час операції контузійні вогнища та детрит видалені шляхом аспірації. На 12-ту добу після ЧМТ за даними контрольної КТ набряк ГМ та ознаки його латеральної дислокації зберігалися, виявлена хронічна субдуральна гематома (СДГ) малого об'єму.

У 4 потерпілих у I період виконана РТЧ. У 3 пацієнтів операцію починали з виконання КПТ з використанням корончастої фрези, проте, через випинання ГМ ТОГМ не зашивали, кістковий клапоть на місце не встановлювали. В усіх цих пацієнтів після видалення СДГ і дрібних вогнищ забою ГМ набряк ГМ, його латеральна й аксіальна дислокація не зникли. Спостерігали випинання ГМ і вклинення його у трепанаційний дефект. Дефекти кістки після РТЧ і розкриття ТОГМ не забезпечили достатню зовнішню декомпресію ГМ.

У I період ДК виконана у 2 пацієнтів за тяжкого забою ГМ з контузійними вогнищами в обох лобових частках, крім того, в 1 хворого виникла гостра СДГ.

Таблиця 4. Характеристика клінічних спостережень ДК при тяжких ДУГМ

Пацієнти	Вид ДУГМ	Механізм ЧМТ	Оцінка за ШКГ, балів	Дислокація ГМ, мм	Рівень ВЧТ, мм рт.ст.		ДЕО, %
					до операції	після	
К.	III	Залізнична травма	4	—	86	16	81,4
М.	III	ДТП	5	4	50	31	38
К.	III	Удар по голові	8	3	50	12	76
Ф.	III	Не встановлений	8	—	20	7	65
М.	III	ДТП, ПГ	5	—	33	67	-103
П.	III	Падіння з великої висоти	6	—	25	11	58
Е.	IV	ДТП, ПГ	5	7	40	13	67,5
Р.*	IV	ДТП, ПГ	8	6	14,1	4,1	70,9
Б.	IV	Падіння з великої висоти	8	5	46,7	9	80,7
Л.	IV	Удар по голові	7	5	37	40	-8
С.	IV	ДТП	8	10	50	21	58

Примітка. ПГ — прискорення-гальмування у транспорті; \* — відкрита проникаюча ЧМТ.

В обох спостереженнях причиною тяжкого ДУГМ була ЧМТ за механізмом прискорення-гальмування, в тому числі внаслідок падіння з великої висоти та дорожньо-транспортної пригоди (ДТП) — падіння з мотоцикла на великій швидкості. Виконання ДК не забезпечило очікуваний результат, хворі померли.

У II період всім потерпілим встановлювали датчик ВЧТ. У 4 (80%) пацієнтів під час встановлення датчика відзначена ВЧГ, в 1 з відкритою проникаючою ЧМТ, пневмоцефалією та назальною ліквореєю ВЧГ під час встановлення датчика не було. ВЧТ у цих пацієнтів становив у середньому ( $37,6 \pm 14,1$ ) мм рт.ст. Всім хворим з метою усунення ВЧГ виконана первинна ДК.

Характеристика потерпілих за тяжкого ДУГМ, яким виконана ДК, представлена у **табл. 4**.

Ми вивчили ДЕО, рівень ВЧТ до і після первинної ДК у хворих за дифузної ЧМТ. Визначення ДЕЕО потерпілих за дифузної ЧМТ має важливе значення, оскільки саме у цих пацієнтів можна визначити ефективність зниження ВЧТ саме при виконанні ДК з розкриттям ТОГМ. У потерпілих за дифузної ЧМТ виключається вплив видалення внутрішньочерепних гематом (епідуральних — ЕДГ, гострих СДГ, внутрішньомозкових) на рівень ВЧТ. Проведений аналіз свідчить, що ДК з розкриттям ТОГМ є ефективним методом зниження ВЧТ. ВЧТ у потерпілих за дифузної ЧМТ до операції становив у середньому ( $41 \pm 18,59$ ) мм рт.ст., після неї — ( $20,1 \pm 18$ ) мм рт.ст. ( $p < 0,05$ ). ДК зумовила зниження

ВЧТ у середньому на ( $46,6 \pm 53,2$ )%. У 83,3% потерпілих за дифузної ЧМТ ВЧТ до операції перевищував 20 мм рт.ст., після хірургічного втручання ВЧГ відзначена у 33,3% з них. Декомпресивний ефект кожного етапу операції представлений на **рис. 6**.

Найбільш значне зниження ВЧТ спостерігали під час видалення кісткового клаптя після ДК. Він знижувався у середньому на ( $42,1 \pm 13,1$ )% у порівнянні з таким до операції. Розкриття ТОГМ сприяло додатковому зниженню ВЧТ на ( $25,2 \pm 16,1$ )%. Під час зашивання м'яких тканин ВЧТ, навпаки, підвищувався, ДЕЕО становив ( $18,1 \pm 16$ )%.

Впровадження диференційованого підходу до використання консервативних і хірургічних методів лікування тяжкого ДУГМ на основі даних моніторингу ВЧТ сприяло зменшенню летальності у II період порівняно з I на 13,8% (**табл. 5**).

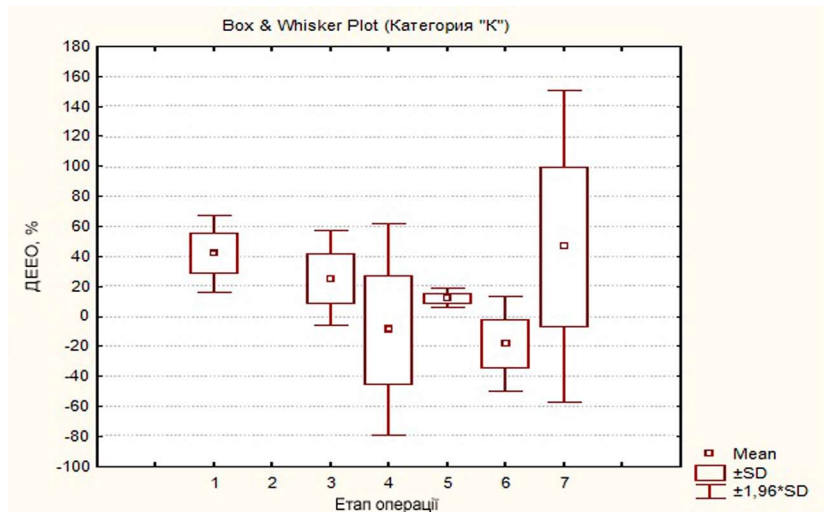
Виборки хворих у I і II періодах достовірно ( $\chi^2 = 10,9$ ;  $p < 0,004$ ) різнилися за показниками летальності.

У I період відзначена чітка динаміка збільшення летальності у міру збільшення тяжкості ДУГМ (від I до IV виду). Зниження летальності у II період у порівнянні з такою у I період, відзначене за всіх видів ДУГМ (при II — на 33,3%, при III — на 10%, при IV — на 29,2%).

Диференційований підхід до вибору методу лікування забезпечив зниження летальності за ДУГМ різних видів (**табл. 6**).

Консервативна терапія під контролем ВЧТ і ЦПТ у II період сприяла зниженню летальності до 12,5%, активна корекція ВЧГ в інтра- та післяопераційному періоді — до 63,6%.

Проаналізовані результати лікування хворих за ШНГ у I і II періодах дослідження перед виписуванням. У I період у міру збільшення тяжкості дифузної ЧМТ, відповідно, зменшувалася частота сприятливого результату лікування. Так, при ДУГМ I виду він досягнутий у 40% хворих, II виду — у 33,4%, III виду — у 10%, IV виду — у 7,7%. У II період сприятливий результат лікування найчастіше (у 60% спостережень) відзначали при ДУГМ IV виду, при ДУГМ II виду — у 25%, III виду — у 14,3%.



**Рис. 6.** ДЕЕО у потерпілих за дифузної ЧМТ. Етапи операції: 1 — видалення кістки; 2 — видалення ЕДГ; 3 — розкриття ТОГМ; 4 — видалення СДГ; 5 — видалення детриту; 6 — пластика ТОГМ і зашивання м'яких тканин; 7 — сумарний ДЕО.

**Таблиця 5.** Летальність залежно від виду ДУГМ

Вид ДУГМ	Кількість спостережень у період дослідження					
	разом	I		разом	II	
		померли			померли	
		абс.	%		абс.	%
I	5	1	20	—	—	—
II	6	2	33,3	4	—	—
III	10	6	60	14	7	50
IV	13	9	69,2	5	2	40
Загалом	34	18	52,9	23	9	39,1



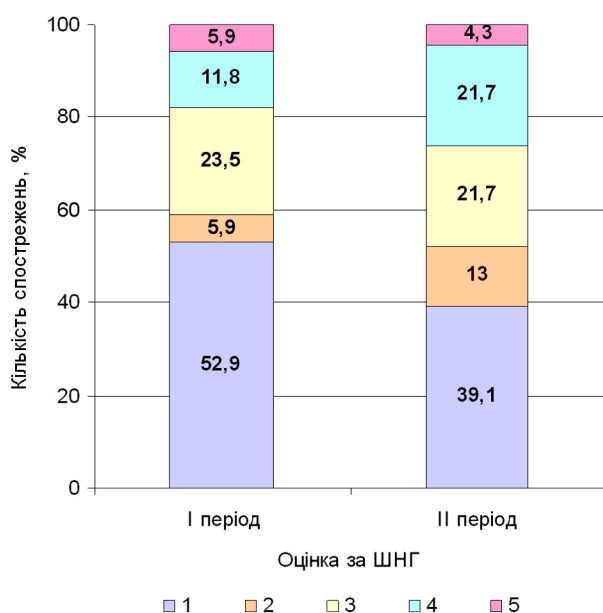
**Таблиця 6.** Летальність потерпілих за ДУГМ залежно від виду хірургічного лікування

Хірургічне втручання	Кількість спостережень у період дослідження					
	I			II		
	разом	померли		разом	померли	
абс.		%	абс.		%	
Не проводили	25	12	48	—	—	—
Встановлення датчика ВЧТ	—	—	—	8	1	12,5
КПТ, видалення гематоми	1	1	100	—	—	—
Видалення уламків черепа	2	1	50	—	—	—
Встановлення датчика ВЧТ, видалення уламків черепа	—	—	—	4	1	25
РТЧ, видалення гематоми	4	2	50	—	—	—
ДК, видалення гематоми	2	2	100	—	—	—
Встановлення датчика ВЧТ, ДК, видалення гематоми	—	—	—	11	7	63,6
Загалом	34	18	52,9	23	9	39,1

У I період сприятливий результат лікування відзначений у 17,7% спостережень, у II — у 26%. Узагальнення результатів лікування потерпілих за тяжкого ДУГМ у I і II періодах дослідження представлене на **рис. 7**.

Розроблена Л. Ф. Marshall та співавторами [23] комп'ютерно-томографічна класифікація ЧМТ є корисним інструментом систематизації потерпілих під час вибору лікувальної тактики, створення баз даних, проведенні національних та міжнародних клінічних досліджень з оцінки ефективності різних методів лікування [24].

Особливістю всієї групи хворих з ДУГМ є пряма залежність наслідків від наявності паренхіматозних, субарахноїдальних та/чи внутрішньошлуночкових крововиливів, ступеня стиснення базальних цистерн, вираженості ВЧГ, наявності олігемії чи ішемії ГМ в поєднанні з зниженням ЦПТ. Відзначене досить часте поєднання ДУГМ з вогнищевим забоем ГМ (у 15 з 27 потерпілих) [32, 33].

**Рис. 7.** Результати лікування хворих з приводу тяжкого ДУГМ (за ШНГ) у I і II періодах дослідження.

Наявність гіперденсивних вогнищ об'ємом до 25 см<sup>3</sup> за тяжкої ЧМТ більшість нейрохірургів не вважають мішенню для можливого хірургічного втручання. В той же час, наявність тяжкого ДУГМ III і IV виду, що супроводжується стисненням базальних цистерн, ознаками латеральної дислокації і, відповідно, ВЧГ, у більшості хворих потребує хірургічної корекції у вигляді зовнішньої декомпресії.

В II період, починаючи з 2006 р, особливу увагу під час лікування потерпілих з приводу тяжкого дифузного ДУГМ приділяли визначенню ВЧТ та корекції ВЧГ.

В I період в основному проводили консервативну терапію. Під час виконання хірургічного втручання (КПТ, РТЧ) метою операції було видалення патологічного вогнища. Зважаючи на дифузний характер травми, це втручання у більшості хворих не забезпечувало досягнення позитивного результату. Внаслідок випинання тканини ГМ у невеликий дефект оперативне втручання у більшості хворих завершували спробою додаткової резекції кістки. ДК з приводу тяжкої дифузної травми виконана лише у 2 (5,9%) потерпілих у I період дослідження.

В II період обсяг хірургічного втручання у більшості хворих визначали на основі аналізу ВЧТ після встановлення датчика. З метою корекції ВЧГ ДК у II період виконана в 11 (47,8%) потерпілих. Під час здійснення ДК також видаляли вогнища забою, епідуральні й субдуральні згортки крові. Це забезпечувало зниження ВЧТ та створення умов для саногенезу вогнищ ушкодження ГМ, що було особливо актуальним за умови локалізації вогнищ ушкодження у функціонально важливих ділянках ГМ.

Необхідне проведення подальших досліджень для визначення показань до виконання хірургічного втручання з приводу тяжкого ДУГМ залежно від виду внутрішньочерепних крововиливів та вогнищ забою, ВЧТ після встановлення датчика. З метою отримання вірогідних даних ефективність лікувальних заходів слід вивчати за участю більшої кількості хворих з оцінкою віддалених результатів лікування та якості їх життя не лише перед виписуванням з стаціонару, а й через 6, 12, 24 міс з моменту травми.

**Висновки.** 1. Види ДУГМ (за класифікацією Маршала), визначені на основі змін за даними КТ при госпіталізації потерпілих, корелювали з частотою та

вираженістю ВЧГ, летальністю та віддаленими результатами лікування.

2. ВЧГ виявляли у 25% потерпілих за ДУГМ II виду, у 57% — III виду та у 80% — IV виду.

3. Однобічна широка лобово-скронево-тім'яна краніектомія є ефективним методом, що забезпечує зниження ВЧТ. Виконання ДК за розробленою методикою зумовило зниження вихідного ВЧТ у середньому на  $(46,6 \pm 53,2)\%$ .

4. Впровадження диференційованого підходу до використання консервативних та хірургічних методів лікування з приводу тяжкого ДУГМ на основі даних моніторингу ВЧТ сприяло вірогідному зменшенню летальності на 13,8% ( $\chi^2=10,9$ ;  $p<0,004$ ).

**Практичні рекомендації.** 1. З метою своєчасної діагностики та корекції ВЧГ показане інвазивне вимірювання ВЧТ з використанням вентрикулярних чи паренхіматозних датчиків одразу після госпіталізації потерпілого з тяжкою ЧМТ.

2. Датчик вимірювання ВЧТ слід встановлювати першим етапом операції, що дозволяє контролювати ВЧТ протягом усього втручання, ефективно коригувати ВЧГ.

3. Вид ДУГМ (за класифікацією Маршала) слід мати на увазі під час визначення лікувальної тактики.

4. Здійснення ДК показане при ДУГМ III і IV виду за ВЧТ вище 20 мм рт.ст., що не знижується при використанні консервативних методів лікування.

5. Стандартна ДК має відповідати наступним вимогам: діаметр трепанації не менше 12 см; резекція крила клиноподібної та луски скроневої кістки до горизонтального рівня середньої черепної ямки; максимальне наближення верхньої межі трепанації до середньої лінії; попередження стиснення вен по периметру трепанації.

### Список літератури

- Лебедев В.В. Диффузное аксональное повреждение головного мозга / В.В. Лебедев, П.В. Волков // *Нейрохирургия*. — 2005. — №3. — С.10–15.
- Guidelines for the surgical management of traumatic brain injury / M.R. Bullock, R. Chestnut, J. Ghajar, D. Gordon, R. Hartl, D.W. Newell, F. Servadei, B.C. Walters, J. Wilberger, E. Jack // *Neurosurgery*. — 2006. — V.58, N3. — P.25–46.
- Efficacy of standard trauma craniectomy for refractory intracranial hypertension with severe traumatic brain injury: a multicenter, prospective, randomized controlled study / J.Y. Jiang, W. Xu, W.P. Li, W.H. Xu, J. Zhang, Y.H. Bao, Y.H. Ying, Q.Z. Luo // *J. Neurotrauma*. — 2005. — V.22, N6. — P.623–628.
- Крылов В.В. Выбор трепанации в хирургии тяжелой черепно-мозговой травмы / В.В. Крылов, А.Э. Талыпов, Ю.В. Пурас // *Вопр. нейрохирургии*. — 2007. — №3. — С.11–16.
- Клінічні протоколи надання медичної допомоги хворим з черепно-мозковою травмою / *Укр. нейрохірург. журн.* — 2008. — №3. — С.137–169.
- Cushing H. Subtemporal decompressive operations for the intracranial complications associated with bursting fractures of the skull / H. Cushing // *Ann. Surg.* — 1908. — V.47, N5. — P.641–644.
- Complete temporal lobectomy for surgical resuscitation of patients with transtentorial herniation secondary to unilateral hemispheric swelling / E. Nussbaum, A. Wolf, L. Sebring, S. Mirvis // *Neurosurgery*. — 1991. — V.29, N1. — P.62–66.
- Lee E.J. Aggressive temporal lobectomy for uncal herniation in traumatic subdural hematoma / E.J. Lee, C.C. Chio, H.H. Chen // *J. Formos Med. Assoc.* — 1995. — V.94. — P.341–345.
- Tseng S.H. Reduction of herniated temporal lobe in patients with severe head injury and uncal herniation / S.H. Tseng // *J. Formos Med. Assoc.* — 1991. — V.91, N1. — P.24–28.
- Clark K. The failure of circumferential craniotomy in acute traumatic cerebral swelling / K. Clark, T.M. Nash, G.C. Hutchison // *J. Neurosurg.* — 1968. — V.29, N4. — P.363–371.
- Hemicraniectomy in the management of acute subdural hematoma / J. Ransohoff, M.V. Benjamin, E.L. Gage, F. Epstein // *J. Neurosurg.* — 1971. — V.34, N1. — P.70–76.
- Kjellberg R.N. Bifrontal decompressive craniotomy for massive cerebral edema / R.N. Kjellberg, A. Prieto // *J. Neurosurg.* — 1971. — V.34, N4. — P.488–493.
- Hutchinson P.J. Decompressive craniectomy in traumatic brain injury — time for randomized trials? / P.J. Hutchinson, D.K. Menon, P.J. Kirkpatrick // *Acta Neurochir. (Wien)*. — 2005. — V.147, N1. — P.1–3.
- Decompressive craniectomy in traumatic brain injury: the randomized multicenter RESCUEICP study / P.J. Hutchinson, E. Corteen, M. Czosnyka, A.D. Mendelow, D.K. Menon, P. Mitchell, G. Murray, J.D. Pickard, E. Rickels, J. Sahuquillo, F. Servadei, G.M. Teasdale, I. Timofeev, A. Unterberg, P.J. Kirkpatrick // *Acta Neurochir.* — 2006. — V.96, suppl. — P.17–20.
- A randomized trial of very early decompressive craniectomy in children with traumatic brain injury and sustained intracranial hypertension / A. Taylor, W. Butt, J. Rosenfeld, F. Shann, M. Ditchfield, E. Lewis, G. Klug, D. Wallace, R. Henning, J. Tibballs // *Childs Nerv. Syst.* — 2001. — V.17, N3. — P.154–162.
- Monro A. Observations on the structure and function of the nervous system / A. Monro. — Edinburg: Creech&Jonson, 1783. — 176 p.
- Kellie G. An account of the appearances observed in the dissection of two of the three individuals presumed to have perished in the storm, of the 3rd, and whose bodies were discovered in the vicinity of Leith on the morning of the 4th November 1821 with some reflections on the pathology / G. Kellie // *Trans. Med. Chir. Sci. Edinburg.* — 1824. — V.1. — P.84–169.
- Surgical complications secondary to decompressive craniectomy in patients with a head injury: a series of 108 consecutive cases / X.F. Yang, L. Wen, F. Shen, G. Li, R. Lou, W.G. Liu, R.Y. Zhan // *Acta Neurochir. (Wien)*. — 2008. — V.150, N12. — P.1241–1248.
- Stiver S.I. Complications of decompressive craniectomy for traumatic brain injury / S.I. Stiver // *Neurosurg. Focus*. — 2009. — V.26, N6. — P.7.
- Complications induced by decompressive craniectomies after traumatic brain injury / X.J. Yang, G.L. Hong, S.B. Su, S.Y. Yang // *Chin. J. Traumatol.* — 2003. — V.6, N2. — P.99–103.
- Aspects on decompressive craniectomy in patients with traumatic head injuries / T.S. Skoglund, C. Eriksson-Ritzen, C. Jensen, B. Rydenhag // *J. Neurotrauma*. — 2006. — V.23, N10. — P.1502–1509.
- Teasdale G. Assessment of coma and impaired consciousness. A practical scale // G. Teasdale, B. Jennett // *Lancet*. — 1974. — V.2. — P.81–84.
- Marshall L.F. A new classification of head injury based on computerized tomography / L.F. Marshall, S.B. Marshall, M.R. Klauber // *J. Neurosurg.* — 1991. — V.75, suppl. — P.14–20.
- Prediction of outcome in traumatic brain injury with computed tomographic characteristics: a comparison between the computed tomographic classification and computed tomographic predictors / A.I. Maas, C.W. Hukkelhoven, L.F. Marshall, E.G. Steyerberg // *Neurosurgery*. — 2005. — V.57. — P.1173–1182.
- Marmarou A. NIHDS Traumatic Coma Data Bank: intracranial pressure monitoring methodology / A. Marmarou, R.L. Anderson, J.D. Ward // *J. Neurosurg.* — 1991. — V.75. — P.21–27.
- Experimental evaluation of the Spiegelberg intracranial pressure and intracranial compliance monitor. Technical note / Y.H. Yau, I. Piper, R.E. Clutton, I.R. Whittle // *J. Neurosurg.* — 2000. — V.93. — P.1072–1077.
- Пат. 54363 Україна, МПК А61В17/00. Спосіб визначення декомпресивного ефекту нейрохірургічної операції при тяжкій черепно-мозковій травмі / Є.Г. Педаченко,

- Л.А. Дзяк, А.Г. Сірко, В.М. Сук. — №u201004312; заявл. 13.04.10; опубл. 10.11.10. Бюл. №21.
28. Disability after severe brain injury: observations on the use of the Glasgow Outcome scale / B. Jennett, J. Snok, M.R. Bond, N. Brooks // *J. Neurol. Neurosurg. Psychiat.* — 1981. — V.44. — P.285–293.
  29. Jennett B. Assessment of outcome after severe brain damage. A practical scale / B. Jennett, M. Bond // *Lancet.* — 1975. — V.1. — P.480–484.
  30. Wilson L. Structured interviews for the Glasgow Outcome scale and the Extended Glasgow Outcome scale: guidelines for their use / L. Wilson, L. Pettigrew, G. Teasdale // *J. Neurotrauma.* — 1998. — V.15, N8. — P.573–585.
  31. Формализованная история болезни; под ред. А.Н. Коновалова, Л.Б. Лихтермана, А.А. Потапова. Отраслевая научно-техническая программа С09 «Травма центральной нервной системы». — М., 1986–1990. — 147 с.
  32. Потапов А.А. Прогностическое значение мониторинга внутричерепного и церебрального перфузионного давления, показателей регионарного кровотока при диффузных и очаговых повреждениях мозга / А.А. Потапов, Н.Е. Захарова, И.Н. Пронин // *Вопр. нейрохирургии.* — 2011. — Т.75, №3. — С.3–18.
  33. Clinical and prognostic value of neuroimaging in traumatic brain injury/ N. Zakharova, V. Kornienko, A. Potapov, I. Pronin. — N.Y.: Springer Int. Publ., 2014. — P.1–24.
  15. Taylor A, Butt W, Rosenfeld J, Shann F, Ditchfield M, Lewis E, Klug G, Wallace D, Henning R, Tibballs J. A randomized trial of very early decompressive craniectomy in children with traumatic brain injury and sustained intracranial hypertension. *Childs Nerv Syst.* 2001 Feb;17(3):154-62.
  16. Monro A. Observations on the structure and functions of the nervous system: illustrated with tables [Internet]. Edinburgh: Creech&Jonson, 1783. [cited 2015 February 20]. Available at: <http://digi.ub.uni-heidelberg.de/diglit/monro1783/0025>
  17. Kellie G An account of the appearances observed in the dissection of two of the three individuals presumed to have perished in the storm of the 3rd, and whose bodies were discovered in the vicinity of Leith on the morning of the 4th November 1821 with some reflections on the pathology of the brain. *Trans Med Chir Sci, Edinburgh.* 1824;1:84–169.
  18. Yang XF, Wen L, Shen F, Li G, Lou R, Liu WG, Zhan RY. Surgical complications secondary to decompressive craniectomy in patients with a head injury: a series of 108 consecutive cases. *Acta Neurochir.* 2008 Dec;150(12):1241-8.
  19. Stiver S. Complications of decompressive craniectomy for traumatic brain injury. *Neurosurg Focus.* 2009;26(6):E7.
  20. Yang XJ, Hong GL, Su SB, Yang SY. Complications induced by decompressive craniectomies after traumatic brain injury. *Chin J Traumatol.* 2003 Apr;6(2):99-103.
  21. Skoglund TS, Eriksson-Ritzén C, Jensen C, Rydenhag B. Aspects on decompressive craniectomy in patients with traumatic head injuries. *J Neurotrauma.* 2006 Oct;23(10):1502-9.
  22. Teasdale G, Jennett B. Assessment of coma and impaired consciousness. A practical scale. *Lancet.* 1974;2:81-4.
  23. Marshall LF, Marshall SB, Klauber MR. A new classification of head injury based on computerized tomography. *J Neurosurg.* 1991; 75:14-20.
  24. Maas AI, Hukkelhoven CW, Marshall LF, Steyerberg EW. Prediction of outcome in traumatic brain injury with computed tomographic characteristics: a comparison between the computed tomographic classification and computed tomographic predictors. *Neurosurgery.* 2005;57:1173-1182.
  25. Marmarou A, Anderson RL, Ward JD. NIHDS Traumatic Coma Data Bank: intracranial pressure monitoring methodology. *J Neurosurgery.* 1991;75:21-27.
  26. Yau YH, Piper IR, Clutton RE, Whittle IR. Experimental evaluation of the Spiegelberg intracranial pressure and intracranial compliance monitor. Technical note. *J Neurosurg.* 2000;93:1072-7.
  27. Pedachenko EG, Dzyak LA, Sirko AG, Suk VM, inventors; Romodanov Neurosurgery Institute, Kiev, Ukraine, assignee. Method of determining the effect of decompressive neurosurgical operation in severe traumatic brain injury. Ukraine Patent 54363A. 2010 November 10.
  28. Jennett B, Snoek J, Bond MR, Brooks N. Disability after severe brain injury: observations on the use of the Glasgow Outcome scale. *J Neurol Neurosurg Psychiat.* 1981;44:285-93.
  29. Jennett B, Bond M. Assessment of outcome after severe brain damage. A practical scale. *Lancet.* 1975;1:480-4.
  30. Wilson JT, Pettigrew LE, Teasdale GM. Structured interviews for the Glasgow Outcome scale and the Extended Glasgow Outcome scale: guidelines for their use. *J Neurotrauma.* 1998; 15(8):573-85.
  31. Konovalov AN, Likhтерman LB, Potapov AA. Formalizovannaya istoriya bolezni [Formalized history of the disease]. In: Likhтерman LB, Potapov AA, editors. Otrasleyevaya nauchno-tekhnicheskaya programma S09 "Травма tsentral'noy nervnoy sistemy" [Branch scientific and technical program C09 «Injury of the central nervous system»]. Moscow; 1986-1990. Russian
  32. Potapov AA, Zakharova NE, Pronin IN, Kornienko VN, Gavrilo AG, Kravchuk AD, Oshorov AV, Sychev AA, Zaitsev OS, Fadeeva LM, Takushi SV. [Prognostic value of monitoring of intracranial and cerebral perfusion pressure, indicators of regional blood flow in diffuse and focal brain damage]. *Zh Vopr Neurokhir Im N N Burdenko.* 2011;75(3):3-18. Russian.
  33. Zakharova N, Kornienko V, Potapov A, Pronin I. Clinical and prognostic value of neuroimaging in traumatic brain injury. New York: Springer Int. Publ.; 2014. p.1-24.

## References

1. Lebedev VV, Volkov PV. [Diffuse axonal cerebral injury]. *Russian Journal of Neurosurgery.* 2002;(3):10-5. Russian.
2. Bullock MR, Chesnut R, Ghajar J, Gordon D, Hartl R, Newell DW, Servadei F, Walters BC, Wilberger J, Jack E. Guidelines for the surgical management of traumatic brain injury. *Neurosurgery.* 2006 Mar;58(3):25–46.
3. Jiang JY, Xu W, Li WP, Xu WH, Zhang J, Bao YH, Ying YH, Luo QZ. Efficacy of standard trauma craniectomy for refractory intracranial hypertension with severe traumatic brain injury: a multicenter, prospective, randomized controlled study. *J Neurotrauma.* 2005 Jun;22(6):623-8.
4. Krylov VV, Talypov AE, Puras IuV. [Choice of trephining in surgery for severe brain injury]. *Zh Vopr Neurokhir Im N N Burdenko.* 2007 Jan-Mar;(1):11-6. Russian.
5. [Clinical protocols of medical care to patients with traumatic brain injury]. *Ukrainian Neurosurgical Journal.* 2008;(3):137-69. Ukrainian.
6. Cushing H. Subtemporal decompressive operations for the intracranial complications associated with bursting fractures of the skull. *Ann Surg.* 1908;47(5):641-4.
7. Nussbaum E, Wolf A, Sebring L, Mirvis S. Complete temporal lobectomy for surgical resuscitation of patients with transtentorial herniation secondary to unilateral hemispheric swelling. *Neurosurgery.* 1991 Jul;29(1):62-6.
8. Lee EJ, Chio CC, Chen HH. Aggressive temporal lobectomy for uncal herniation in traumatic subdural hematoma. *J Formos Med Assoc.* 1995 Jun;94(6):341-5.
9. Tseng SH. Reduction of herniated temporal lobe in patients with severe head injury and uncal herniation. *J Formos Med Assoc.* 1992 Jan;91(1):24-8.
10. Clark K, Nash TM, Hutchinson GC. The failure of circumferential craniotomy in acute traumatic cerebral swelling. *J Neurosurg.* 1968 Oct;29(4):367-71.
11. Ransohoff J, Benjamin MV, Gage EL Jr, Epstein F. Hemispheric craniectomy in the management of acute subdural hematoma. *J Neurosurg.* 1971 Jan;34(1):70-6.
12. Kjellberg RN, Prieto A. Bifrontal decompressive craniotomy for massive cerebral edema. *J Neurosurg.* 1971 Apr;34(4):488-93.
13. Hutchinson PJ, Menon DK, Kirpatrick PJ. Decompressive craniectomy in traumatic brain injury — time for randomized trials? *Acta Neurochir.* 2005 Jan;147(1):1-3.
14. Hutchinson PJ, Corteen E, Czosnyka M, Mendelow AD, Menon DK, Mitchell P, Murray G, Pickard JD, Rickels E, Sahuquillo J, Servadei F, Teasdale GM, Timofeev I, Unterberg A, Kirkpatrick PJ. Decompressive craniectomy in traumatic brain injury: the randomized multicenter RESCUEICP study. *Acta Neurochir.* 2006;96:17-20.