

## Оригінальна стаття

УДК 616.714-089.874-089.844-092.9.259

**Нахаба О.О.<sup>1</sup>, Гридін Н.Я.<sup>1</sup>, Шмельова А.А.<sup>2</sup>**

<sup>1</sup> Лабораторія експериментальної нейрохірургії, Інститут нейрохірургії ім. акад. А.П. Ромоданова НАМН України, Київ, Україна

<sup>2</sup> Відділ нейропатоморфології, Інститут нейрохірургії ім. акад. А.П. Ромоданова НАМН України, Київ, Україна

### Нові експериментальні нейрохірургічні технології відстроченої краніопластики після великоклаптевої краніотомії

**Мета дослідження:** розробити заходи з удосконалення краніотомії для забезпечення зручності й ефективності виконання відстроченої краніопластики.

**Методи.** Наведений новий метод відстроченої краніопластики після великоклаптевої краніотомії у ссавців з екстракорпоральним та інтракорпоральним збереженням кісткового клаптя після видалення великого фрагменту склепіння черепа та розташування поліетиленових прокладок між твердою оболонкою головного мозку і lamina vitrea черепа та між окістям черепа і galea aroneurotica m. occipitofrontalis у проекції операційної рани.

**Результати.** Встановлене повне відновлення анатомічної цілісності кісток склепіння черепа та відсутність грубого рубцевого зрощення м'яких тканин.

**Висновки.** Запропоновані методи дозволяють безпечно, ефективно та зручно для хірурга здійснювати великоклаптеву краніотомію з подальшою малотравматичною відстроченою краніопластиком.

**Ключові слова:** великоклаптева краніотомія, екстракорпоральне та інтракорпоральне збереження кісткового клаптя, відстрочена краніопластика.

Укр. нейрохірург. журн. — 2013. — №4. — С.4–7.

Надійшла до редакції 29.03.13. Прийнята до публікації 20.09.13.

**Адреса для листування:** Нахаба Олександр Олександрович, Лабораторія експериментальної нейрохірургії, Інститут нейрохірургії ім. акад. А.П. Ромоданова, вул. Платона Майбороди, 32, Київ, Україна, 04050, e-mail: nakhaba91@mail.ru

**Вступ.** За роки існування нейрохірургія пройшла досить складний шлях [1–5], сучасна нейрохірургічна техніка дозволяє на високому рівні виконувати складні та високотехнологічні оперативні втручання на різних ділянках нервової системи [6, 7]. Проте, будь-яке, навіть найскладніше оперативне втручання неможливе без забезпечення якісного хірургічного доступу [8, 9].

**Мета дослідження:** розробити заходи з удосконалення краніотомії для забезпечення зручності й ефективності відстроченої краніопластики.

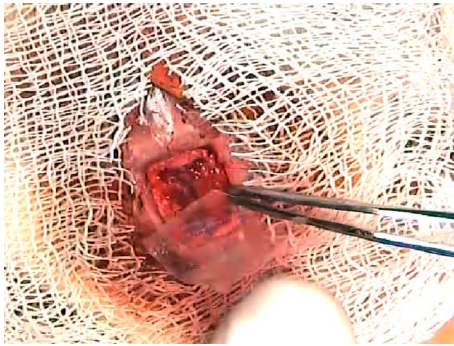
**Матеріали і методи.** Для вирішення поставленого завдання розроблені дві модифікації великоклаптевої краніотомії, перевірені на патентну новизну [10, 11] та успішно апробовані в експериментах на щурах (групи 7 та 8 по 10 щурів у кожній). Результати дослідження в експериментальних групах 1–6 оприлюднені у попередніх статтях [12–14]. Застосований критерій Ст'юдента, визначений рівень значущості 0,1.

На 1-му етапі експерименту щурам обох груп здійснювали великоклаптеву краніотомію (випилювали до 50% склепіння черепа з використанням стоматологічної високооборотної шароподібної мікрофрези), підковоподібне розсічення твердої оболонки головного мозку (ТОГМ). У щурів групи 7 вилучали клапоть кістки, витримували його протягом 1 год у 5% розчині фурациліну, потім заморожували його до температури  $-10^{\circ}\text{C}$  у стерильній пробірці і зберігали у такому стані впродовж 2 тиж. Тварин та пробірки з їх матеріалом позначали однаковими номерами. У

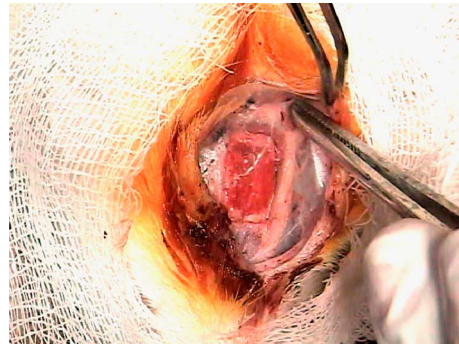
щурів групи 8 формували підапоневротичну кишеньку праворуч і розташовували у ній вилучений клапоть кістки. Щурам обох груп між ТОГМ і склоподібною пластиною (lamina vitrea) черепа (**рис. 1**), а також між окістям черепа і апоневротичним шоломом (galea aroneurotica) потилично-лобового м'яза (m. occipitofrontalis) (**рис. 2**) у проекції операційної рани вводили поліетиленові прокладки товщиною 0,3 мм, пошарово зашивали м'які тканини.

На 2-му етапі експерименту у щурів обох груп розсікали м'які тканини вздовж лінії старого рубця, відділяли апоневроз від поліетиленової прокладки, розташованої між окістям черепа і galea aroneurotica m. occipitofrontalis у проекції операційної рани, видаляли першу поліетиленову прокладку, відділяли апоневроз від поліетиленової прокладки, розташованої між ТОГМ і lamina vitrea черепа та видаляли другу поліетиленову прокладку, ТОГМ зашивали та, за необхідності, здійснювали її пластику. В експериментальній групі 7 заготовлений під час 1-го етапу клапоть кістки розморожували і укладали його на попереднє місце (кожній тварині її власний матеріал). В експериментальній групі 8 з штучно сформованої підапоневротичної кишеньки вилучали збережений клапоть кістки і також укладали його на попереднє місце. Кістковий дефект фіксували до країв чотирма вузловими швами, пошарово зашивали м'які тканини.

Під час 3-го етапу експерименту у щурів обох груп розсікали м'які тканини, візуально оцінювали ефективність відновлення цілісності склепіння че-



**Рис. 1\***. Розташування поліетиленової прокладки між ТОГМ і lamina vitrea черепа.



**Рис. 2\***. Розташування поліетиленової прокладки між окістями черепа і galea aroneurotica m. occipitofrontalis.

репа, забирали зразки кістки з різних ділянок для подальших морфологічних досліджень.

**Результати та їх обговорення.** В обох експериментальних групах в усіх тварин успішно виконана модельна декомпресивна трепанація черепа з резекцією 50% склепіння.

В обох групах перебіг післяопераційного періоду був неускладненим. Після виведення тварин з наркозу свідомість повністю відновлювалась, патологічні неврологічні симптоми не виявляли. Рани загоювались первинним натягом за 5–7 діб. Особливих проблем з розташуванням та видаленням клаптя кістки з підапоневротичної кишені, а також розташуванням поліетиленових прокладок у проекції операційної рани не було. Наявність у хірургічній рані чужорідного тіла (поліетиленової прокладки) суттєво не впливала на загальний стан тварини після операції та перебіг післяопераційного періоду.

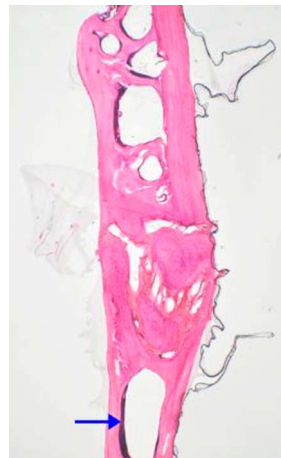
В експериментальній групі тварин 7 клапоть кістки після спеціального оброблення у розчині антисептика і замороження практично не змінювався (**рис. 3**). Це дозволило повністю зберегти його конгруентність з краями кісткового дефекту під час відстроченої краніопластики та досягти задовільних результатів (на 3-му етапі виявлено повну консолідацію тканини кісткового клаптя з краями кісткового дефекту черепа). Поліетиленові прокладки, розташовані між ТОГМ і lamina vitrea черепа та окістям черепа і galea aroneurotica m. occipitofrontalis у проекції операційної рани під час краніотомії, захистили від зрощення ТОГМ та окістя черепа з апоневрозом, що значно полегшило відділення ТОГМ і апоневрозу від окістя черепа фактично тупим шляхом.

В експериментальній групі 8 клапоть кістки дещо змінився — відзначене проростання його губчатки по периферії рубцевою тканиною та незначна (до 1 мм) резорбція країв (**рис. 4**), що зумовило деяке зменшення його розмірів, конгруентності з краями кісткового дефекту під час відстроченої краніопластики, проте, суттєво не вплинуло на результати операції (відзначена повна консолідація тканини клаптя кістки з краями кісткового дефекту черепа). Аналогічно, поліетиленова прокладка, розташована між ТОГМ та черепом під час краніотомії, захистила від зрощення ТОГМ з апоневрозом, що значно полегшило відділення апоневрозу від ТОГМ (фактично тупим шляхом без значної крововтрати та додаткової витрати часу), а

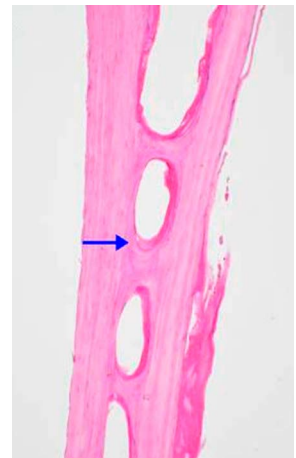
поліетиленова прокладка, розташована між окістям черепа і galea aroneurotica m. occipitofrontalis в проекції операційної рани, захистила від зрощення апоневроз з окістям черепа, що значно полегшило відділення апоневрозу від окістя, фактично тупим шляхом, без крововтрати та додаткової витрати часу.

Під час аналізу морфометричних показників фрагментів кісток черепа залежно від способу їх зберігання різниця не виявлена (**див. таблицю**).

Застосування цих методів дозволило вирішити проблему рубцювання у краніотомній операційній рані після операції, що значно полегшує виконання повторних операцій краніопластики та економить час. Фізичні та хімічні властивості поліетиленових прокладок за період перебування у м'яких тканинах організму тварин практично не змінювались, що дозволяло легко їх знаходити та видаляти під час повторних операцій.



**Рис. 3\***. Фрагмент кістки черепа, що зберігався у морозильній камері (група 7) — загальний вигляд компактної і губчастої кісткової тканини, у центрі — міжкістковий шов. У кістковомозковій порожнині — вітальний червоний кістковий мозок (стрілка). Забарвлення гематоксиліном та еозином. 36.х30.



**Рис. 4\***. Фрагмент кістки черепа, що зберігався у субгалеальному просторі (група 8), шари загальної вигляду компактної і губчастої кісткової тканини, у центрі — міжкістковий шов. У кістковомозковій порожнині — вітальний червоний кістковий мозок (стрілка). Забарвлення гематоксиліном та еозином. 36.х75.

Морфометричні показники плоских кісток склепіння черепа у серіях експериментів

Показник	Величина показника в групах (M±m)		Результат за критерієм Ст'юдента
	7 (n=10)	8 (n=10)	
Загальна площа зрізу, мм <sup>2</sup>	1,69±0,40*	2,46±0,41	t=1,34, k=18, p=0,2
Відносний об'єм кісткової тканини, %	83,47±4,53	77,16±2,68	t=1,20, k=18, p=0,25

Примітка. t — фактичне значення критерію Ст'юдента; k — кількість ступенів свободи ( $n_1 + n_2 - 2$ ); p — істотність розбіжностей показників в групах.

**Висновки.** 1. Результати експериментів підтверджують можливість безпечного здійснення у свавців (шурів) досить великої за обсягом декомпресії інтракраніального простору (до 50% склепіння черепа), це потрібно при станах, що супроводжуються значним та швидким підвищенням внутрішньочерепного тиску (наприклад, внаслідок вираженого набряку головного мозку), що не піддається фармакологічній корекції.

2. Проведені експерименти підтверджують можливість відносно дешевого, простого в організаційному аспекті та легкого у виконанні екстракорпорального та інтракорпорального збереження резектованого під час декомпресивної трепанації черепа клаптя кістки з можливістю його повернення на місце під час подальшої краніопластики.

3. Доведено можливість захисту від зрощень між ТОГМ і lamina vitrea черепа та окістям черепа і galea aroneurotica m. occipitofrontalis шляхом використання поліетиленових прокладок.

#### Список літератури

1. Новые подходы и технологии в лечении черепно-мозговых поврежденных // Матеріали конф. нейрохірургів України «Досягнення нейрохірургії останнього десятиріччя» в рамках міжнар. мед. форуму «Інновації в медицині — здоров'я нації» (Київ, 26–27 вер. 2012 р). — К., 2012. — С.23–35.
2. Педаченко Є.Г. Ефективне зниження внутрішньочерепного тиску у пацієнтів з тяжкою черепно-мозковою травмою за допомогою однобічної декомпресивної краніектомії / Є.Г. Педаченко, Л.А. Дзяк, А.Г. Сірко // Укр. мед. часопис. — 2011. — №4(84). — С.120–123.
3. Влияние начального уровня внутричерепного давления на ближайший прогноз течения тяжелой ЧМТ / Л.А. Дзяк, А.Г. Сірко, В.М. Сук, А.Ф. Скрипник // Укр. вісн. психоневрології. — 2011. — Т.19, №3(68). — С.12–16.
4. Зозуля Ю.П. Сучасні напрямки розвитку нових технологій в нейрохірургії / Ю.П. Зозуля // Бюл. УАН. — 1997. — Вип.3. — С.4.
5. Данчин О.Г. Сучасні аспекти краніопластики — огляд літератури / О.Г. Данчин, Г.В. Тульчинський, М.І. Бурковський // Укр. журн. малоінвазив. та ендоск. хірургії. — 2012. — Т.15, №4. — С.50–58.
6. Клиническая микронейрохирургия; под ред. В.Т. Коса, Ф.В. Бека, Р.Ф. Спетслера: перевод и науч. ред. проф. Э.И. Канделя. — М.: Медицина, 1980. — 304 с.
7. Marion D.W. Decompressive craniectomy in diffuse traumatic brain injury / D.W. Marion // The Lancet Neurol. — 2011. — V.10, N6. — P.497–498.
8. Атлас операций на головном мозге / А.П. Ромоданов, Ю.А. Зозуля, Н.М. Мосийчук, Г.С.Чушкан. — М.: Медицина, 1980. — 384 с.
9. Гайдар Б.В. Практическая нейрохирургия / Б.В. Гайдар. — СПб.: Гиппократ, 2002. — 658 с.
10. Пат. 23742, Україна, МПК А61В17/00. Спосіб кістковопластичного хірургічного лікування внутрішньочерепних гематом у дітей до 18 років / Є.О. Григор'єв, О.О. Нахаба. — №200613324; заявл. 18.12.06; опубл. 11.06.07, Бюл.№8.
11. Пат. 20724, Україна, МПК А61В17/00. Спосіб великоколоскутної краніотомії у свавців із екстракорпоральним збереженням кісткового клаптя після видалення великого фрагменту склепіння черепа / В.І. Цимбалюк, Ю.П. Зозуля, О.О. Нахаба, Н.Я. Гридін; заявник і патентовласник ДУ «Інститут нейрохірургії ім. акад. А.П. Ромоданова АМН України». — №200912409; заявл. 01.12.09; опубл. 25.06.10. Бюл.12.
12. Цимбалюк В.І. Аналіз ефективності та зручності проведення відстроченої краніопластики після великоколоскутної краніотомії у свавців із екстракорпоральним збереженням кісткового клаптя після видалення великого фрагменту склепіння черепа / В.І. Цимбалюк, О.О. Нахаба, Н.Я. Гридін // Наук. вісн. НМУ ім. О.О. Богомольця. — 2011. — Вип.1. — С.45–48.
13. Цимбалюк В.І. Відстрочена краніопластика після великоколоскутної краніотомії (модифікації №3 та №4) / В.І. Цимбалюк, О.О. Нахаба, Н.Я. Гридін // Наук. вісн. НМУ ім. О.О. Богомольця. — 2011. — Вип.3. — С.39–43.
14. Цимбалюк В.І. Відстрочена краніопластика після великоколоскутної краніотомії (модифікації №5 та №6) / В.І. Цимбалюк, О.О. Нахаба, Н.Я. Гридін // Наук. вісн. НМУ ім. О.О. Богомольця. — 2011. — Вип.2. — С.28–31.

**Нахаба А.А.<sup>1</sup>, Гридина Н.Я.<sup>1</sup>, Шмелева А.А.<sup>2</sup>**

<sup>1</sup> Лаборатория экспериментальной нейрохирургии, Институт нейрохирургии им. акад. А.П. Ромоданова НАМН Украины, Киев, Украина

<sup>2</sup> Отдел нейропатоморфологии, Институт нейрохирургии им. акад. А.П. Ромоданова НАМН Украины, Киев, Украина

**Новые экспериментальные нейрохирургические технологии отсроченной краниопластики после крупнолоскутной краниотомии**

**Цель исследования:** разработать меры по совершенствованию краниотомии для обеспечения удобства и эффективности выполнения отсроченной краниопластики.

**Методы.** Описан новый метод отсроченной краниопластики после крупнолоскутной краниотомии у крыс с экстракорпоральным и интракорпоральным сохранением костного лоскута после удаления большого фрагмента (50%) свода черепа и размещения полиэтиленовых прокладок между твердой оболочкой головного мозга и lamina vitrea черепа, а также между надкостницей черепа и galea aponeurotica m. occipitofrontalis в проекции операционной раны.

**Результаты.** Отмечено полное восстановление анатомической целостности костей свода черепа и отсутствие грубого рубцового сращения мягких тканей.

**Выводы.** Предложенные методики позволяют безопасно, эффективно и удобно для хирурга выполнять крупнолоскутную краниотомию с последующей малотравматичной отсроченной краниопластикой.

**Ключевые слова:** крупнолоскутная краниотомия, экстракорпоральное и интракорпоральное сохранение костного лоскута, отсроченная краниопластика.

**Укр. нейрохирург. журн. — 2013. — №4. — С.4–7.**

*Поступила в редакцию 29.03.13. Принята к публикации 20.09.13.*

**Адрес для переписки:** Нахаба Александр Александрович, Лаборатория экспериментальной нейрохирургии, Институт нейрохирургии им. акад. А.П. Ромоданова, ул. Платона Майбороды, 32, Киев, Украина, 04050, e-mail: nakhaba91@mail.ru

**Nahaba A.A.<sup>1</sup>, Gridina N.Ya.<sup>1</sup>, Shmelyova A.A.<sup>2</sup>**

<sup>1</sup> Laboratory of Experimental Neurosurgery, Institute of Neurosurgery named after acad. A.P. Romodanov, NAMS of Ukraine, Kiev, Ukraine

<sup>2</sup> Department of Neuropathomorphology, Institute of Neurosurgery named after acad. A.P. Romodanov, NAMS of Ukraine, Kiev, Ukraine

**New experimental neurosurgical technologies of delayed cranioplasty after large bone-flap craniotomy**

**Purpose:** to develop measures of craniotomy for convenience and efficiency of delayed cranioplasty improving.

**Methods.** A new method of delayed cranioplasty after large bone-flap craniotomy in rats was described using extra- and intracorporeal maintaining of the bone graft after removing a large portion (50%) of the skull cap and placing shims between dura mater and lamina vitrea and between dura mater and galea aponeurotica m. occipitofrontalis in the projection of the wound.

**Results.** Complete restoration of the anatomic integrity of the bones of the skull cap was observed, there was no rough adhesions of soft tissue.

**Conclusions.** The proposed technique allows to perform safe, efficient and convenient for the surgeon large bone-flap craniotomy followed low-impact delayed cranioplasty.

**Key words:** large bone-flap craniotomy, extracorporeal and intracorporeal maintaining of the bone flap, delayed cranioplasty.

**Ukr Neyrokhir Zh. 2013; 4: 4–7.**

*Received, March 29, 2013. Accepted, September 20, 2013.*

**Address for correspondence:** Alexander Nahaba, Laboratory of Experimental Neurosurgery, Institute of Neurosurgery named after acad. A.P. Romodanov, 32 Platona Mayborody St, Kiev, Ukraine, 04050, e-mail: nakhaba91@mail.ru