

УДК 616.13—005—007.271—073.4—8—089—037—036.8

Допплерографічна оцінка церебрального кровотоку у хворих з білатеральним каротидним стенозом при плануванні хірургічного лікування

Цімейко О.А., Глоба М.В.

Інститут нейрохірургії ім. акад. А. П. Ромоданова АМН України, м.Київ, Україна

Ключові слова: внутрішня сонна артерія, двобічний стеноз, резерв колатерального кровопостачання, ультразвукова доплерографія.

Вступ. Успіхи ангіохірургії останніх років, досягнуті в лікуванні ішемічних уражень головного мозку завдяки застосуванню мікросудинної та ендovasкулярної техніки, демонструють її перевагу перед консервативними методами. Разом з тим, процент ішемічних ускладнень і летальності при проведенні реконструктивних операцій на магістральних церебральних артеріях залишається ще досить високим, хірургічний ризик як сукупність ускладнень і летальності становить в різних хірургічних клініках від 3% до 12% [3, 10]. Одночасне ураження обох каротидних басейнів призводить до граничного напруження механізмів колатеральної компенсації і збільшує ризик церебральної ішемії. Вибір тактики хірургічного лікування у хворих з ураженням обох сонних артерій виявляється складним, особливо при поєднанні оклюзії сонної артерії із стенозом контралатеральної внутрішньої сонної артерії, коли реконструкція стенозу артерії небезпечна внаслідок високого ризику ішемічних розладів. За даними літератури [2], летальність у цій групі хворих складала 13%, а ще 15% хворих мали ішемічні ускладнення. У цих умовах важливим завданням є оцінка розладів церебральної гемодинаміки на основі високоінформативних неінвазивних методів обстеження, одним з яких є ультразвукова транскраніальна доплерографія (ТКУЗДГ).

Застосування цього методу у хворих з білатеральним каротидним стенозом доцільно проводити по двох напрямках [4, 5, 6]:

1) діагностика локальних гемодинамічних змін магістральних церебральних артерій і стану шляхів колатеральної компенсації;

2) оцінка резерву колатерального кровопостачання басейну внутрішньої сонної артерії із застосуванням функціональних тестів.

Мета нашого дослідження полягала в аналізі виявлених при доплерографії змін магістрального кровотоку і резерву колатеральної компенсації у хворих з двобічним ураженням сонних артерій з метою обґрунтування показань до хірургічного лікування.

Матеріали та методи. Спостереження велись за 66 хворими з двобічним ураженням внутрішніх сонних артерій (ВСА) переважно в екстракраніальних відділах, 37 з них мали супутню патологію однієї або обох хребтових артерій. Середній вік хворих становив $53,6 \pm 5,4$ (від 40 до 64) років. Всі пацієнти мали ознаки порушення кровообігу в каротидному басейні у вигляді транзиторних ішемічних атак або ішемічного інсульту давністю в середньому $11,8 \pm 1,5$ (від 1 до 28) міс. У деяких хворих була супутня недостатність кровообігу у вертебробазиллярному басейні. Порівняльну групу склали 30 хворих з однібічним ураженням сонної артерії. Патологія магістральних артерій визначалась за допомогою селективної ангіографії (ангіограф "NEURkSTAR"), морфологічний діагноз доповнювався результатами комп'ютерної томографії мозку та у деяких хворих даними однофотонної емісійної комп'ютерної томографії і електроенцефалографії.

Гемодинамічні зміни магістральних церебральних артерій оцінювались за допомогою ультразвукової доплерівської системи "NEURkVISkN" (модель "MULTIGkN-500 M"). Діагностика локальних гемодинамічних зрушень проводилась за стандартною методикою УЗДГ з визначенням лінійної швидкості кровотоку (ЛШК) і коефіцієнта її асиметрії (КА ЛШК), індексу пульсації та його асиметрії (трансмісійний пульсаційний індекс), а також з аналізом спектра доплерограми. Обстеження доповнювалося оцінкою функціонування каротид-

но-офтальмічного анастомозу і сполучених артерій.

З метою визначення резерву колатерального кровопостачання (РКК) басейну ВСА проводилась реєстрація кровотоку в середній мозковій артерії (СМА) у стані спокою та під час проведення функціонального компресійного тесту. Тест “реактивної гіперемії”, запропонований С.А Giller [7] та удосконалений Д.В.Свістимим і В.Е.Парфьоновим [1], проводився із застосуванням обережної компресії сонної артерії на протязі 5 серцевих циклів. Фізіологічний зміст тесту полягає в тому, що під час компресії виникає регіонарна гіпотензія, яка проявляється частковим зниженням ЛШК в СМА, після припинення компресії відбувається підвищення кровотоку внаслідок компенсаторної вазодилатації (реактивна гіперемія), що відображає резерв ауторегуляції церебрального кровообігу (рис.1). Вимірювались залишкова ЛШК в СМА в % по відношенню до ЛШК без функціонального навантаження, а також коефіцієнт овершуту (КО, норма $1,39 \pm 0,11$) як співвідношення середньої ЛШК гіперемічної відповіді до середньої ЛШК перед компресією. Рівень граничної залишкової ЛШК, що свідчив про недостатність колатерального кровопостачання у каротидному басейні, рядом авторів [8, 9] оцінювався у 40%, за результатами паралельно проведених ТКД, ЕЕГ і моніторингу регіонарного кровообігу басейну ВСА. Зниження ЛШК в СМА більше ніж на 60% (залишкова ЛШК — 40%) під час виключення ВСА у 98% хворих прогнозувало появу аномалій, що візуалізувались на електроенцефалограмі. З урахуванням цих даних РКК басейну ВСА характеризувався трьома типами: компенсованим, субкомпенсованим або декомпенсованим (табл. 1). При збереженні фізіологічних показників ЛШК в СМА у стані спокою та при функціональному тесті, а також за нормальних індексу пульсації і кое-

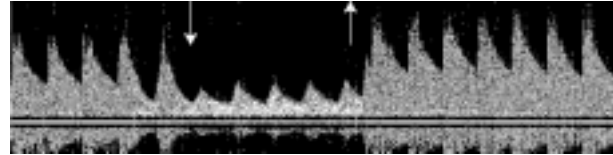


Рис.1. Тест “реактивної гіперемії”.
Допплерограма середньої мозкової артерії під час компресії сонної артерії

фіцієнта овершуту РКК вважався компенсованим. У разі реєстрації достатньої ЛШК в СМА без функціонального навантаження, але при незадовільних показниках функціонального тесту (залишкова ЛШК <40%) РКК вважався субкомпенсованим. Знижені показники кровотоку в СМА у стані спокою і під час функціонального навантаження свідчили про декомпенсацію РКК.

За ступенем морфологічних змін внутрішньої сонної артерії пацієнтів розподілили на дві групи. Першу групу (38 спостережень) склали хворі з гемодинамічно значущим ураженням (стеноз 75%, оклюзія) однієї з ВСА у поєднанні з помірним (30 спостережень) або також гемодинамічно значущим (8 спостережень) ураженням іншої ВСА. Супутня патологія хребтових артерій мала місце у 24 хворих. Ступінь неврологічних порушень, що визначався у балах, у пацієнтів першої групи, за шкалою National Institutes of Health (USA), був переважно середнім: $8,9 \pm 0,8$ (від 3 до 16 балів). За даними АКТ мозку, ішемічні вогнища середніх розмірів виявлені у 47% хворих, великих розмірів — у 31%.

До другої групи (28 спостережень) увійшли хворі з гемодинамічно незначущим ураженням ВСА (стеноз — до 75%, деформація) з обох боків. Супутня патологія хребтових артерій виявлялась у 13 хворих. Ступінь неврологічних порушень у балах складав у середньому $5,1 \pm 0,7$ (від 2 до 12 балів). За результатами АКТ, у 53% хворих цієї групи вогнища ішемії були відсутні. У порівняльній групі було 30 хворих з

Таблиця 1. Визначення резерву колатерального кровопостачання басейну внутрішньої сонної артерії, за даними ТКД

Резерв колатерального кровопостачання	ЛШК в СМА	Трансмісійний індекс пульсації	Залишкова ЛШК в СМА	Коефіцієнт овершуту
Компенсований	В межах вікової норми	>0,5	> 40%	Нормальний (1,39±0,11)
Субкомпенсований			< 40%, але більше 20 см/с	Нормальний або зменшений
Декомпенсований	Зменшена, КА > 15%	<0,5	< 40%	< 1,1

однобічним гемодинамічно значущим ураженням ВСА. Середній ступінь неврологічних порушень у них у балах дорівнював $7,2 \pm 0,8$, ішемічні вогнища середніх розмірів були у 46% хворих, великих розмірів — у 11%.

Результати та їх обговорення. Характеристика магістрального кровотоку. Аналіз доплерографічних показників в обох групах хворих показав, що гемодинамічні зрушення майже завжди переважали в одному з двох каротидних басейнів. Асиметрія показників ЛШК у сегментах ВСА та (або) в її гілках реєструвалась у $95\% \pm 3,5$ випадків у першій групі пацієнтів та у $83\% \pm 6,1$ випадків у другій групі пацієнтів. Як правило, гірші показники магістрального кровотоку спостерігалися на базі більшого морфологічного дефекту ВСА, за даними ангіографії, але навіть у випадках рівнозначного стенозу або двобічного тромбозу ВСА вдавалось визначити басейн з більшим гемодинамічним дефіцитом завдяки застосуванню методики ТКУЗДГ.

У першій групі гемодинамічний дефіцит кровотоку реєструвався у всіх хворих на боці грубого морфологічного дефекту ВСА, кореляція даних УЗДГ і ангіографії складала $98\% \pm 2,3$. Контралатерально, на боці помірного стенозу, зміни лінійного кровотоку і характеристик доплерограми виявлені тільки у $66\% \pm 7,8$ пацієнтів. У хворих другої групи гемодинамічні зрушення, за даними УЗДГ, мали місце в основному на боці переважного морфологічного ураження ВСА, кореляція даних УЗДГ і ангіографії складала $82\% \pm 7,3$. З боку контралатеральної ВСА зміни у хворих цієї групи реєструвались за допомогою доплерографії лише у $35\% \pm 9,1$ ви-

падків. Патологія хребтових артерій супроводжувалась змінами, що візуалізувались на ТКУЗД-грамах, у $72\% \pm 6,0$ хворих.

Басейн клінічних проявів порушення мозкового кровообігу найчастіше відповідав басейну переважно гемодинамічних змін; за даними ТКУЗДГ, така кореляція у хворих першої групи складала $85\% \pm 6,5$, у хворих другої групи — $73\% \pm 8,4$. Це свідчило про гемодинамічний механізм ішемічних розладів церебрального кровообігу у хворих з грубим ураженням магістральних артерій голови.

Характеристика резерву колатерального кровопостачання. Рівень РКК закономірно відрізнявся у хворих різних груп (табл. 2, рис.2). У першій групі пацієнтів на боці оклюзії або критичного стенозу ВСА переважав декомпенсований тип РКК (у $71\% \pm 7,4$), у контралатеральному басейні переважав субкомпенсований тип (у $50\% \pm 8,2$). Компресія сонної артерії на боці оклюзії або критичного стенозу ВСА не призводила до суттєвих змін ЛШК в СМА. Тимчасова компресія протилежної сонної артерії, що була менш ураженою, зумовлювала значне зниження ЛШК в СМА з обох боків (залишкова ЛШК $< 40\%$, у басейні оклюзії ВСА ЛШК < 20 см/с), що свідчило про значний вклад цієї артерії в кровопостачання обох півкуль мозку. Виключення артерії під час хірургічної корекції її патології небезпечно, зважаючи на ймовірне зниження церебральної перфузії і розвиток ішемічних ускладнень. При електроенцефалографії, що проводилась 10 хворим першої групи, фонові зміни біоелектричної активності мозку реєструвались у 7, під час тимчасової компресії сонної артерії спостерігались появи

Таблиця 2. Резерв колатерального кровопостачання басейну внутрішньої сонної артерії в різних групах хворих

РКК	1-ша група		2-га група		P1	P2	Контрольна група		P3	P4
	Басейн переважного ураження, %	Контралатеральний басейн, %	Басейн переважного ураження, %	Контралатеральний басейн, %			Басейн ураження, %	Контралатеральний басейн, %		
Компенсований	$16 \pm 6,0$	$39 \pm 8,0$	$82 \pm 7,4$	$96 \pm 3,7$	$< 0,01$	$< 0,01$	$50 \pm 9,3$	$56 \pm 9,2$	$< 0,05$	$< 0,05$
Субкомпенсований	$13 \pm 5,5$	$50 \pm 8,2$	$7 \pm 4,9$	$4 \pm 3,7$	$> 0,05$	$< 0,01$	$17 \pm 6,9$	$44 \pm 9,2$	$> 0,05$	$> 0,05$
Декомпенсований	$71 \pm 7,4$	$11 \pm 5,1$	$11 \pm 6,0$	0	$< 0,01$	$> 0,05$	$33 \pm 8,4$	0	$< 0,05$	$< 0,05$

Примітки: P1 — РКК для 1-ї і 2-ї груп у басейні переважного ураження,
P2 — РКК для 1-ї і 2-ї груп у контралатеральному басейні,
P3 — РКК для 1-ї і контрольної груп у басейні переважного ураження,
P4 — РКК для 2-ї і контрольної груп у басейні переважного ураження.

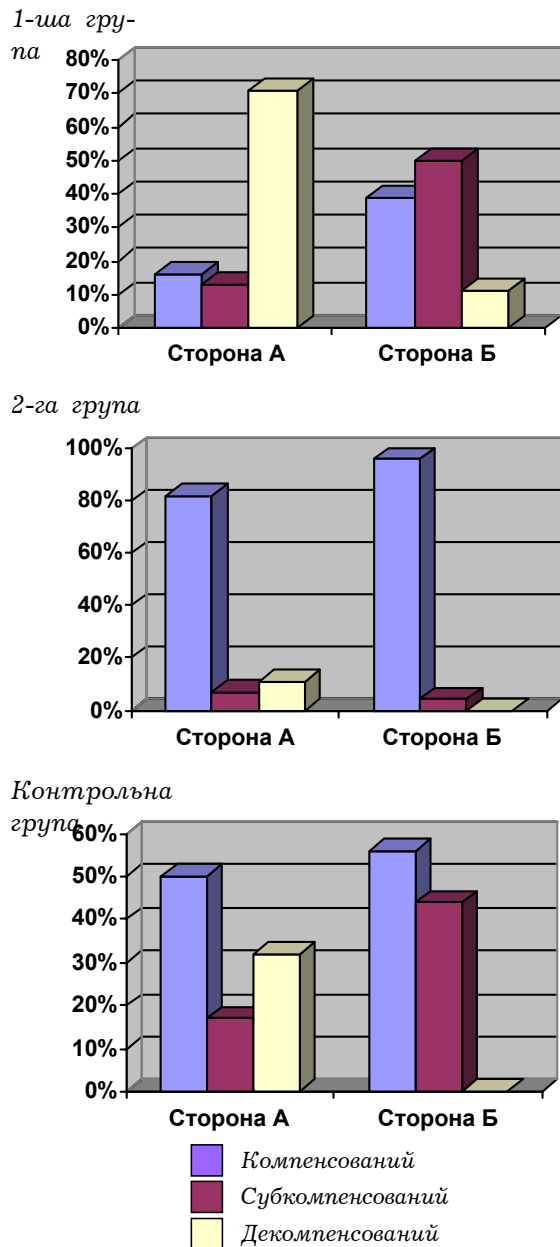


Рис.2. Резерв коллатерального кровопостачання басейну внутрішньої сонної артерії в різних групах хворих. Сторона А – басейн переважного ураження ВСА. Сторона Б – контралатеральний басейн

або наростання повільнохвильової активності в одній (у 3 хворих) або й в обох (у 5 хворих) півкулях мозку.

У другій групі хворих з ураженням ВСА помірного ступеня РКК був переважно компенсований в обох каротидних басейнах ($82\% \pm 7,4$ і $96\% \pm 3,7$ відповідно), показники ЛШК в СМА були задовільними, в тому числі при функціональному навантаженні. Серед хворих контрольної групи з однібічним ураженням ВСА декомпенсацію РКК виявлено у $33\% \pm 8,4$, а у

50% хворих коллатеральна компенсація була задовільною.

Таким чином, стан коллатеральної компенсації був найгіршим у хворих першої групи, особливо у випадках грубого морфологічного ураження обох ВСА і поєднаної патології хребтових артерій. Наявність декомпенсації кровопостачання в СМА при оклюзуючих ураженнях ВСА в умовах задовільного кровотоку з басейну зовнішньої сонної артерії, за даними ТКД, створює передумови для сприятливого результату ревазуляризувальної операції типу екстраінтракраніальних мікроанастомозів (ЕІКМА) [2, 3, 5].

Хірургічне лікування хворих проводилось з метою відновлення прохідності артерії або поліпшення коллатерального кровопостачання у каротидному басейні. Реконструктивні операції на ВСА виконувались із тимчасовим виключенням її з кровообігу на 25–50 хв в умовах фармакологічного захисту мозку. Враховувались попередні дані клінічної пальцевої компресії сонної артерії або результати електроенцефалографії. Ревазуляризація каротидного басейну проводилась шляхом створення ЕІКМА, а також при усуненні супутньої патології хребтової артерії. В ранній післяопераційний період у хворих першої групи спостерігався досить високий процент ішемічних ускладнень, які проявлялись тимчасовим або стійким поглибленням неврологічного дефіциту в одному з каротидних басейнів. Серед 21 хворого першої групи, яким проводилось інтраопераційне виключення ВСА, такі ускладнення мали місце у 6 (28%). У всіх цих хворих, за даними ТКД, реєструвався субкомпенсований або декомпенсований тип РКК. Неврологічний статус поліпшився у 57% хворих, неефективним хірургічне лікування виявилось у 43% пацієнтів.

У другій групі частка ішемічних ускладнень була значно меншою, з 13 хворих, яким застосовано інтраопераційне виключення ВСА, тимчасові неврологічні розлади констатовано в 1 випадку (8%). У всіх хворих із задовільним РКК ішемічні ускладнення були відсутні. Поліпшився неврологічний статус у 75% хворих, не було ефекту від лікування у 25%. У контрольній групі пацієнтів ішемічні ускладнення мали місце у 2 хворих (11%) з 17, яким проводились реконструктивні операції на ВСА з її тимчасовим виключенням. В обох випадках спостерігалась передня трифуркація, РКК в ураженому каротидному басейні був субкомпенсованим. Відсутність клінічного ефекту хірургічного ліку-

вання у хворих контрольної групи зареєстрована у 23%.

Висновки.

1. Допплерографічна реєстрація порушень магістрального кровотоку підтверджує гемодинамічну значущість патології артерії і дозволяє визначити басейн, що характеризується переважним дефіцитом кровопостачання, у хворих з двобічним ураженням ВСА.

2. Стан колатерального кровопостачання каротидного басейну, за даними ТКД, вірогідно відрізняється у групах хворих з різним ступенем морфологічного ураження ВСА. Найгірші показники одержано у хворих з критичним стенозом або оклюзією ВСА в умовах множинного ураження магістральних церебральних артерій.

3. Задовільний стан резерву колатерального кровопостачання у басейні ВСА, за даними ТКД, дозволяє планувати оперативне втручання з тимчасовим її виключенням. Зниження лінійного кровотоку в СМА при компресійному тесті більше ніж на 60% становить високий ризик ішемічних ускладнень під час реконструкції ВСА.

Список літератури

1. Гайдар Б.В., Парфенов В.Е., Свистов Д.В. Допплерографическая оценка ауторегуляции кровоснабжения головного мозга при нейрохирургической патологии // Вопр. нейрохирургии.—1998.—№ 3.—С. 31—35.
2. Грозовский Ю. Л., Куперберг Е. Б., Мучник М. С. и соавт. Тактика и показания к хирургическому лечению больных с сочетанными экстра- и интракраниальными поражениями сонных артерий. // Журн. невропатол. и психиатрии им С. С. Корсакова.—1991.—Т. 91, вып. 7.—С. 69—75.
3. Куперберг Е. Б., Грозовский Ю. Л., Абрамов И. С. и др. Результаты, проблемы и перспективы хирургического лечения брахиоцефальных артерий // Актуальн. вопр. клинич. Медицины.—1996.— С. 76—91.
4. Лемок Е. Г., Лемок С. Э. Цереброваскулярный резерв при атеросклеротическом поражении брахиоцефальных артерий. Этюды современной ультразвуковой диагностики. Вып. 2.—К.: Укрмед, 2001.—С. 85—111.
5. Никитин Ю. М., Труханов А. И. (ред.) Ультразвуковая доплерографическая диагностика сосудистых заболеваний. — М.: Видар, 1998.— С. 165—186.
6. Свистов Д. В., Бижмуллин В. Н., Руденко В. В. Допплерографическая оценка состояния коллатерального кровообращения в бассейне внутренней сонной артерии при плани-

ровании вмешательств на сонных артериях // Мат. Междунар. симпоз. по транскраниальной доплерографии и интраоперац. мониторингу (23—26 июня 1993г.). СПб., 1993.—С. 35—36.

7. Giller C. A. A bedside test for cerebral autoregulation using Transcranial Doppler ultrasound // Acta neurochir.—1991.—V. 108, N.1.— P.7—14.
8. Jansen C., Ackerstaff R. G. A., Vriens E. M. et al. Simultaneous EEG and TCD monitoring during carotid endarterectomy. In: kka M., von Reuten G. M., Furuhta H., eds.// Recent Advances in Neurosonology, — Amsterdam: Excerpta Medica, 1992.— P. 49—52.
9. Jorgensen L. G., Schroeder T. V. Transcranial Doppler for detection of cerebral ischaemia during carotid endarterectomy // Eur J Vasc Surg.—1992.—V. 6.—P. 142—147.
10. Moore W. S. Current indications for carotid endarterectomy.// Cerebrovascular ischaemia (investigation I management) // Ed. By Caplan L., Shifrin E. G., Nicolaides A. N., Moore W. S. — L, 1996.—P. 655—662.
11. Totaro R., Marini C., Baldassarre M., Carolei A. Cerebrovascular reactivity evaluated by transcranial Doppler: reproducibility of different methods.// Cerebrovasc Res.—1999.—V.3. —P. 142—145.

Допплерографическая оценка церебрального кровотока у больных с двусторонним каротидным стенозом при планировании хирургических вмешательств

Цимейко О.А., Глоба М.В.

У 66 больных с двусторонним окклюзионно-стенозическим поражением внутренней сонной артерии проведена оценка изменений магістрального кровотока и состояния коллатеральной компенсации методом ультразвуковой транскраниальной доплерографии. Резерв коллатерального кровоснабжения каротидного бассейна оценивался как компенсированный, субкомпенсированный и декомпенсированный по показателям линейного кровотока в средней мозговой артерии в состоянии покоя и при функциональном тесте с компрессией сонной артерии. Наихудшие показатели отмечены в группе больных с критическим стенозом или окклюзией внутренней сонной артерии в условиях множественного поражения магістральных артерий головы: в обоих каротидных бассейнах преобладала декомпенсация или субкомпенсация кровотока. Компрессия менее пораженной сонной артерии приводила к снижению скорости кровотока в средней мозговой артерии с обеих сторон более чем на 60%. В этой группе больных отмечено наибольшее количество ишемических осложнений (28%) после каротидной эндартерэктомии. Использование данных транскраниальной доплерографии у больных с билатеральным поражением сонных артерий позволяет выделить группу риска ишемических осложнений при планировании реконструктивных операций.

Kopplerographic assessment of cerebral blood flow in patients with bilateral carotid stenosis for planning surgical treatment

Tsimeiko K.A., Globa M.V.

In 66 patients with bilateral occlusive-stenotic lesions of carotid arteries we evaluated changes of cerebral blood flow (CBF) patterns and collateral compensation by transcranial dopplerography. Collateral blood flow was accepted as compensated, subcompensated and decompensated according to the figures of linear blood flow in middle cerebral artery (MCA), comparing to the functional test with compression of ipsilateral carotid artery. The worst data

were detected in patients with critical stenosis or occlusion of internal carotid artery when multiple stenotic lesions of principal cerebral arteries took place. In that circumstances decompensation or subcompensation of CBF in both carotid territories was dominated. Compression test on less stenotic carotid artery leads to the more than 60 % reduction of blood flow velocity in MCA on both sides. In this patient group the most rate of complications (28%) after carotid endarterectomy was observed. The use of transcranial dopplerography in patients with bilateral occlusive disease of carotid arteries allows to establish risk group for possible ischemic complications in planning reconstructive surgery.

Коментар

до статті О. А. Цімейка., М. В. Глоби “Допплерографічна оцінка церебрального кровотоку у хворих з білатеральним каротидним стенозом при плануванні хірургічного лікування”

Стаття присвячена актуальній проблемі судинної хірургії — лікуванню хворих з двобічним оклюзійно-стенозним ураженням сонних артерій. Застосування неінвазивного високоінформативного методу дослідження церебрального кровотоку, яким є ультразвукова транскраніальна доплерографія, дозволяє проводити кількісну оцінку гемодинамічних зрушень у кожного хворого. Особливого значення це набуває в зв'язку з необхідністю вибору диференційованої тактики лікування даної категорії хворих: визначення методу і термінів оперативного втручання.

Завдяки тому, що автори чітко сформулювали завдання дослідження, підібрали адекватні методи, їм вдалося визначити доплерографічні критерії порушення магістрального і колатерального кровотоку, які важливо врахувати при виборі хірургічної тактики. Особливу увагу автори приділили визначенню стану резерву колатерального кровопостачання — сумарного показника кількісних характеристик кровопостачання басейну внутрішньої сонної артерії. Застосування функціонального тесту, що моделює граничне напруження колатеральної компенсації та ауторегуляції церебрального кровотоку, сприяло одержанню точних відомостей, які мають високу клінічну значущість. Планування оперативних втручань у хворих з двобічним ураженням сонних артерій повинно проводитись з урахуванням резерву колатерального кровопостачання, що підтверджується при аналізі ускладнень хірургічного лікування. В роботі наведено дані зіставлення доплерографічних і електроенцефалографічних досліджень, котрі, на наш погляд, доцільно продовжувати.

*Доктор медичних наук Чеботарьова Л. Л.
Інститут нейрохірургії ім.акад.А.П.Ромоданова АМН України*