

УДК 616.831—001:572.7

Структурно-морфологічні зміни при черепно-мозковій травмі з незначними клінічними проявами

Поліщук М.Є., Рижий В.А., Поліщук Л.Л., Скляр Р.В., Данацко В.В.,
Витриховська О.М., Гринів Ю.В., Литвиненко А.Л.

Київська обласна клінічна лікарня, м. Київ, Україна

Ключові слова: черепно-мозкова травма, магнітно-резонансна томографія, комп'ютерна томографія, крововилив, вогнище ішемії, свідомість, струс головного мозку, головний мозок.

Вступ. Черепно-мозкова травма (ЧМТ) є однією з найпоширеніших форм травматичного ушкодження людського організму. Частота її коливається від 2 до 4 на 1000 населення, залежно від регіону [1,3,6].

Більшу частину ЧМТ (70—80%) становлять легкі ушкодження — струси та забиття легкого ступеня [1,4]. До теперішнього часу під струсом розуміють найлегшу за перебігом функціонально оборотну форму ЧМТ, при якій відсутні макроскопічні зміни головного мозку, а КТ та МРТ не виявляють порушень стану як мозкової речовини, так і лікворопровідних та лікворомістких структур. Патоморфологічно при струсі головного мозку (СГМ) макроструктурні зміни також не визначаються. Вони можуть з'являтися тільки на субклітинному рівні у вигляді перинуклеарного тигролізу, наводнення, ексцентричного положення ядер нейронів, елементів хроматолізу, набряку нейрофібрил. Електронна мікроскопія виявляє ушкодження клітинної мембрани, мітохондрій та інших органел [1]. Вивчення експериментального струсу головного мозку (ЕСГМ) [2,7] показало, що при цьому різко змінюються структура нейронів та глії, а також нейроно-гліальні співвідношення. При ЕСГМ закономірно з'являються субмікроскопічні структурно-функціональні зміни, котрі в частини тварин набувають стійкого характеру з властивою динамікою як у просторі, так і в часі. Основною мішенню ушкодження при ЧМТ є клітинні мембрани.

Струс головного мозку діагностується на підставі даних клініки та додаткових методик обстеження. Значні труднощі спостерігаються при діагностиці та експертизі саме так званої легкої форми ЧМТ, що характеризується незначними проявами, — струсу головного мозку. М.Є.Поліщук, Т.П.Верхоглядова, А.С.Лісовий, В.А.Шевчук (1996); А.П.Ромоданов, О.В.Копйов (1985) підкреслюють необхідність розробки нових діагностичних та прогностичних критеріїв ЧМТ на основі вивчення функціонування ключових механізмів клітинної саморегуляції.

У даний час з'явилась можливість прижиттєво виявляти структурні зміни головного мозку навіть при легких формах ЧМТ. М.Є.Поліщук та співавтори (1996) діагностували структурні зміни головного мозку у дітей за даними МРТ при аналізі струсів головного мозку.

Матеріали та методи дослідження. Проаналізовано результати спостереження за 553 хворими у гострий період ЧМТ, котрі перебували на лікуванні в нейрохірургічному відділенні Київської обласної клінічної лікарні протягом 1999 р. Всім хворим в ургентному порядку, а при необхідності і в динаміці, проводили комплексне обстеження: вивчали неврологічний, загальносоматичний стан, застосовували магнітно-резонансну томографію, огляд окуліста. МРТ проводили на апараті фірми "Philips" із середньою величиною постійного магнітного поля 0,5 Тл. Зображення одержували в T_1 - та T_2 - режимах.

При аналізі складу потерпілих було зафіксовано переважну кількість хворих із забиттям головного мозку — 349 (63%). У 184 із 349 пацієнтів забиття мозку супроводжувалося його стисненням (53%). У 165 хворих (47%) не було ознак стиснення головного мозку. 204 особи (39%) лікувалися з приводу струсу головного мозку, 50% з них мали травму без втрати свідомості. Їх госпіталізовано через 4—6 днів після травми при наростаючому головному болю. Вогнищева неврологічна симптоматика була відсутня. Всі ці пацієнти з групи 204 потерпілих виписані із клініки з поліпшенням стану.

Детальний аналіз стану у динаміці проведено 94 хворим, госпіталізованим у клініку при свідомості, без чіткої вогнищевої симптоматики, з діагнозом струсу головного мозку. За ШКГ свідомість у цих хворих оцінювалася в 14—15 балів, рентгенологічно та за даними люмбальної пункції патології виявлено не було. У 58 хворих при МРТ встановлено вогнищеві зміни, котрі відображено в таблиці.

Усі оболонкові гематоми, за даними МРТ, проявлялись ознаками компресії мозку. У 3 хво-

внутрішньо-мозкові	Гематоми		Гідроми	Нашарування крові над мозком	Геморагічні забиття		
	епідуральні	субдуральні			одиначні	множинні	з сукупною дією
6	7	8	2	9	14	10	2

рих внутрішньомозкові гематоми викликали мас-ефект, у 2 пацієнтів забиття супроводжувалось ознаками компресії мозку. З приводу гематом потерпілим було проведено оперативні втручання.

Характерними ілюстраціями до сказаного можуть бути наведені виписки з історій хвороб спостережуваних пацієнтів.

Хворий С-ко В., 20 років.

3.12.1999 р. дістав травму голови при падінні з висоти власного зросту. Свідомості не втрачав. В ЦРЛ у нього діагностовано струс головного мозку. У зв'язку з наростаючим головним болем, нудотою направлений на консультацію до нейрохірурга.

Об'єктивні дані: свідомість оцінювалась у 15 балів за ШКГ, SpH_{NY} — в обидві сторони дрібнорозмашистий, позитивний симптом Марінеску-Родовічі, сухожильні та періостальні рефлексії K = S, парезів немає. Проведена МРТ виявила підгостру субдуральну гематому (рис.1).

Хворий К-юк В., 30 років.

2.12.1999 р. звернувся до нейрохірурга зі скаргами на головний біль у правій половині голови. Травму отримав 18.07.1999 р. в результаті падіння з висоти власного зросту. Свідомості не втрачав.

Об'єктивні дані: свідомість незатьмарена, 15 балів за ШКГ, дрібнорозмашистий SpH_{NY}, симптом Марінеску-Родовічі з обох сторін, рефлексії S = K, парезів немає. Проведена МРТ виявила підгостру субдуральну гематому (рис.2).

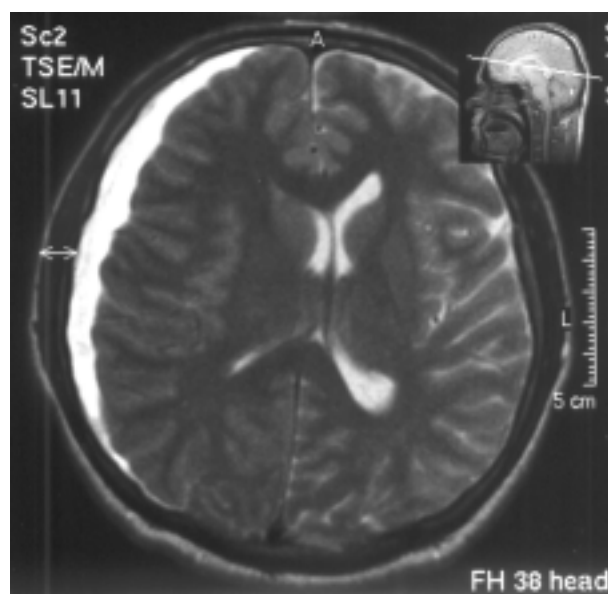


Рис.1. Підгостра субдуральна гематома

Хворий Ш-л Ю., 21 рік.

Травму отримав 25.10.1999 р. під час дорожньо-транспортної пригоди. Свідомості не втрачав. З переломом стегна госпіталізований в травматологічне відділення, оглянутий нейрохірургом. Свідомість не порушена (15 балів за ШКГ), вогнищевої симптоматики не виявлено. Скарги на постійний головний біль. Проведена МРТ виявила множинні забиття базальних відділів головного мозку (рис.3).

Хворий Сл-к Г., 37 років.

28.09.2000 р. отримав травму голови. Свідомості не втрачав. В ЦРЛ госпіталізований з діагнозом струсу головного мозку. Пацієнт скаржиться на стійкий головний біль при непорушеній свідомості (15 балів за ШКГ), без вогнищевої симптоматики. Проведена МРТ виявила множинні забиття базальної та конвексимальної локалізації (рис.4).

Обговорення одержаних результатів. Проведені клінічні спостереження за хворими з легкою ЧМТ свідчать, що при використанні сучасних методик обстеження у частини потерпілих з діагнозом СГМ (у 58 із 94) виявляються структурні зміни у вигляді внутрішньочерепних гематом (у 21), гідром (у 2) та геморагічних забиттів з сукупною дією на мозок (у 2). Так, у 25,5% хворих були зміни, що вимагали диференційованого хірургічного і медикаментозного лікування. У решти (33 хворих) мали місце вогнищеві зміни мозку та нашарування крові над ним, що вказувало на забиття головного мозку.

Таким чином, клінічний перебіг ЧМТ з незначними клінічними проявами у осіб молодого віку супроводжувався серйозними структурними змінами, котрі можуть бути виявлені за допомогою МРТ або КТ з великою діагностичною здатністю.

Проведені дослідження свідчать, що діагноз СГМ можна виставляти тільки при відсутності структурних змін мозку та його оболонок.

У цьому плані хотілося б підкреслити, що всі хворі з ЧМТ із втратою свідомості, а також при тривалому чи наростаючому головному болю потребують всебічного (МРТ-, АКТ-) обстеження з метою визначення змін мозку й уточнення діагнозу. Це не тільки має велике діагностичне, лікувальне чи експертне значення, але й є надзвичайно важливим для прогнозування наслідків ЧМТ.

Можливо, саме структурні зміни мозку, поряд з функціональними, зумовлюють великий

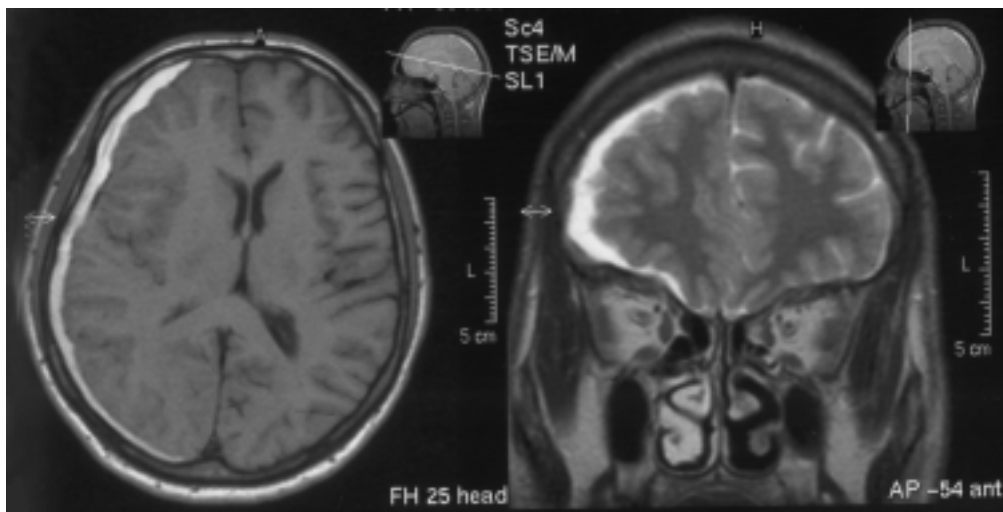


Рис.2. Підгостра субдуральна гематома справа

процент інвалідизації внаслідок легкої ЧМТ. У зв'язку з цим до виставлення остаточного діагнозу всіх хворих з травмою голови доцільно розділити на групи з низьким, середнім та високим ризиком розвитку внутрішньочерепних ускладнень, що визначає послідовність та обсяг діагностичних заходів. Ознаками середнього ризику виникнення внутрішньочерепних ускладнень при травмі голови слід вважати втрату або зниження рівня свідомості, наростаючий або стійкий головний біль, алкогольну чи іншу інтоксикацію, післятравматичні епілептичні приступи, недостатню поінформованість про травму, вік до 2 років, повторне блювання, післятравматичну амнезію, перелом основи черепа, важку травму лицевого скелета, підозру на побиття дитини батьками. У цих випадках потерпілі потребують не тільки неврологічного огляду, але й КТ-обстеження.

На закінчення можна сказати, що наші знання про черепно-мозкову травму ґрунтуються на сучасних досягненнях науки і техніки і в подальшому поглиблюватимуться, що, безумов-

но приведе до перегляду деяких положень стосовно лікування пацієнтів з ушкодженням головного мозку.

Висновки. 1. Травма головного мозку з вираженими структурно-морфологічними змінами може мати клінічний перебіг без мінімальних розладів свідомості та вогнищевої неврологічної симптоматики або з ними.

2. Тільки сучасні методи обстеження (АКТ з високою здатністю до диференціації та МРТ) дозволяють прижиттєво виявити у потерпілих структурно-морфологічні зміни черепа і мозку при його травмі.

3. Усім хворим з черепно-мозковою травмою, у котрих існує середній та високий ризик розвитку внутрішньочерепних ускладнень, доцільно проводити АКТ- або МРТ- обстеження, оскільки це має важливе не тільки діагностичне чи експертне, але й прогностичне значення.

4. Остаточний діагноз характеру та локалізації ушкоджень мозку при ЧМТ можливий тільки у разі зіставлення результатів клінічних і нейровізуалізуючих (АКТ-, МРТ-) досліджень.

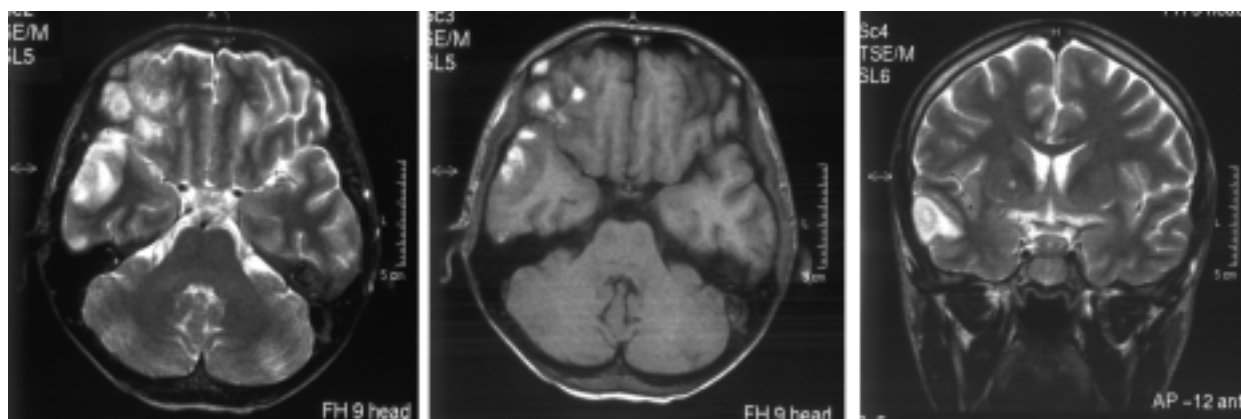


Рис.3. Геморагічні забиття базальних відділів лобної та скроневої ділянок

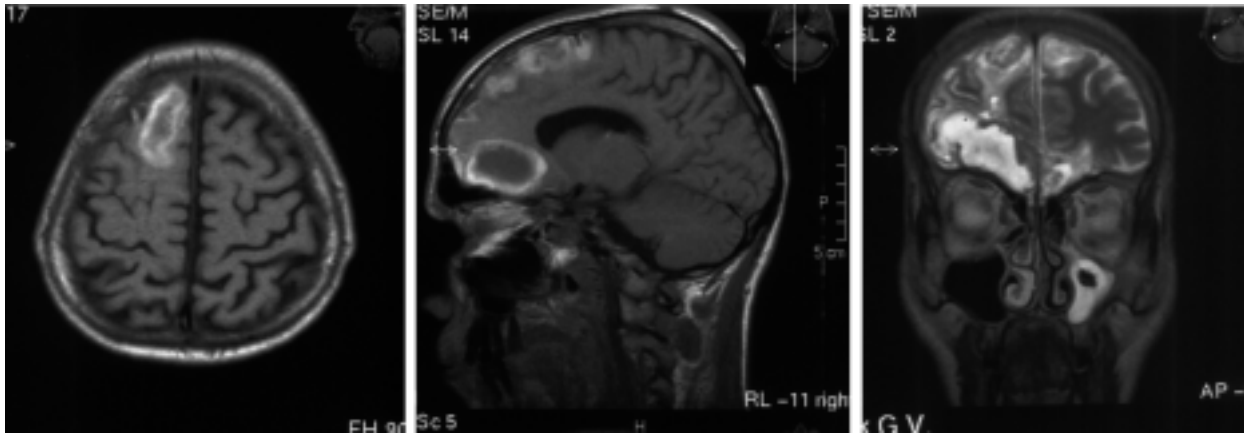


Рис.4. Множинні забиття конвексимальної та базальнолобних ділянок

Список літератури

1. Коновалов А.Н., Лихтерман Л.Б., Потатов А.Д. Клиническое руководство по черепно-мозговой травме.—М.: Антитор, 1998.—Т.1.—С.54—58.
2. Копійов О.В. Ультроструктурний та ультрацитохімічний аналіз експериментального струсу мозку: Автореф. ... докт. дис.—Київ, 1988.—46 с.
3. Педаченко Г.А., Педаченко Е.Г., Морозов А.Н., и др. Принципы, алгоритмы и стандарты неотложной нейрохирургической помощи при острой черепно-мозговой травме// Укр. мед. альманах.—1999.—№3.—С.73—78.
4. Педаченко Е.Г., Морозов А.Н., Ольхов В.М. Особенности оказания диагностической и лечебной помощи при острой черепно-мозговой травме в сельской местности// Бюл. Укр. асоціації нейрохірургів.—1998.—Вип.7.—С.70—72.
5. Полищук М.С., Верхоглядова Т.П., Лісовий А.С., Шевчук О.М. Клінічна та судово-медична експертиза черепно-мозкових ушкоджень.—К., 1996.—117 с.
6. Полищук Н.Е., Педаченко Г.А., Полищук Л.Л. Алкогольная интоксикация в клинике неотложной нейрохирургии и неврологии. —К., 2000.— С.205.
7. Ромоданов А.П., Копьев О.В. Существует ли сотрясение мозга? В кн.: Материалы второго совместного симпозиума советских и немецких нейрохирургов.—Йена, 1981.

Структурно-морфологические изменения при черепно-мозговой травме с незначительными клиническими проявлениями

Полищук Н.Е., Рьжисий В.А., Полищук Л.Л., Скляр Р.В., Данацко В.В., Витриховская О.М., Грынив Ю.В., Литвиненко А.Л.

Статья основана на анализе данных наблюдения за 553 больными с ЧМТ в острый период. Больные прошли неврологическое обследование, всем произведена МРТ

в динамике, у части больных(440 чел.) применялась ЛП. Наиболее часто(62%) выявлялись ушибы головного мозга, которые больше чем в половине случаев (53%) сопровождались компрессией мозга.

204 больных(38%) поступили в клинику с диагнозом сотрясения головного мозга. Произведен детальный анализ результатов обследования 94 больных, у которых при поступлении не были нарушены сознание и очаговая неврологическая симптоматика — сознание соответствовало 14—15 баллам по ШКТ. У 58 из них при помощи МРТ выявлены очаговые внутричерепные и мозговые изменения: гематомы и гидромы — у 23, очаговые ушибы мозга — у 26 и наплавствования крови над мозгом— у 9 больных.

Таким образом, обследование больных с ЧМТ с применением МРТ высокой разрешающей способности позволяет выявить грубые структурные внутричерепные изменения и при легкой ЧМТ, что имеет важное диагностическое, прогностическое значение, дает возможность определить лечебную тактику и вызывает дискуссии о градации ЧМТ по степени тяжести.

Больных с ЧМТ со средним риском развития внутричерепных осложнений рекомендуется обследовать всесторонне, с применением современных нейровизуализующих методик.

Structural morphological changes for light brain injury

Polischuk M., Ryzhy B., Polischuk L., Sklyar R., Kanatsko B., Vitrikhovskaya O., Gryniv Yu., Litvinenko A.L.

Analysis of 553 patients with light brain injury was done. The patients were investigated neurologically, all of them were investigated with MRI. For 440 patients we have done LP. Most frequently (62 %) we have met contusion of a brain, which more than in half of cases (53 %) were accompanied by compression of a brain.

204 patients (38 %) have admitted to the hospital with the diagnosis of brain concussion. The detailed analysis of 94 patients without change of conscious and neurological symptoms (GCS14—15). In 57 of them MRI have revealed intracranial changes. Hematomas and hydroms were revealed in 23, contusion of a brain in 26 and bedding of blood in 9 patients.

Thus, MRI investigation for patients with light brain injury allows to reveal rough structural intracranial changes, which have very important diagnostic and prognostic value, and determines medical tactics.

We recommend all patients with middle risk of intracranial complications evaluate with modern neurovisualising methods.