

УДК 616—073.916—073.756.8:616.831—006.484—08

Применение ОФЭКТ с использованием ^{99m}Tc -МИБИ для динамического обследования больных с глиомами головного мозга на этапах проводимого лечения

Макеев С.С., Розуменко В.Д., Хоменко А.В.

Институт нейрохирургии им. акад. А.П.Ромоданова АМН Украины, г.Киев, Украина

Ключевые слова: ^{99m}Tc -МИБИ, однофотонная эмиссионная компьютерная томография (ОФЭКТ), глиомы головного мозга, лазерная термодеструкция.

Введение. В последние годы при проведении радионуклидных исследований все большее распространение получают новые туморотропные диагностические радиофармпрепараты (РФП), меченные ^{99m}Tc -пертехнетатом. Среди этих препаратов необходимо отметить в первую очередь метоксиизобутилизонитрил (МИБИ). Изначально синтезированный для томографии перфузии миокарда, МИБИ, как оказалось, проявляет ряд полезных свойств в диагностике опухолей. Этот препарат проникает в опухолевую ткань благодаря энергозависимому транспорту и, накапливаясь в митохондриях опухолевых клеток [3], характеризует, таким образом, интенсивность роста новообразований. В настоящее время он широко используется в общей онкологии для диагностики опухолей щитовидной железы, легких, молочных желез и т.д. [4, 5, 6]. Известны также отдельные сообщения по применению ^{99m}Tc -МИБИ в диагностике продолженного роста глиом головного мозга [2, 7].

Целью нашего исследования было изучение возможностей использования ^{99m}Tc -МИБИ в ОФЭКТ для оценки степени злокачественности глиом головного мозга и радикальности хирургического вмешательства, результативности применения лазерной термодеструкции (ЛТД), выявления признаков продолженного роста опухоли, а также для определения эффективности проводимого комплексного лечения в динамике наблюдения за больными.

Материалы и методы. Нами было проведено 16 ОФЭКТ-исследований четырем больным с глиомами головного мозга различной степени злокачественности, хирургическое удаление которых осуществлялось с применением метода ЛТД. Все пациенты обследовались в три этапа: на первом, дооперационном, этапе сначала проводилась ОФЭКТ с использованием

^{99m}Tc -МИБИ, а на следующий день с использованием гексаметилпропиленаминоксима, меченного ^{99m}Tc -пертехнетатом (^{99m}Tc -ГМПАО) — препарата позволяющего оценить уровень церебральной перфузии. На 7-й день после операции лазерной термодеструкции опухоли (второй этап обследования) всем пациентам была проведена повторная ОФЭКТ с применением ^{99m}Tc -МИБИ. Третим, заключительным, этапом обследования было проведение эмиссионной томографии с использованием ^{99m}Tc -МИБИ через 3 мес после операции. Кроме этого, на последнем этапе обследования одному пациенту, прошедшему курс химиотерапевтического лечения, выполнена также контрольная ОФЭКТ с использованием ^{99m}Tc -МИБИ с целью оценки эффективности воздействия химиопрепаратов на опухолевую ткань. Наряду с эмиссионно-томографическими исследованиями каждому больному проводилась компьютерная томография (КТ) в предоперационный период, на 8-й день и через 3 месяца после операции. Гистоструктура опухоли во всех наблюдениях верифицирована микроскопически (табл.1).

ОФЭКТ выполнялась на двухдетекторном томографе “Е.Сам” фирмы “Siemens”. Для записи проекционных данных использовалась матрица размером 64x64, длительность записи одной проекции равнялась 30 с (всего 72 проекции) при непрерывном вращении детекторов. Полученные данные реконструировались в поперечной, фронтальной и сагиттальной плоскостях с использованием фильтра Butterworth.

Меченный ^{99m}Tc -пертехнетатом МИБИ производства “Polatom” (Польша), активностью в среднем 555 МБк, вводился каждому больному в локтевую вену за 15 мин до ОФЭКТ. Исследование с применением ^{99m}Tc -ГМПАО (также производства “Polatom”) проводилось по ана-

Таблица 1. Сроки проведения ОФЭКТ больным с глиомами головного мозга различной степени злокачественности

№ наблюдения	Пол, возраст пациента	Диагноз	Проведение ОФЭКТ			
			до операции	на 7-й день после операции	на 90-й день после операции	после химиотерапии
1	Ф., муж., 26 лет	АФП (II ст.) лев. вис.	с МИБИ + ГМПАО	с МИБИ	с МИБИ	не проводилась
2	К., жен., 25 лет	АА (III ст.) лев. тем.	с МИБИ + ГМПАО	с МИБИ	с МИБИ	не проводилась
3	Г., жен., 50 лет	АА (III ст.) лев. лоб.-вис.	с МИБИ + ГМПАО	с МИБИ	с МИБИ	с МИБИ
4	П., жен., 47 лет	АА (III ст.) лев. тем.	с МИБИ + ГМПАО	с МИБИ	не проводилась	не проводилась

Примечание: АФП (II ст.) — астроцитома фибриллярно-поротоплазматическая II степени злокачественности; АА (III ст.) — анапластическая астроцитома III степени злокачественности; лев. — левая; вис. — височная; лоб. — лобная; тем. — теменная.

логичной схеме и при такой же диагностической активности.

Для объективизации оценки ОФЭКТ-изображения опухоли рассчитывали коэффициент асимметрии (КА), который определялся как отношение радиоактивности опухолевого очага к радиоактивности контралатерального участка головного мозга. Значения КА у больных в различные сроки лечения представлены в табл. 2. Кроме расчета КА проводилось также измерение размеров изображения опухоли в трех плоскостях. С этой целью предварительно полученное изображение было откалибровано по плоскому радиоактивному источнику известного диаметра. Размеры очаговых образований, определяемые по данным ОФЭКТ и КТ, представлены в табл. 3.

С целью лазерной термодеструкции участков опухоли, распространяющейся в медианные структуры, в одном наблюдении (наблюдение 1) использовали оптический излучатель с конической насадкой, обеспечивающей при работе лазерного аппарата "Радуга-1" в непрерывном режиме объемное дозированное разрушение новообразования.

Лазерную термодеструкцию зон опухолевой инфильтрации в остальных наблюдениях проводили в импульсном режиме генерации лазерного аппарата "Нейронеодим", равномерно

сканируя расфокусированным лучом зону поражения.

Начиная с 14-х суток после операции, всем больным проводилась наружная фракционная лучевая терапия в суммарной дозе 60 Гр (2 Гр/сут).

Результаты. Проведение ОФЭКТ с использованием ^{99m}Tc -МИБИ в дооперационный период позволило выявить опухолевые образования с полостным компонентом и высоким уровнем накопления РФП у трех больных (наблюдения 2, 3, 4). У одного больного (наблюдение 1) очаговые образования, по данным ОФЭКТ с применением ^{99m}Tc -МИБИ, не выявлялись. Однако наличие дислокации хориоидальных сплетений боковых желудочков головного мозга, в которых накапливается этот РФП, позволило обнаружить косвенные признаки объемного образования в левой височной области (рис. 1). Необходимо указать, что накопление РФП отмечалось только в анапластических глиомах, в то время как в случае опухоли без признаков анаплазии данный радиоиндикатор не накапливался.

Последующее проведение ОФЭКТ с использованием ^{99m}Tc -МИБИ во всех наблюдениях выявило очаги сниженной перфузии, соответствующие месту расположения опухолей. Радиоактивность этих очагов была во всех случаях ниже, чем контралатеральных участков мозга (табл. 2), что свидетельствовало о сниженном

Таблица 2. Значения коэффициента асимметрии (КА), по данным ОФЭКТ с использованием МИБИ и ГМПАО, у больных в различные сроки проведения лечения

№ наблюдения	Коэффициент асимметрии (КА)			
	до операции	на 7-й день после операции	на 90-й день после операции	после химиотерапии
	МИБИ (ГМПАО)	МИБИ	МИБИ	МИБИ
1	1,0 (0,65)	1,0	1,0	—
2	6,24 (0,54)	1,0	5,3	—
3	12,39 (0,57)	5,0	53,9	19,39
4	10,1 (0,51)	11,0	—	—

Таблица 3. Условный диаметр опухолевых очагов, по данным ОФЭКТ и КТ, в различные сроки проведения лечения

№ наблюдения	Диаметр опухолей, см							
	до операции		на 7-й день после операции		на 90-й день после операции		после химиотерапии	
	ОФЭКТ	КТ	ОФЭКТ	КТ	ОФЭКТ	КТ	ОФЭКТ	КТ
1	—	3,0	—	—	—	—	—	—
2	4,3	4,7	—	—	1,5	—	—	—
3	4,0	4,1	1,5	—	4,2	4,5	4,2	—
4	3,6	4,3	1,0	—	—	—	—	—

уровне перфузии глиом относительно неповрежденного мозга.

Результаты КТ были информативны в определении внутримозгового характера роста выявленных опухолей и их визуальных характеристик. Однако в одном случае (наблюдение 2), по данным КТ, предполагалась астроцитомы без анаплазии, в то время как выраженная визуализация этого новообразования при ОФЭКТ свидетельствовала о более высокой степени анаплазии, что в дальнейшем было подтверждено гистологическим исследованием.

Через 7 дней после операции повторная ОФЭКТ с применением ^{99m}Tc-МИБИ у двух больных (наблюдения 1, 2) не выявила дополнительных очаговых образований, что указывало на тотальное удаление опухоли. У одного из этих больных была отмечена дислокация хориоидальных сплетений, что рассматривалось как проявление локального послеоперационного отека. Характерным для полученных резуль-

татов послеоперационных ОФЭКТ-исследований было отсутствие дополнительного накопления ^{99m}Tc-МИБИ непосредственно в зоне проведенной операции, где имели место изменения, связанные с травматическим повреждением мозга во время оперативного вмешательства, которым соответствует накопление ^{99m}Tc-пертехнетата при его использовании в качестве РФП. Именно этот недостаток ^{99m}Tc-пертехнетата ограничивает его применение для оценки радикальности операции в ранний послеоперационный период [1].

В наблюдениях 3 и 4 в местах, соответствующих хирургическому вмешательству, были обнаружены сравнительно небольших размеров участки гиперфиксации РФП, что говорило о наличии остатков опухолевой ткани после ее субтотального удаления.

Проведенная КТ во всех случаях позволила выявить изменения, обусловленные хирургическим вмешательством, в то время как признаки остатков опухолевой ткани отсутствовали.

ОФЭКТ, проведенная через 90 дней после операции больному с фибриллярно-протоплазматической астроцитомой (наблюдение 1), не выявила продолженного роста опухоли. Отсутствовала и дислокация хориоидальных сплетений боковых желудочков, вызванная отеком мозга, что выявлялось при предыдущей ОФЭКТ.

У больной с астроцитомой III степени злокачественности (наблюдение 2) обнаружен относительно небольших размеров (до 1,5 см) очаг гиперфиксации РФП (КА=5,3), что свидетельствовало о продолженном росте опухоли. Необходимо отметить, что в обоих этих случаях контрольная КТ не выявляла признаков продолженного роста новообразований.

У больной (наблюдение 3), у которой на 7-й день после операции при ОФЭКТ визуализировались остатки опухолевой ткани, через

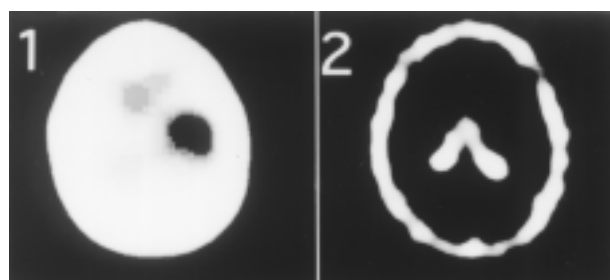


Рис. 1. Эмиссионные томограммы больного с астроцитомой II степени злокачественности левой* височной области (набл. 1): 1— участок мозговой гипоперфузии, обусловленный опухолевым узлом (изображение получено при ОФЭКТ с использованием ^{99m}Tc-ГМПАО, проведенной до операции); 2 — опухоль не выявлена, отмечена дислокация хориоидального сплетения левого бокового желудочка (изображение получено при ОФЭКТ с применением ^{99m}Tc- МИБИ, выполненной до операции).

*Ориентация эмиссионно-томографического изображения (право — лево) обратна истинному (лево — право)

90 дней установлены признаки продолженного роста опухоли (рис.2). При этом КА, выявленный во время предыдущей ОФЭКТ у этой пациентки, значительно возрос — с 5 до 53,9 (табл. 2). Это свидетельствовало о выраженной активации роста опухоли. Данные КТ также подтвердили продолженный рост опухоли, размеры которой на момент исследования достигли 4,5 см.

После курса местной химиотерапии с использованием резервуара кптауа с применением ростагина (0,5 мг суммарно) этой больной была повторена ОФЭКТ с применением ^{99m}Tc -МИБИ, по результатам которой установлено значительное снижение уровня радиоактивности очага — в 2,78 раза по сравнению с предыдущим исследованием, что объясняется подавлением интенсивности процессов жизнедеятельности опухоли.

Несмотря на статистически небольшое количество анализируемых наблюдений, проведенные нами первые эмиссионно-томографические

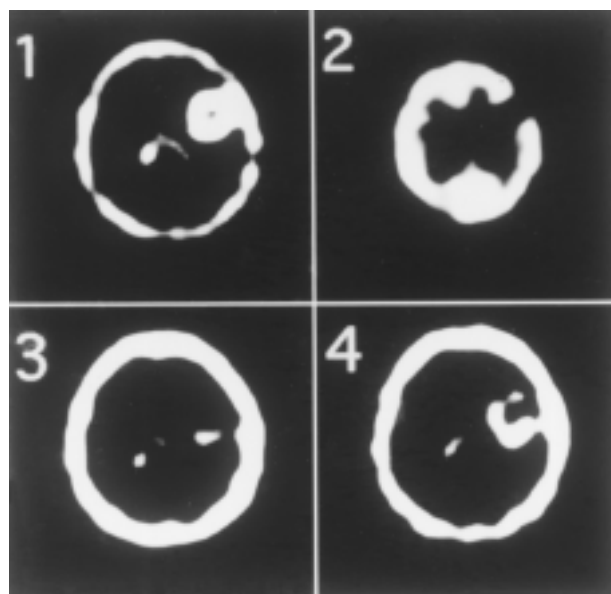


Рис. 2. Эмиссионные томограммы больной с анапластической астроцитомой III степени злокачественности в левой лобно-височной области (набл. 3): 1 — больших размеров очаг гиперфиксации РФП, обусловленный наличием опухоли (изображение получено при ОФЭКТ с применением ^{99m}Tc -МИБИ до операции); 2 — участок гипоперфузии, соответствующий расположению опухоли (изображение получено при ОФЭКТ с применением ^{99m}Tc -ГМПАО до операции); 3 — небольшой участок гиперфиксации РФП, обусловленный остатками опухолевой ткани (изображение получено при ОФЭКТ с применением ^{99m}Tc -МИБИ на 7-й день после операции); 4 — больших размеров участок гиперфиксации РФП, обусловленный продолженным ростом опухоли (изображение получено при ОФЭКТ с применением ^{99m}Tc -МИБИ через 3 мес после операции)

исследования с использованием ^{99m}Tc -МИБИ у больных с глиомами головного мозга на различных этапах лечения позволяют сделать следующие выводы:

1. ОФЭКТ с использованием ^{99m}Tc -МИБИ — высокоинформативный метод диагностики, позволяющий установить степень злокачественности и кровоснабжения глиом мозга и на этом основании определить оптимальные параметры планируемой лазерной термодеструкции таких новообразований.

2. Показатели перфузии астроцитом различной степени злокачественности ниже, чем мозговой ткани.

3. Дислокация хориоидальных сплетений головного мозга, которые визуализируются при проведении ОФЭКТ с применением ^{99m}Tc -МИБИ, является косвенным признаком наличия объемного образования головного мозга.

4. Повреждения мозговой ткани, связанные с удалением опухоли, при исследовании с ^{99m}Tc -МИБИ в послеоперационный период не выявляются, что позволяет с большей достоверностью судить о степени радикальности хирургического вмешательства.

5. Проведение ОФЭКТ с использованием ^{99m}Tc -МИБИ является более эффективным, чем КТ, в диагностике степени злокачественности и радикальности оперативного лечения анапластических астроцитом, а также в диагностике продолженного роста этих новообразований.

6. ОФЭКТ с применением ^{99m}Tc -МИБИ позволяет количественно оценить степень воздействия проводимого химиотерапевтического лечения на опухолевую ткань.

7. Эмиссионная томография с использованием ^{99m}Tc -МИБИ может быть рекомендована для динамического наблюдения за состоянием больных с глиомами различной степени злокачественности на различных этапах проводимого комплексного лечения.

Список литературы

1. Миргородский О.А., Никитчин В.П., Бердиев Н. Применение радионуклидной энцефалографии для контроля эффективности химиотерапии и продолженного роста опухолей полушарий большого мозга // Нейрохирургия: Респ. межвед. сб. — Киев: Здоров'я, 1987.—С.42—45.
2. Beauchesne P. Is cerebral tomoscintigraphy with ^{99m}Tc -MIBI useful in the diagnosis of local recurrence in patients with malignant gliomas? // Cancer Radiother.— 1998.—V2, N 1.— P. 42—48.
3. Kel Vecchio S. et al. In vivo detection of multidrug-resistant (MKR1) phenotype by technetium —99m sestamibi scan in untreated

- breast cancer patients // Eur. J. Nucl. Med.— 1997.— V.24.— P.150—159.
4. *Flaquete P. M.* Role of ^{99m}Tc -SESTAMIBI in the diagnosis of breast cancer. Based on 100 cases. [In Process Citation] // Rev Esp Med Nucl.— 1999.—V.18, N6.—P.436—441.
 5. *Mezosi E.* The role of technetium-99m methoxyisobutylisonitrile scintigraphy in the differential diagnosis of cold thyroid nodules // Eur. J. Nucl. Med.— 1999.— V.26, N 8.— P. 798—803.
 6. *Minai K.A. et al.* Role of Tc-99m MIBI in the evaluation of single pulmonary nodules: a preliminary report. // Thorax.— 2000.— V.55, N1.— P.60—62.
 7. *Tomura N. et al.* Preliminary results with technetium—99m MIBI SPECT imaging in patients with brain tumors: correlation with histological and neuroradiological diagnoses and therapeutic response // Comput Med Imaging Graph.— 1997.— V.21, N5.— P.293—298.

Застосування ОФЭКТ з використанням ^{99m}Tc -МИБИ для динамічного обстеження хворих з гліомами головного мозку на різних етапах лікування

Макеєв С.С., Розуменко В.Д., Хоменко А.В.

ОФЭКТ з використанням ^{99m}Tc -МИБИ дозволяє об'єктивно оцінювати результати лікування пухлин щитовидної залози, легень, молочних залоз та ін. Однак у нейроонкології цей радіофармацевтичний препарат застосовується поки що дуже рідко. Автори статті поставили за мету з'ясувати можливість зазначеного методу в оцінці ступеня радикальності хірургічного втручання та виявленні ознак продовженого росту гліом головного мозку. За допомогою цього методу було обстежено четверо хворих з гліомами головного мозку різного ступеня злоякісності до та у різні строки після лазерної термодеструкції пухлин. ОФЭКТ дозволяла точно діагностувати ступінь злоякісності гліом за їх

відображенням. Важливою особливістю зображення була візуалізація хоріоїдальних сплетень шлуночків мозку. ОФЭКТ характеризувалась вищою інформативністю порівняно з комп'ютерною томографією у визначенні радикальності оперативного втручання. Ефективним було застосування ОФЭКТ у виявленні ознак продовженого росту пухлин, а також у оцінці результатів хіміотерапії. Отже, ОФЭКТ з використанням ^{99m}Tc -МИБИ є ефективним методом у діагностиці ступеня злоякісності, оцінці радикальності оперативного лікування анапластичних астрцитом та у виявленні продовженого росту цих новоутворень. Метод може бути рекомендований для динамічного спостереження за хворими з гліомами на різних етапах комплексного лікування.

Application of ^{99m}Tc -MIBI SPECT for the dynamic control of the patients with brain gliomas during their treatment

Makeyev S.S., Rozumenko V.K., Homenko A.V.

^{99m}Tc -MIBI SPECT allows to evaluate outcomes of treatment of tumors of various organs, that causes a broad application it in the common oncology. However, in neurooncology this radiopharmaceutical is applied less often. The aim of our work was clarifying possibilities ^{99m}Tc -MIBI SPECT in an evaluation of results of surgical treatment of brain gliomas and in revealing of the continued growth of these tumors. Four patients with brain gliomas were investigated with ^{99m}Tc -MIBI SPECT up to and in different terms after the laser-thermодestruction of tumors. The data of ^{99m}Tc -MIBI SPECT allowed to diagnose a degree of malignancy of brain gliomas according to their level of visualization. The important peculiarity of the SPECT image was a visualization of choroidal plexuses of the brain. SPECT had higher informativity than computer tomography in an evaluation of results of the surgical treatment of brain gliomas. The application of SPECT in diagnostics of the continued growth of tumors, and also in an evaluation of outcomes of the chemotherapy was effective. So, ^{99m}Tc -MIBI SPECT is effective in diagnostics of a degree of malignancy, results of operating treatment of anaplastic astrocytomas and in revealing of their continued growth. This method can be recommended for dynamic control of the patients with brain gliomas during their treatment.

КОММЕНТАРИЙ

к статье *Макеєва С.С., Розуменко В.Д., Хоменко А.В.* "Применение ОФЭКТ с использованием ^{99m}Tc -МИБИ для динамического обследования больных с глиомами головного мозга на этапах проводимого лечения"

Радиоиндикаторный препарат метоксиизобутилизонитрил (МИБИ) в настоящее время является одним из перспективных для ОФЭКТ-диагностики опухолей головного мозга в связи с его выраженной туморотропностью. Применение МИБИ позволяет выявлять внутримозговые опухоли с признаками анаплазии на относительно ранних этапах их развития. Авторы провели также сочетанные эмиссионно-томографические исследования с МИБИ и ОФЭКТ с использованием ^{99m}Tc -пертехнетата (^{99m}Tc -ГМПАО), что позволило существенно повысить диагностическую информативность методов, а также оценить изменения уровня регионарной церебральной перфузии.

Возможность применения указанного диагностического комплекса в динамике открывает перспективы для неинвазивного наблюдения за эффективностью хирургического и медикаментозного лечения внутримозговых опухолей, за прижизненными изменениями степени их злокачественности.

Конечно, это только начальный этап интересных и перспективных исследований, так как авторами обследовано незначительное количество больных. Дальнейшая отработка режимов использования примененных радиоиндикаторов и накопление достаточного количества наблюдений позволит получить более полные представления о диагностических возможностях метода.

*Академик АМН Украины, профессор Ю.А.Зозуля
Институт нейрохирургии им.акад.А.П.Ромоданова АМН Украины*