

Оригінальні статті

УДК 616.833–006.38–072.1

Ассистирующая нейроэндоскопия в микрохирургии преддверно-улитковых неврином

*Шанько Ю.Г.***ГУ “НИИ неврологии, нейрохирургии и физиотерапии” Минздрава РБ, г. Минск, Республика Беларусь**

Рассматривается возможность использования ассистирующей нейроэндоскопии в качестве вспомогательного метода при микрохирургическом удалении неврином преддверно-улиткового нерва III–IV стадии. Показано, что применение эндоскопа способствует улучшению визуализации нервно-сосудистых образований, окружающих опухолевый узел, что способствует уменьшению травматичности хирургического вмешательства. Эндоскопическая ассистенция обеспечивала улучшение возможностей сохранения анатомической целостности лицевого нерва по сравнению с традиционным микрохирургическим вмешательством (68,1% и 75,9% оперированных больных соответственно). Использование указанной методики позволяет удалять интрамеатальную часть опухоли без резекции задней стенки внутреннего слухового прохода.

Обсуждаются недостатки метода, среди которых отмечены: частое замутнение линзы эндоскопа кровью, кратковременность обзора узких участков операционного поля, риск случайного повреждения тканей в областях, расположенных кзади от линзы, технические проблемы трехмерной ориентации и необходимость дополнительной подготовки участка операционного поля для введения тубуса эндоскопа.

Ассистирующая нейроэндоскопия безопасна и эффективна при удалении неврином преддверно-улиткового нерва III–IV стадии. Выполняя роль своеобразной анатомической «разведки», она снижает травматичность хирургического вмешательства.

Ключевые слова: *невринома преддверно-улиткового нерва, хирургическое лечение, субокципитальный ретросигмовидный доступ, ассистирующая нейроэндоскопия, лицевой нерв, интрамеатальная порция.*

Вступление. Около 6–8% всех первичных опухолей головного мозга составляют спорадические невриномы (шванномы) [14]. Из общего числа всех внутричерепных неврином около 85–90% располагаются в мосто-мозжечковом углу и исходят из вестибулярной порции преддверно-улиткового нерва [6, 9, 11]. Первое патоморфологическое описание этого новообразования было сделано Sandifort в 1777 г., но лишь спустя более чем сто лет была произведена удачная операция по его удалению сэром Charles Balance (1884) [цит. по 18].

Вопросам хирургического лечения преддверно-улитковых неврином в литературе всегда уделялось значительное место, что обусловлено сложностью внутричерепного расположения опухоли вблизи ствола мозга, питающих его сосудов и отходящих черепных нервов [17]. Однако в ранних стадиях заболевания больные в специализированные клиники попадают редко [19], что обуславливает сложность хирургического лечения этих новообразований, компримирующих ствольные отделы мозга в III–IV стадии заболевания. В последние годы очень широко

дискутируются вопросы хирургической тактики удаления неврином VIII нерва. Общеизвестны три основных подхода: субокципитальный ретросигмовидный, транслабиринтный и транстенториальный. Применение каждого из них имеет свои показания и свои жесткие технические условия [15, 18, 21, 24].

Результаты микронейрохирургического лечения в последние годы обнадеживают. Специалисты подчеркивают невысокий уровень летальности, как правило, не превышающий 2–3%, низкую частоту послеоперационных осложнений, хорошие функциональные исходы [5, 12, 19]. Однако в этих работах редко рассматриваются те случаи, когда новообразование уже не может быть удалено тотально, когда имеет место инфильтрация капсулы опухоли в арахноидальную оболочку моста и прилежащие анатомические образования, когда еще до операции развивалась симптоматика ишемического поражения бульбарных и понтинных отделов мозга, что является факторами, определяющими неблагоприятные исходы хирургического лечения. Для таких запущенных случаев

наиболее оптимальным является субокципитальный доступ, требующий по ходу операции значительной тракции мозжечка и стволовых структур [15, 18].

Использование микрохирургического метода, к сожалению, не решает существующих проблем. По образному сравнению работа с операционным микроскопом – это хирургия «замочной щели», при которой очень ограничивается визуализация боковых стенок операционной раны и уменьшается операционное поле по мере увеличения фокусного расстояния [23]. Вышесказанное подчеркивает актуальность дальнейшей разработки технических проблем микрохирургического удаления околостволовых неврином преддверно-улиткового нерва III–IV стадии.

Материалы и методы. За период с 1986 по 2002 г. всего оперировали 312 больных с невринами преддверно-улиткового нерва III–IV стадии. Предоперационную диагностику заболевания у всех больных основывали на данных КТ и/или МРТ головного мозга, при необходимости обследование дополняли данными электрофизиологических методов и других (электронистагмография, коротколатентные акустические стволовые вызванные потенциалы, селективная вертебральная ангиография, транскраниальная доплерография).

Хирургическое вмешательство осуществляли из одностороннего субокципитального доступа в положении больного на операционном столе сидя или лежа на боку. После вентрикулопункции рассекали твердую мозговую оболочку. Производили ревизию мосто-мозжечкового угла, затем, при необходимости, резецировали наружную порцию полушария мозжечка для облегчения доступа к задней поверхности опухоли. Капсулу ее рассекали, а после энуклеации опухоли ее удаляли по частям. При этом от опухоли поэтапно отделяли IX–XI черепные нервы, переднюю нижнюю мозжечковую артерию, тройничный нерв и при возможности лицевой. В последнюю очередь отделяли медиальную поверхность капсулы от средней ножки мозжечка и моста мозга. Удаление участка невриномы из расширенного внутреннего слухового прохода производили после резекции его задней стенки. По ходу вмешательства широко использовали ультразвуковой аспиратор, позволяющий значительно уменьшить травматичность хирургических манипуляций. После окончательного гемостаза производили ушивание твердой мозговой оболочки и операционной раны.

Опухоли удалены тотально у 238 (76,3%) больных, в том числе у 162 (68,1%) из них анатомически сохранен лицевой нерв. У 74 (23,7%) пациентов невриномы удалены субтотально или

частично, что обуславливалось инфильтрацией опухоли в арахноидальную оболочку моста мозга, средней ножки мозжечка, лицевого нерва и невозможностью их полноценного разделения, а также исходной степенью декомпенсации стволовых функций. Рецидивы, в том числе повторные, имели место у 31 (9,9%) больного, и, таким образом, всего выполнили 340 операций удаления опухоли. Летальность составила 5% – умерли 17 больных.

В микрохирургии неврином преддверно-улиткового нерва III–IV стадии с 1998 г. в качестве вспомогательного метода по ходу операции у 29 больных использовали ассистирующую нейроэндоскопию. Эндоскопические манипуляции осуществляли аппаратурой фирмы «Aescular» (Германия) монопортальным способом с применением оптических тубусов с прямым и скошенным под углом 30° наконечниками.

Видеоэндоскопический контроль с выведением изображения на монитор проводили на всех этапах вмешательства, в том числе для уточнения расположения каудальных нервов, передней нижней мозжечковой артерии, лицевого нерва, для низведения верхнего полюса опухоли из области отверстия мозжечкового намета, осмотра внутреннего слухового прохода, удаления интрамеатальной части опухоли.

Результаты и их обсуждение. Область расположения неврином преддверно-улиткового нерва предварительно осматривали с помощью эндоскопической оптики. После рассечения капсулы опухоли на этапе ее энуклеации эндоскопический мониторинг использовали для контроля степени удаления медиальных отделов паренхимы опухолевого узла, особенно при использовании ультразвукового аспиратора. При этом отпадала необходимость в жесткой тракции, было достаточно обеспечить операционное окно для введения инструментов.

После выполнения процедуры энуклеации капсула опухоли с остающейся на ней тканью (обычно в пределах 3–5 мм) становилась относительно подвижной, что очень важно для дальнейшей успешной работы нейроэндоскопа. Постепенно поднимая капсулу можно создать коридор, достаточный для введения эндоскопа под нижний полюс опухоли. При этом вначале контролировали каудальные нервы (рис. 1), затем лицевой нерв и переднюю нижнюю мозжечковую артерию с ее ветвями (рис. 2 и 3). Такие манипуляции в каждом случае формировали конкретную анатомическую картину, что определяло последовательность и объем целесообразных манипуляций. У 9 больных при подведении эндоскопа под нижний полюс опухоли ствол лицевого нерва проследить не удалось, что было обусловлено его резким истончением

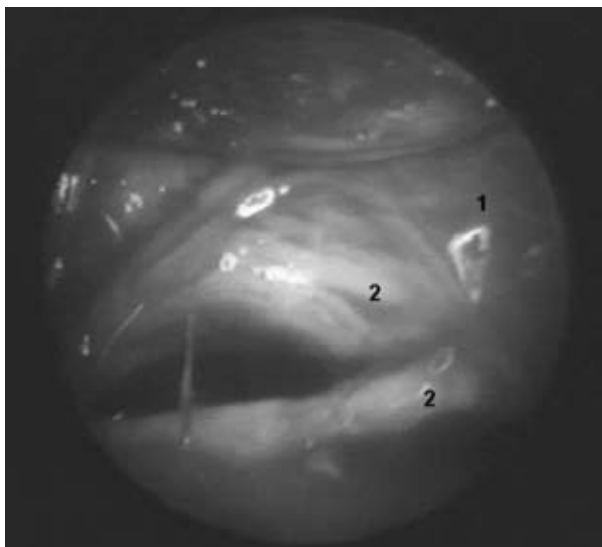


Рис. 1. Этап выделения каудальных нервов: 1 — узел опухоли, 2 — каудальные нервы

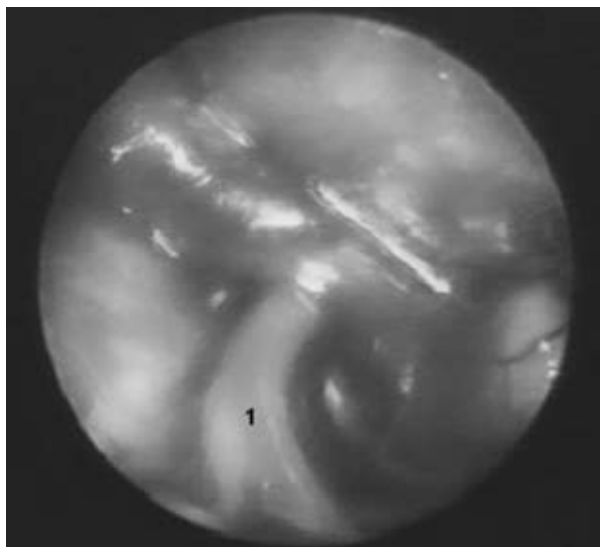


Рис. 2. Этап выделения передней нижней мозжечковой артерии (1)

и распластанностью по поверхности капсулы, как установили позднее. В этих случаях на последующих этапах операции прослеживали проксимальную и дистальную его порции, что обеспечивало контроль при отделении нерва от поверхности опухолевого узла. Эндоскопический контроль обеспечил сохранение лицевого нерва у 22 (75,9%) больных.

Очень важным моментом эндоскопической ассистенции был контроль передней нижней мозжечковой артерии и ее взаимоотношений с опухолевым узлом. Как правило, после энуклеации опухолевого узла удавалось провести тубус эндоскопа к области яремного отверстия, откуда начинали осмотр артериальных ветвей

позвоночной артерии. При постепенном подтягивании капсулы опухоли кзади и повороте тубуса кверху удавалось проконтролировать и переднюю нижнюю мозжечковую артерию.

При отделении верхнего полюса опухоли и низведении его, в частности, из отверстия мозжечкового намета эндоскопия обеспечивала контроль анатомических образований указанной области: блокового и тройничного нервов, артериальных ветвей.

Постепенно удаляли освобожденные участки капсулы невриномы с тканью опухоли и при условии контроля лицевого нерва опухолевый узел пересекали. В некоторых случаях эту процедуру производили ближе к внутреннему слуховому проходу, иногда ближе к мосту мозга. Медиальная часть опухоли при новообразованиях III–IV стадии обычно прилежит к мосту мозга и средней ножке мозжечка у места вхождения в ствол тройничного нерва. После ее осмотра через эндоскоп определяли методику удаления: отделение капсулы от ствола с помощью ватных полосок или только ультразвуковое удаление опухолевой паренхимы с остатков капсулы. При этих манипуляциях во всех случаях требовалась значительная тракция мозжечка.

Удаление интрамеатальной части невриномы на ранних этапах нашей работы осуществляли после резекции задней стенки внутреннего слухового прохода. Однако при использовании эндоскопического контроля у 4 больных мы удалили часть этой опухоли без костной резекции (рис. 4). Тубус эндоскопа, удерживаемый ассистентом, подводили к устью внутреннего слухового прохода и при условии эндоскопического контроля оставшуюся часть невриномы

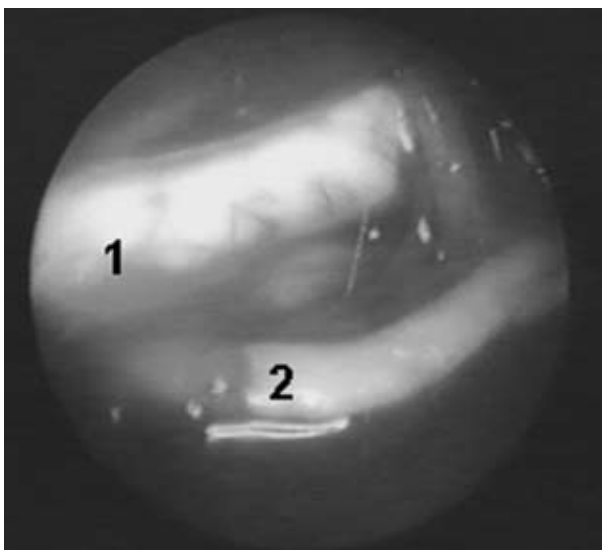


Рис. 3. Лицевой нерв (1) и постмеатальный отрезок передней нижней мозжечковой артерии (2)

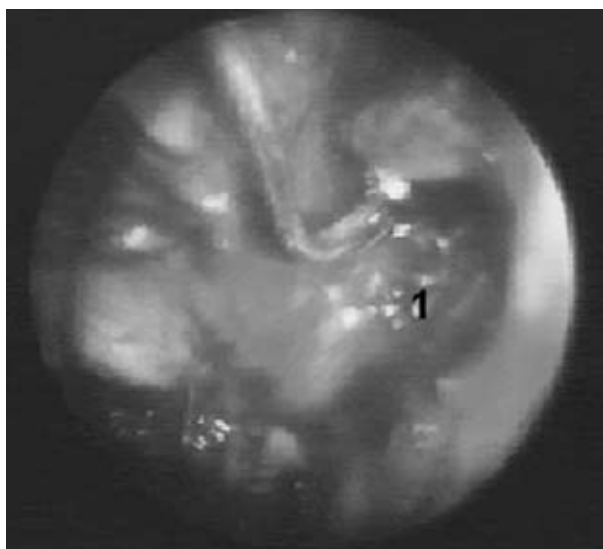

Рис. 4. Этап удаления интрамеатальной части опухоли (1)

постепенно вывихивали и удаляли. Затем производили общий осмотр стенок мозговой раны и контроль гемостаза.

Следует отметить, что адекватная эндоскопическая ассистенция может быть осуществлена при условии надежного этапного гемостаза и при условии создания свободного пространства для манипуляций тубусом.

Внедрение метода МРТ в нейрохирургическую практику повысило уровень диагностики невриноме преддверно-улиткового нерва. Было установлено, что симптоматические вестибулярные шванномы (невриномы VIII пары черепных нервов) диагностируются в США ежегодно у 12 человек на 1 млн населения (2000–3000 случаев в год) [13]. В Республике Беларусь это заболевание должно выявляться не менее чем у 100 человек ежегодно, но, согласно статистическим данным, в нейрохирургических клиниках республики оперируют не более 40–45 больных в год. Абсолютное большинство (97%) больных поступают в стационар в III–IV стадии заболевания, что является проблемой не только в нашей Республике. Эти показатели указывают на недостаточный уровень диагностики внутричерепных неврином.

Современные технические возможности нейрохирургии повысили радикальность удаления невриноме VIII нерва, однако при этом сохраняется значительный уровень послеоперационных осложнений и неврологических нарушений [10, 20]. Одно из ограничений операционной микрохирургии — это уменьшение угла наблюдения операционного поля при увеличении фокусного расстояния. По ходу операции фокусное расстояние изменяется в пределах от 200 до 400 мм. По мере его увеличения уменьшается возможность

визуализации латеральных отделов (стенок) операционного канала — так называемый феномен замочной скважины [23]. Для преодоления этого недостатка при нейрохирургических операциях все более активно начали применять эндоскопы, что улучшало визуализацию некоторых анатомических областей и способствовало снижению травматичности хирургических манипуляций [2, 22, 25]. Однако в настоящее время наиболее широко нейроэндоскопический метод используют для выполнения паллиативных вмешательств восстановления ликворооттока [1, 2]

Основной путь улучшения результатов лечения такой сложной патологии, как околостволовые опухоли задней черепной ямки — снижение травматичности хирургического вмешательства. Этого можно добиться, в частности, путем улучшения идентификации смежных с опухолью нервно-сосудистых образований и уменьшения степени тракции мозжечка, мозгового ствола и черепных нервов.

Ассистирующая нейроэндоскопия, обеспечивающая до определенной степени контроль нейро-васкулярных образований задней черепной ямки, применяется некоторыми нейрохирургами для повышения результативности удаления невриноме преддверно-улиткового нерва и при других поражениях задней черепной ямки [3, 4, 7, 8, 16, 23]. Прежде всего, отмечается улучшение возможностей сохранения лицевого нерва (в нашем исследовании степень сохранности лицевого нерва повысилась с 68,1 до 75,9%) [3, 4, 7, 23]. Подчеркивается, что высокая степень увеличения через эндоскоп обеспечивает такую степень визуализации перфорантных артерий, черепных нервов и других невральных структур, которая не достигается операционным микроскопом [23]. Многие авторы [3, 4, 7, 23] указывают на повышение радикальности удаления интрамеатальной части опухоли, но при этом выполняют резекцию задней стенки внутреннего слухового прохода, чего, на наш взгляд, можно избежать за счет применения эндоскопа. Wackym P.A. et al. (2002) [23] утверждают, что использование угловых или гибких эндоскопов обеспечивает осмотр не только карманов операционной раны, но и анатомических областей, расположенных впереди от образований, ограничивающих операционное поле при прямой микроскопии.

Ассистирующая нейроэндоскопия при удалении околостволовых невриноме преддверно-улиткового нерва выполняет роль своеобразной «разведки», которая определяет целесообразность, последовательность и объем тех или иных хирургических манипуляций. Ее необходимо осуществлять поэтапно, в соответствии с ходом хирургического вмешательства, на что

указывают практически все специалисты [3, 4, 7, 23].

Однако эта методика имеет и определенные недостатки. Это частое замутнение линзы эндоскопа кровью, что требует ее промывания, и кратковременность обзора узких участков операционного поля. При работе со вспомогательным эндоскопом существует риск случайного повреждения тканей в неконтролируемых полях зрения областях, расположенных кзади от линзы. Существуют и технические проблемы, которые требуют специального обучения ассистирующей работе с нейроэндоскопом для получения навыков трехмерной ориентации [23]. И еще один недостаток, на который не указывают другие авторы, заключается в том, что по ходу микрохирургической операции для выполнения манипуляций с тубусом эндоскопа требуется подготовка соответствующего участка операционного поля, поскольку в щели его работа неэффективна.

Выводы. Таким образом, ассистирующая видеоэндоскопия безопасна и эффективна при удалении неврином преддверно-улиткового нерва III–IV стадии. Она не подменяет собой микрохирургического вмешательства, но, выполняя роль своеобразной анатомической «разведки», снижает травматичность хирургического вмешательства. Она обеспечивает контроль нейро-васкулярных образований вокруг опухолевого узла и улучшает возможности сохранения лицевого нерва. Адекватная визуализация интрамеатальной части опухоли позволяет исключить этап резекции задней стенки внутреннего слухового прохода.

Список литературы

- Суфианов А.А. Эндоскопические вмешательства при опухолях задней пинеальной ямки, задних отделов III желудочка и задней черепной ямки // *Вопр. нейрохирургии.* — 2000. — №4. — С.9–13.
- Щербук Ю.А. Актуальные проблемы видеоэндоскопической нейрохирургии. — СПб., ВМедА. — 2000. — 175 с.
- Щербук Ю.А., Гайдар Б.В., Парфенов В.Е. Эндоскопическая анатомия и эндовидеомониторинг в хирургии опухолей мосто-мозжечкового угла. — СПб., ВМедА. — 2000. — 51 с.
- Goksu N., Bayazit Y., Kemaloglu Y. Endoscopy of the posterior fossa and dissection of acoustic neuroma // *J. Neurosurg.* — 1999. — V.91, №5. — P.776–780.
- Gormley W.B., Sekhar L.N., Wright D.C. et al. Acoustic Neuromas: Results of Current Surgical Management // *Neurosurgery.* — 1997. — V.41, №1. — P.50–58.
- Jackler R.K., Pitts L.H. Selection of surgical approach to acoustic neuroma // *Otolaryngol. Clin. North. Am.* — 1992. — V.25, №3. — P.361–387.
- King W.A., Wackym P.A. Endoscope-assisted surgery for acoustic neuromas (vestibular schwannomas): early experience using the rigid Hopkins telescope // *Neurosurgery.* — 1999. — V.44, №5. — P.1095–1100.
- King W.A., Wackym P.A., Sen C. et al. Adjunctive use of endoscopy during posterior fossa surgery to treat cranial neuropathies // *Neurosurgery.* — 2001. — V.49, №1. — P.108–115.
- Macfarlane R., King T.T. Acoustic neurinomas (vestibular schwannoma) // *Brain tumors. An encyclopedic approach / Ed. by A.H.Kaye, E.R.Laws.* — Edinburgh: Churchill Livingstone. — 1995. — V.31. — P.577–622.
- Martin H.C., Sethi J., Lang D. et al. Patient-assessed outcomes after excision of acoustic neuroma: postoperative symptoms and quality of life // *J. Neurosurg.* — 2001. — V.94, №2. — P.211–216.
- Miller N.R. Tumors of cranial and peripheral nerves // *Walsh and Hoyt's clinical neuro-ophthalmology / Ed. by N.R.Miller.* — V.3. — 4th ed. — Baltimore: Williams & Wilkins. — 1988. — №50. — P.1543–1567.
- Moulin G., Dessi P., Andre P. et al. Role of magnetic resonance imaging in predicting late facial motor function after removal of vestibular schwannomas by the translabyrinthine approach // *J. Laryngol. Otol.* — 1995. — V.109, №5. — P.394–398.
- National Institute of Health Consensus Statement. Acoustic neuroma. — 1991. — V.9.
- Newton H.B. Primary brain tumors: review of etiology, diagnosis, and treatment // *Am. Fam. Physician.* — 1994. — V.49. — P.787–797.
- Ojemann R.G. Retrosigmoid approach to acoustic neuroma (vestibular schwannoma) // *Neurosurgery.* — 2001. — V.48, №3. — P.553–558.
- Puxeddu R., Lui M.W., Chandrasekar K. et al. Endoscopic-assisted transclumellar approach to the clivus: an anatomical study // *Laryngoscope.* — 2002. — V.112, №6. — P.1072–1078.
- Rhoton A.L. The Cerebellopontine Angle and Posterior Fossa Cranial Nerves by the Retrosigmoid Approach // *Neurosurgery.* — 2000. — V.47, №3. — P.92–127.
- Ross D.A. Vestibular schwannoma // *MedLink-Neurobase. Third Ed.* — 2000. — Arbor Publishing Corp. — CD.
- Samii M. Microsurgery of acoustic neurinomas with special emphasis on preservation of seventh and eighth cranial nerves and the scope of facial nerve grafting // *Microneurosurgery / Ed. by R. W. Rand.* — St. Louis: Mosby. — 1985. — P.366–388.
- Slattery W.H., (3rd), Francis S., House K.C. Perioperative morbidity of acoustic neuroma surgery // *Otol. Neurotol.* — 2001. — V.22, №6. — P.895–902.
- Sluyter S., Graamans K., Tulleken C.A. et al. Analysis of the results obtained in 120 patients with large acoustic neuromas surgically treated via the translabyrinthine-transtentorial approach // *J. Neurosurg.* — 2001. — V.94, №1. — P.61–66.
- Teo C. Endoscopic-assisted tumor and neurovascular procedures // *Clin. Neurosurg.* — 2000. — V.46, №4. — P.515–525.
- Wackym P.A., King W.A., Meyer G.A. et al. Endoscopy in neuro-otologic surgery // *Otolaryngol. Clin. North. Am.* — 2002. — V.35, №2. — P.297–323.
- Wu H., Sterkers J. Translabyrinthine removal of large acoustic neuromas in young adults // *Auris. Nasus. Larynx.* — 2000. — V.27, №3. — P.201–205.
- Zhan S., Li Z., Lin Z. et al. Application of neuroendoscopy in brain surgery // *Zhonghua. Wai. Ke. Za. Zhi.* — 2002. — V.40, №3. — P.187–190.

Асистуюча нейроендоскопія в мікрохірургії присінково-завиткових невриномах

Шанько Ю.Г.

Розглядається можливість використання асистуючої нейроендоскопії як допоміжного методу при мікрохірургічному видаленні невриномах присінково-завиткового нерва III–IV стадії. Застосування ендоскопа сприяє поліпшенню візуалізації нервово-судинних утворень, які оточують пухлинний вузол, що сприяє зменшенню травматичності хірургічного втручання. Ендоскопічна асистенція забезпечувала поліпшення можливостей збереження анатомічної цілісності лицевого нерва в порівнянні з традиційним мікрохірургічним втручанням (у 68,1 і 75,9% оперованих хворих відповідно). Використання зазначеної методики дозволяє видалити інтрамеатальну частину пухлини без резекції задньої стінки внутрішнього слухового проходу.

Обговорюються недоліки методу, серед яких відзначені: часте забруднення лінзи ендоскопа кров'ю, короткочасність огляду вузьких ділянок операційного поля, ризик випадкового пошкодження тканин в ділянках, розташованих позаду лінзи, технічні проблеми тривимірної орієнтації і необхідність додаткової підготовки ділянки операційного поля для введення тубуса ендоскопа.

Асистуюча нейроендоскопія безпечна й ефективна при видаленні невриномах присінково-завиткового нерва III–IV стадії. Виконуючи роль своєрідної анатомічної «розвідки», вона сприяє зниженню травматичності хірургічного втручання.

Assisted neuroendoscopy in microsurgery of acoustic neurinomas (vestibular shvannomas)

Yuri G. Shanko

The possibility of assisted neuroendoscopy use as an auxiliary method in microsurgical removal of acoustic neurinomas (vestibular shvannomas) of III–IV grade is discussed in this article. It is shown, that application of endoscope results in better visualization of neurovascular structures, surrounding the tumor, and in diminished invasive surgery. Endoscopic assistance allows improved identification and preservation of facial nerve in comparison to the traditional microsurgical excision (68,1% and 75,9% patients accordingly). The application of this method allows to remove the intrameatal portion of tumor without the resection of back wall of internal meatal passage.

The following disadvantages of the method are discussed: the frequent blood soiling of the endoscope lens, the short-term visualization of narrow parts of operation field, the risk of injury to structures next to the shaft of the endoscope, technical problems when operating in a three-dimensional milieu and necessity of additional preparation of the part of operation field to the placement of endoscope shaft.

Neuroendoscopic assistance is safety and effective in cases of removal of acoustic neurinomas (vestibular shvannomas) of III–IV grade. Carrying out the role of specific anatomical “intelligence”, it diminishes the operation trauma.

Комментарий

к статье Шанько Ю.Г. «Ассистирующая нейроэндоскопия в микрохирургии преддверно-улитковых невриномах».

Результаты хирургического лечения невриномах вестибулокохлеарного нерва зависят от степени травматичности оперативного вмешательства, сохранности нервно-сосудистых образований, окружающих опухоль. Это невозможно без четкого представления об анатомо-топографических особенностях пораженных структур в условиях ограниченного хирургического доступа, что позволяет хирургу ориентироваться в ране и своевременно идентифицировать окружающие опухоль анатомические структуры (ствол мозга, сосуды и нервы).

В последнее время с целью улучшения идентификации смежных с опухолью анатомических структур начали применять эндоскопы, что способствует снижению травматичности хирургических манипуляций.

В представленной работе автор рассматривает возможность использования эндоскопии в качестве вспомогательного метода при микрохирургическом удалении невриномах VIII нерва. Приведенные результаты позволяют надеяться, что использование ассистирующей нейроэндоскопии поможет в повышении эффективности хирургического лечения больных с этой сложной патологией.

Вызывает некоторое удивление то, что на этапе хирургического доступа к опухоли используется далеко небезопасная манипуляция — вентрикулопункция. Дренажное люмбальное сака и аспирация ликвора из базальных цистерн при подходе к опухоли создает оптимальные условия для удаления этих новообразований, не требующих значительной тракции мозжечка.

Спорным является и положение о том, что невриномах VIII нерва больших размеров инфильтрируют арахноидальную оболочку моста и прилежащие анатомические образования, что не позволяет произвести радикального их удаления.

*Р.М.Трош, профессор, доктор мед. наук,
руководитель клиники опухолей задней черепной ямки
Института нейрохирургии им.акад.А.П.Ромоданова АМН Украины*