

УДК 616.831-006.328-089.11:535.827.2

Особливості топографії та мікрохірургічної анатомії петроклівальних менінгіом суб-супратенторіальної локалізації

Трош Р.М., Шамаєв М.І., Оніщенко П.М., Малишева Т.А., Федірко В.О.

Інститут нейрохірургії ім.акад.А.П.Ромоданова АМН України, м.Київ

На матеріалі 74 інтраопераційних спостережень та морфологічних досліджень 7 блок-препаратів мозку вивчені особливості топографії та мікрохірургічної анатомії петроклівальних менінгіом суб-супратенторіальної локалізації.

Виділені три анатомо-топографічні варіанти поширення цього новоутворення, особливості його росту і взаємовідносини з навколишніми анатомічними структурами.

Ключові слова: менінгіома, мікротопографічна анатомія, петроклівальна суб-супратенторіальна локалізація.

Радикальне видалення менінгіом петроклівальної локалізації, особливо за суб-супратенторіального поширення дуже складне [3-5, 9, 10].

Це пов'язане з особливостями їх топографії — розташуванням пухлини на межі середньої та задньої черепних ямок, складними взаємовідносинами з навколишніми функціонально і життєво важливими анатомічними структурами. Для успішного хірургічного лікування таких новоутворень необхідне чітке уявлення їх топографії та особливостей мікрохірургічної анатомії. Незважаючи на велику кількість досліджень, в яких наведені доступи до пухлин петроклівальної суб-супратенторіальної локалізації, тільки в поодиноких роботах вибір доступу обґрунтований топографо-анатомічними особливостями як самої пухлини, так і будови черепа та намету мозочка [1].

Мета роботи — оптимізація методів хірургічного лікування петроклівальних менінгіом суб-супратенторіальної локалізації.

Матеріали і методи дослідження. Матеріалом дослідження були блок-препарати головного мозку померлих хворих з пухлиною цієї локалізації, яким не проводили хірургічне лікування. Після фіксації препаратів їх препарували під контролем операційного мікроскопа з поетапною фотореєстрацією. Особливості топографії і мікрохірургічної анатомії петроклівальних менінгіом суб-супратенторіальної локалізації вивчали також під час виконання хірургічного втручання (у 74 спостереженнях).

Результати та їх обговорення. При вивченні особливостей поширення петроклівальних менінгіом суб-супратенторіальної локалізації виявлені три основні типи анатомо-топографічних взаємовідносин з переважним розташуванням вихідного місця росту пухлини (менінгіоми), якому, як правило, відповідала переважна зона поширення пухлини (рис.1).

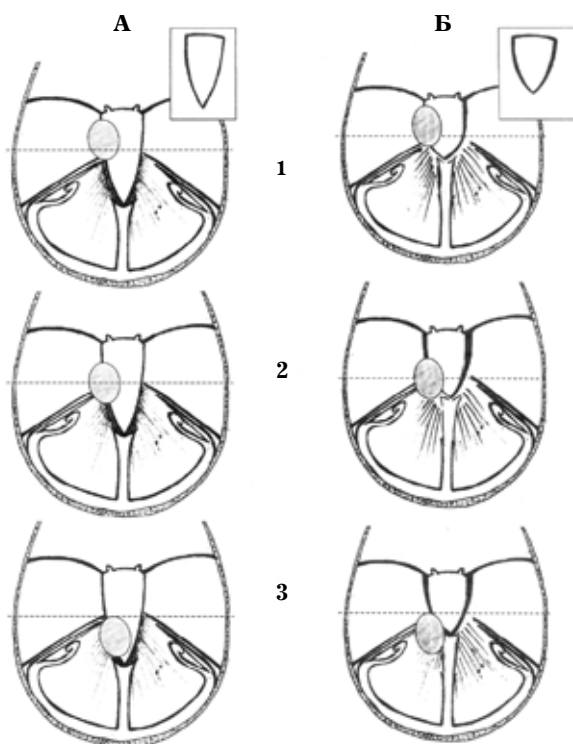


Рис.1. Топографічні варіанти розташування пухлини за різних типів вирізки намету мозочка: А — “доліхоцефалічний”; Б — “брахіцефалічний”. 1 — більша частина пухлини розташована супратенторіально; 2 — суб-супратенторіальне розташування пухлини; 3 — пухлина розташована переважно субтенторіально

1. **Нижня група:** пухлини, що походять з передньо-медіальних відділів намету мозочка в ділянці внутрішнього кінця верхньої кам'янистої пазухи, переважно розташовані у задній черепній ямці, вдаються у тенторіальний отвір і далі обмежено у зону надтенторіального простору (рис.2).

Ці пухлини, як правило, проростають медіальні відділи верхньої кам'янистої пазухи,

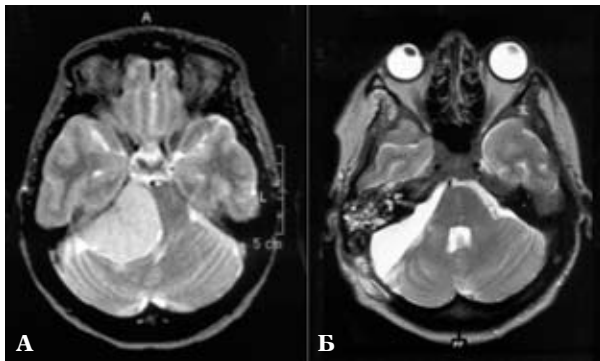


Рис. 2. МРТ менінгіоми петроклівальної локалізації. Варіант переважно субтенторіального розташування пухлини. Видалення субокципітальним ретросигмоподібним доступом. А — до операції; Б — після операції

обрастають передні відділи вирізки намету (ВН) мозочка і вдаються в межі обхідної цистерни, поширюючись інколи вище площини тенторіального отвору. Поширюючись в зовнішньому напрямку, такі пухлини оточують V черепний нерв, інколи занурюються в його товщу, продовжуються по ходу нерва в порожнину мекелева дивертикула, чи, навпаки, виростають з нього, при цьому стискають трійчастий вузол, розплекуючи його у верхньо-латеральному напрямку. По латеральному краю вузла, як правило, розташована деформована, перерозтягнута вена Денді, VII, VIII черепні нерви, а по латерально-базальному краю пухлини — нерідко і каудальна група нервів. Верхньо-медіальну поверхню такої пухлини, яка вдається в порожнину зливної цистерни, огинають деформовані й зміщені контралатерально судинно-нервові

утворення — задня сполучна артерія, задньомозкова артерія, верхньомозочкова артерія, бічна вена моста, базальна вена, блоковий нерв (якщо він не включений у тканину пухлини). Залежно від розмірів частини пухлини, зануреної у зливну цистерну, ці судини і нерви або лише зміщені у медіальному напрямку, або, при значних розмірах пухлини, притиснуті до поверхні (зовнішньої) покривки середнього мозку, або ніжок мозку і зовнішнього краю їх основи. За такої ситуації пухлина утворює на зовнішній поверхні ніжок мозку і зовнішньо-вентральному краю моста заглиблення (екскавацію). При поширенні в каудальному напрямку в порожнину задньої черепної ямки такі пухлини деформують міст, вростають в його цистерну, уражають основну артерію, VI нерв. Нерідко пухлина сягає верхніх латеральних відділів довгастого мозку.

М'які мозкові оболонки досить щільно прилягають до медіальної поверхні пухлини, між піальною й поверхневою стовбуровою судинними мережами утворюються анастомози.

Такі пухлини нерідко проростають у просвіті верхньої кам'янистої пазухи. При цьому досить часто спостерігають значне розширення кльочкової вени.

Такі пухлини частіше бувають менінготеліальної структури, м'якої консистенції, їх поверхня має горбисту форму.

2. Медіальна група: пухлини, розташовані у зоні ВН і приблизно рівномірно — у суб- та супратенторіальному просторах, вихідне місце росту — у зоні суміжних відділів верхівки піраміди скроневої кістки, заднього краю тіла клиноподібної кістки і основи спинки турецького сідла (рис.3).

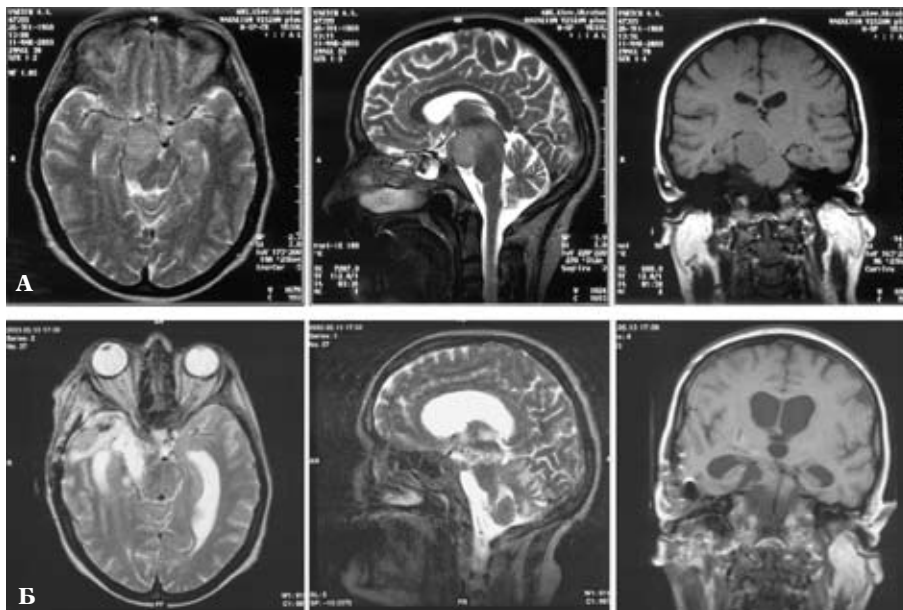


Рис. 3. МРТ менінгіоми петроклівальної локалізації. Варіант рівномірного суб-супратенторіального розташування. Видалення підскроневим трансзигматичним доступом. А — до операції; Б — після операції

Пухлини, росткова зона яких розташована в ділянці зовнішнього краю спинки турецького сідла і заднього нахиленого відростка, заднього краю печеристої пазухи, як правило, розташовані на межі суб- та супратенторіального простору з майже рівномірним поширенням в обох напрямках.

Як правило, пухлина невеликих розмірів (що зумовлене відносно ранньою появою клінічних ознак і зверненням хворих по медичну допомогу), мають горбисту форму, обростають чи проростають передній край ВН мозочка, досить часто проростають місце впадіння верхньої кам'янистої пазухи в задній кінець печеристої пазухи.

Як і пухлини попередньої групи, такі пухлини, перебуваючи в площині ВН, врастають основною масою в зливну цистерну, стискаючи і деформуючи зовнішній край покривки й основи ніжки мозку. Пухлина деформує оральні вентролатеральні відділи моста, утворюючи на них більш або менш виражену екскавацію. Вона деформує, зміщує та стискає контралатерально судини, що проходять в зливній цистерні. IV нерв у більшості спостережень включений у пухлину, рідше — зміщений донизу — латерально. VI нерв, як правило, зміщений каудально, рідше його проксимальна частина залучена в пухлину у пророщеній твердій оболонці головного мозку.

По верхньомедіооральному краю такої пухлини розташовані розпластані й деформовані задня мозкова та задня сполучна артерії, III нерв, проксимальний край якого, як правило, залучений у пухлину.

Дорсокаудальна поверхня пухлини відтискає і деформує верхні відділи основної артерії, верхню мозочкову артерію, бічну вену моста. Нижньо-латеральним краєм пухлина відтискає донизу — латерально трійчастий нерв, іноді сягає клочкової вени.

3. Верхня група: пухлини, що походять з верхньої поверхні медіальних відділів намету мозочка — краю ВН, або з стінки печеристої пазухи і основною масою розташовані у медіальних відділах середньої черепної ямки та вдаються у ВН, зону обхідної цистерни і медіооральні відділи задньої черепної ямки (рис.4).

Росткова зона цих пухлин розташована на задній, задньо-бічній стінці печеристої пазухи та передньо-бічному краю заднього нахиленого відростка. Основна маса пухлини розташована в супратенторіальному просторі, поширюючись по передній поверхні піраміди скроневої кістки медіально, доходячи інколи до рівня отворів кам'янистих нервів. Як правило, пухлина має горбисту або кулясту форму, прилягає до медіобазальних відділів скроневої частки

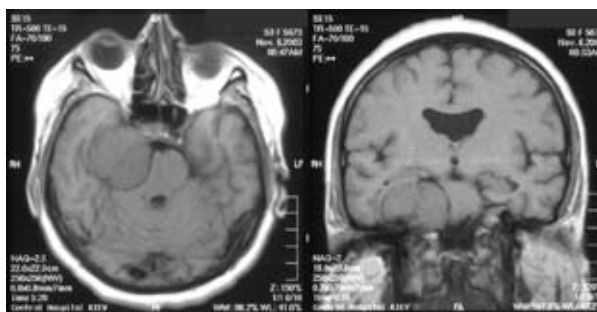


Рис. 4. МРТ менингіоми петроклівальної локалізації. Варіант переважно супратенторіального розташування

мозку знизу медіально, інколи занурюючись у глибину щілини морського коника, де обростає або зміщує передню хоріоїдальну артерію. Верхньо-дорзальним краєм пухлина деформує і зміщує ніжку мозку і сягає передньо-оральних відділів моста. Пухлина, деформуючи задню сполучну артерію, зміщує її у медіальному напрямку; прилягає зверху або часто обростає окоруховий нерв. Поширюючись у задньому напрямку, пухлина вдається в передні відділи зливної цистерни, де контактує з задньою мозковою, верхньою мозочковою та верхніми відділами основної артерій. Часто обростає, рідше — стискає дистальні відділи блокового нерва, незначною частиною вдаючись у ВН.

За всіх трьох варіантів поширення пухлини залежно від особливостей взаємовідносин з навколишніми структурами визначають два основні типи росту менингіом.

1. Переважно “дислокуючий” (експансивний), коли пухлина зміщує розташовані на її поверхні судини і нерви (рис. 5,6 кольорової вкладки).

2. “Обгортаючий”, за якого судини та нерви включені у паренхіму пухлини (рис. 7,8 кольорової вкладки).

В кожному з цих варіантів поширення пухлини ступінь стиснення ніжки мозку та моста, а також судин, розташованих у площині ВН, як і III та IV черепних нервів, чітко залежали від форми та розмірів ВН. Так, за вузької та видовженої, так званої “брахіцефалічної форми” ВН, бічна деформація ніжки мозку та моста більш виражена, ніж за широкої та коротшої, так званої “доліхоцефалічної форми” ВН. В той же час за “брахіцефалічної форми” переважала вентральна деформація-дислокація, за “доліхоцефалічної форми” — латеральна.

За наявності у хворого вузької ВН пухлини 1-го варіанта росту були меншими, ніж за широкої ВН. Очевидно, це зумовлене більш ранніми проявами стиснення стовбурових відділів мозку за анатомічно вузької ВН.

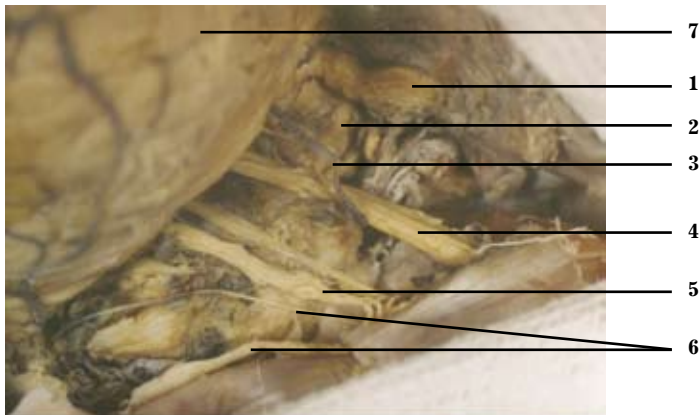


Рис. 6. Поетапне видалення пухлини за її експансивного росту (правобічна менингіома петроклівальної локалізації). Аутопсійне препарування.

А — інтрадуральний доступ.

1 — V нерв; 2 — тканина пухлини; 3 — передня нижня мозочкова артерія; 4 — VII та VIII нерви; 5 — IX, X нерви; 6 — волокна XI нерва; 7 — півкуля мозочка.

Б — частково видалена каудально-латеральна частина пухлини.

1 — V нерв; 2 — верхньо-латеральний сегмент пухлини; 3 — передня нижня мозочкова артерія; 4 — VII та VIII нерви; 5 — IX, X нерви; 6 — XI нерв; 7 — півкуля мозочка; 8 — ложе частково видаленої пухлини

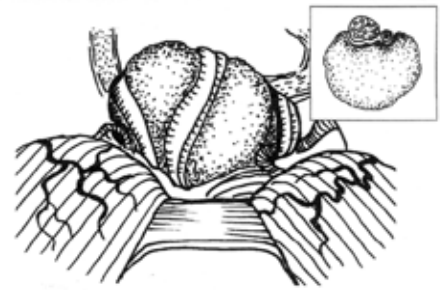


Рис. 5. Експансивний ріст менингіоми. По поверхні пухлини розтягнуті і розплющені нервові й судинні утворення

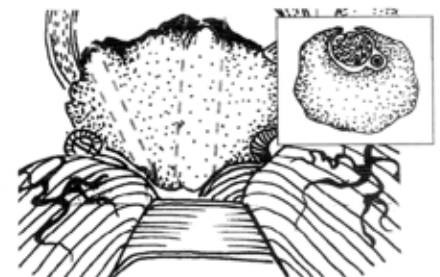
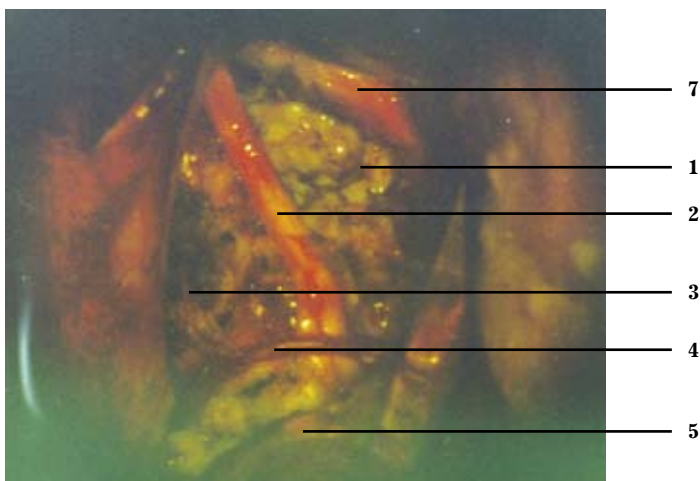


Рис. 7. Ріст менингіоми з “обгортанням” та залученням нервових і судинних утворень в паренхіму пухлини (пунктирною лінією зазначений хід нервів та судин в товщі пухлини)

Рис. 8. Поетапне видалення менингіоми верхньо-середніх відділів скату за “обгортаючого” типу росту (інтраопераційні дані, ліва половина задньої черепної ямки, збільшення $\times 7-15$).

1 — тканина пухлини; 2 — VII та VIII нерви; 3 — IX та X нерви; 4 — передня нижня мозочкова артерія; 5 — гілка задньої нижньої мозочкової артерії; 6 — X та XI нерви; 7 — V нерв

При співставленні анатомо-топографічних інтраопераційних та секційних даних з результатами КТ досліджень встановлена невисока частота кореляції – 67%, за даними МРТ — 94%, що свідчить про доцільність доопераційного проведення МРТ при виявленні новоутворення у петроклівальній суб-супратенторіальній зоні за даними КТ.

На основі аналізу результатів проведених досліджень опрацьовані оптимальні хірургічні технології при цій патології головного мозку.

Висновки. 1. Під час дослідження особливостей поширення петроклівальних менингіом суб-супратенторіальної локалізації виявлені три основних анатомо-топографічних варіанта новоутворень.

2. Ступінь стискання й дислокації стовбура мозку, судин і нервів залежить від особливостей анатомічної будови ВН мозочка.

3. Взаємовідносини пухлини з навколишніми структурами залежать від характеру росту пухлини: “експансивного” чи “обгортаючого”.

Список літератури

1. Вовк Ю.Н. Хирургическая анатомия палатки мозжечка и ее прикладное значение: Автореф. дис. ... канд.мед.наук. — К., 1977. — 21 с.
2. Махмудов У.Б., Мухаметжанов Д.Ж., Добровольский Г.Ф., Копосов А.С. Хирургическая анатомия образований задней черепной ямки при менингиомах петроклівальной области // *Вопр. нейрохирургии.* — 1994. — №2. — С.13–15.
3. Al-Mefty O., Fox J.L., Smith R.R. Petrosal approach for petroclival meningiomas // *Neurosurgery.* — 1988. — V.22. — P.510–516.
4. Eguchi T., Tamaki N., Kurata H. et. al. Combined transpetrosal and fronto-orbito-zygomatic approach to a giant skull based meningioma: A Case Report // *Surg.Neurol.* — 1998. — N50. — P.272–276.
5. Hamilton M.G., Spetzler R.F., Daspit C.P. The combined supra- and infratentorial approach for lesions of the petrous and clival regions // *BNI Quaterly.* — 1993. — V.9, N3. — P.2–29.
6. Hart M.J., Lillehei K.O. Management of posterior fossa meningiomas // *Ann. Otol. Rhinol. Laringol.*

— 1995. — V.104. — P.105–116.

7. Rhoton A.L. Meningiomas of the cerebellopontine angle and foramen magnum // *Neurosurg. Clin. N. Amer.* — 1994. — V.5. — P.349–364.
8. Samii M., Carvalho G.A., Tatagiba M., Matthies C. Surgical management of meningiomas originating in Meckel's cave // *Neurosurgery.* — 1997. — V.41, N4. — P.767–775.
9. Sekhar L.N., Jannetta P.J. Cerebellopontine angle meningiomas: microsurgical excision and follow-up results // *J.Neurosurg.* — 1984. — V.60. — P.500–505.
10. Sekhar L.N., Jannetta P.J., Burkhart L.E., Janosky J.E. Meningiomas involving the clivus: a six-year experience with 41 patients // *Neurosurgery.* — 1990. — V.27. — P.764–781.
11. Voss N.F., Vrionis F.D., Heilman C.B., Robertson J.H. Meningiomas of the cerebellopontine angle // *Surg.Neurol.* — 2000. — V.53. — P.433–447.

Особенности топографии и микрохирургической анатомии петроклівальных менингиом суб-супратенторіальной локалізації

Трош Р.М., Шамаев М.І., Оніщенко П.М., Малишева Т.А., Федірко В.О.

На матеріалі 74 інтраопераційних спостережень і морфологічних досліджень 7 блоків-препаратів мозга вивчені особливості топографії і мікрохірургічної анатомії петроклівальних менингиом суб-супратенторіальної локалізації.

Виділені три анатомо-топографічних варіанта розповсюдження цих новоутворень, особливості їх росту і взаємозв'язки з оточуючими анатомічними структурами.

The peculiarities of topography and microsurgical anatomy of the petroclival meningiomas with sub- supratentorial growth

Trosh R.M., Shamaev M.I., Onishchenko P.M., Malysheva T.A., Fedirko V.O.

The peculiarities of the topography and microsurgical anatomy of the petroclival meningiomas with sub- and supratentorial growth have been investigated on the basis of 74 operations of such tumors and 7 morphological preparations of a brain with such tumor from the nonoperated died patients. Three variants of the tumor location and two type of the tumor growth behavior as to the surrounding structures have been determined.

Комментарій

к статье Троша Р.М., Шамаева М.И., Онищенко П.М., Малышевой Т.А., Федирко В.О. "Особенности топографії та мікрохірургічної анатомії петроклівальних менингіом суб-супратенторіальної локалізації"

Объектом исследования авторы статьи избрали петроклівальную менингиому. Наряду с менингиомой в петроклівальній області может локализоваться шваннома тройничного нерва. В связи с тем, что опухоль указанной локализации вовлекает в процесс сосуды основания мозга и черепные нервы, обуславливает значительное сдавление ствола мозга, хирургическое лечение таких больных является сложной проблемой.

В последнее десятилетие хирурги, занимающиеся лечением больных с петроклівальній опухолью, добились значительных результатов. Этому во многом способствовало внедрение разрабатываемых хирургических доступов и их модификаций. Однако все доступы предусматривают резекцию пирамиды височной кости и рассечение намета мозжечка.

В зарубежной литературе достаточно широко представлены работы, посвященные вопросам анатомии краниобазальных доступов [5–7, 9, 11]. M.Samij, располагающий значительным опытом лечения петроклівальній менингиомы, отмечает, что с приобретением опыта хирургического лечения большое число таких опухолей можно безопасно лечить без значительной экспозиции структур пирамиды височной кости, таким образом, уменьшается риск потери слуха, паралича лицевого нерва, возникновения ликвореи. Для удаления петроклівальній менингиомы M.Samij использует модифицированный доступ, предусматривающий ретросигмовидную краниотомию: после резекции опухоли в задней черепной ямке высверливают кость над внутренним слуховым каналом в супраеатальной области, захватывая заднюю порцию пирамиды, ниже тройничной полости. Эту процедуру можно сочетать с рассечением намета мозжечка, что улучшает обзор средней черепной ямки [11]. Анатомические детали этого доступа описаны E. Seoane, A.Rhoton [11].

Тотальное удаление петроклівальній менингиомы возможно не всегда, это связано с возрастом больного, размерами опухоли, вовлечением в процесс пещеристой пазухи, мягкой оболочки головного мозга, сосудов основания мозга. Нейрохирурги, занимающиеся удалением петроклівальних менингіом, рекомендуют избегать агрессивной хирургической тактики у больных пожилого возраста или при инвазивном росте опухоли [10]. H.Jung и соавторы, анализируя 38 наблюдений остаточной петроклівальній менингиомы после субтотального удаления опухоли, показали, что темпы роста опухоли значительно замедлены в более старшем возрасте (старше 50 лет), поэтому радиотерапия является хорошим альтернативным методом лечения таких больных с признаками прогрессирования заболевания [8].

В отечественной литературе и научной литературе стран СНГ крайне мало работ, посвященных анатомии краниобазальных доступов и микрохирургической анатомии краниобазальных опухолей [1–4]. Тем интереснее и актуальнее представленная работа. На основании изучения особенностей распространения петроклівальній менингиомы авторы выделили три основных анатомо-топографических варианта опухоли и два основных типа ее роста — преимущественно «дислокационный» (экспансивный) и «окутывающий», при котором сосуды и нервы включены в паренхиму опухоли. Авторы изучали особенности топографии и микрохирургической анатомии петроклівальній менингиомы также во время ее удаления (74 наблюдения). На наш взгляд, было бы целесообразно привести результаты анализа собственного клинического материала, разбив его на предложенные группы по анатомо-топографическим признакам и типам роста. Очевидно, это будет предметом следующих публикаций.

Таким образом, представленная работа актуальна и вносит определенный вклад в изучение проблемы хирургического лечения петроклівальній опухоли.

Список литературы

1. Бекашев А.Х., Низкие субфронтальные доступы к основанию черепа: Автореф. дис. ... канд.мед.наук. — М., 2003.
2. Кушель Ю.В. Анатомо-хирургическое обоснование трансмандибулярного ретрофарингеального и трансцервикального ретрофарингеального доступов к основанию черепа : Автореф. дис. ... канд.мед.наук. — М., 1999.
3. Мухаметжанов Д.Ж., Микрохирургия латеральных и заднелатеральных доступов к основанию черепа: Автореф. дис. ... д-ра мед. наук — М., 1998.
4. Щербинин А.В. Топографо-анатомическое обоснование боковых экстрадуральных доступов к клиновидной пазухе и петроклівальній области черепа // Нейрохирургия. — 2003. — №4. — С.27–37.
5. Arriaga M.A. Transtemporal Approaches // Skull base surgery / ed. J.P.Janecka, K.Tiedemann. — Philadelphia; New York: Lippincott — Raven, 1997. — P.221–242.
6. Couldwell W.T., Fukushima T., Giannotta S.L., Weiss M.N. Petroclival meningiomas: Surgical experience in 109 cases // J.Neurosurg. — 1996. — V.84. — P.20–28.
7. Goel A. Infratemporal fossa interdural approach for trigeminal neurinomas // Acta Neurochir. (Wien). — 1995. — V.136. — P.99–102.
8. Jung H., Yoo H., Paek S.H., Choi K.S. Long-term Outcome and Growth Rate of Subtotally Resected Petroclival Meningiomas: Experience with 38 cases // Neurosurgery. — 2000. — V.46. — P.567–575.
9. Kawase T., Shiebara R., Toya S. Middle fossa transtemporal-transtentorial approaches for petroclival meningiomas. Selective pyramid resection and radicality // Acta Neurochir. (Wien).-1994. — V.129. — P.113–120.
10. Sekhar L.H., Wright D.C., Richardson R., Monacci W. Petroclival and foramen magnum meningiomas: surgical approaches and pitfalls // J.Neurooncol. — 1996. — V.29. — P.249–259.
11. Seoane E., Rhoton A. Suprameatal Extension of the Retrosigmoidal Approach: Microsurgical Anatomy // Neurosurgery. — 1999. — V.44. — P.553–560.

Доктор мед. наук Л.Н.Вербова
клиника детской нейрохирургии
Института нейрохирургии им.акад.А.П.Ромоданова АМН Украины