

УДК 616.831.53-006.484-053.37/5-089.48

Глиомы пластинки четверохолмия головного мозга у детей**Орлов Ю.А., Вербова Л.Н., Шаверский А.В., Мота М.**

Институт нейрохирургии им. акад. А.П. Ромоданова АМН Украины, г.Киев, Украина

Выделена группа больных, состоявшая из 8 детей с дорзально расположенными опухолями в области среднего мозга, диагностированных с помощью МРТ. У всех больных отмечено повышение внутричерепного давления, обусловленное окклюзией ликворных путей на уровне водопровода мозга. Не обнаружено симптомов, свидетельствующих о поражении стволовых отделов головного мозга. Всем больным произведены ликворошунтирующие операции. Хирургическое давление опухоли или химиотерапию не проводили.

Глиомы пластинки четверохолмия не имеют специфических клинических проявлений, характеризуются гипертензионно-гидроцефальным синдромом. Хирургическое лечение больных ограничивается проведением ликворошунтирующих операций. Указанные новообразования отличаются крайне медленным ростом и больные длительное время могут оставаться под наблюдением.

Ключевые слова: опухоли пластинки четверохолмия головного мозга, гидроцефалия, астроцитомы, ликворошунтирующие операции.

Введение. Опухоли ствола мозга, по данным различных авторов [2], составляют 10–20% всех опухолей головного мозга у детей. Они представляют собой разнородную группу новообразований. Различная гистоструктура опухолей и их локализация определяют особенности клинической картины заболевания и его прогноза [1,2,3,10,15,18], а также различные подходы к лечению [5,6,7,21]. Ряд авторов [18] склонны считать, что опухоли ствола не подлежат тотальному удалению, а биопсия или частичное их удаление сопровождается большим риском для жизни.

В последнее десятилетие выделена подгруппа опухолей среднего мозга с доброкачественным течением и трудно диагностируемая при компьютерной томографии (КТ) [8,14,22].

В настоящем сообщении представлен анализ 8 наблюдений больных с опухолями пластинки четверохолмия, которые лечились в Институте нейрохирургии АМН Украины на протяжении последних 10 лет.

Материалы и методы. Дети с опухолями пластинки четверохолмия находились на лечении в Институте в период 1990–2000 гг., девочек было 6, мальчиков — 2. На момент обследования дети были в возрасте от 1 года 4 мес до 14 лет (средний возраст — 10 лет).

Шестерым больным выполнили КТ и магнитно-резонансную томографию (МРТ) головного мозга, двум больным — только КТ головного мозга. В исследованную группу новообразований включили только те опухоли, которые располагались в проекции пластинки четверохолмия и не распространялись на зрительный бугор и покрышку среднего мозга. Гистологическую верификацию опухоли про-

изводили у 1 больного (посмертно).

Результаты и их обсуждение. Все больные поступили в клинику с признаками гипертензионно-гидроцефального синдрома (табл.1).

Таблица 1. Клинические симптомы заболевания у детей с глиомами пластинки четверохолмия

Симптом	Количество больных	Процент больных
Головная боль	8	100
Рвота	8	100
Судороги	2	25
Отек дисков зрительных нервов	8	100
Интенционный тремор	4	50
Диплопия	4	50
Шаткость походки	2	25
Нарушение памяти	2	25
Парез взора вверх	1	12,5
Недержание мочи	2	25

Длительность заболевания до поступления в клинику составила от 2 мес до 1,5 года, в среднем — 8 мес (табл.2).

У всех больных обнаружили отек дисков зрительных нервов разной степени выраженности — от начальной степени (3 пациентов) до выраженной (5). У половины больных наблюдали диплопию и тремор конечностей. У 1 больного в клинической картине заболевания был синдром Парино, который полностью регрессировал после ликворошунтирующей операции. Пациенты школьного возраста как в физическом, так и в умственном развитии соответствовали своим сверстникам и посещали обычную общеобразовательную школу.

Таблица 2. Общая характеристика наблюдений

Наблюдение №	Пол	Возраст больных	Длительность заболевания, мес	Катамнез	Размер опухоли на МРТ, КТ, см	Рост опухоли
1	Женский	1 год 4 мес	6	2 года	1,8	+
2	Женский	11 лет	2	Умерла	Произведена КТ	–
3	Мужской	11 лет	12	2,5 года	1,4	–
4	Женский	14 лет	6	2,5 года	2,0	–
5	Мужской	12 лет	1	2 года	2,0	+
6	Женский	8 лет	12	4 года	1,3	–
7	Женский	12 лет	18	2 года	1,5	–
8	Женский	2 года 9 мес	6	7 лет	1,3	–

На КТ-граммах определяли признаки окклюзионной гидроцефалии (рис.1). У одного больного обнаружили слегка повышенную плотность новообразования в области пластинки четверохолмия, которое не накапливало контраст. Петрификат в области пластинки четверохолмия был у 1 больного. У других больных на КТ-граммах признаков опухоли не выявили.

На МРТ-граммах у всех пациентов диагностировали новообразование в области пластинки четверохолмия, которое вызывало ее утолщение и деформацию с признаками окклюзии водопровода мозга (рис.2). Структура покрывки среднего мозга не изменена. На T1- взвешенных изображениях визуализировалось новообразование изоденсивное мозгу, а на T2-взвешенных изображениях — гиперденсивное. Диаметр новообразования составлял от 1,3 до 2,0 см, в среднем — 1,5 см.

Всем больным выполнили ликворосунти-

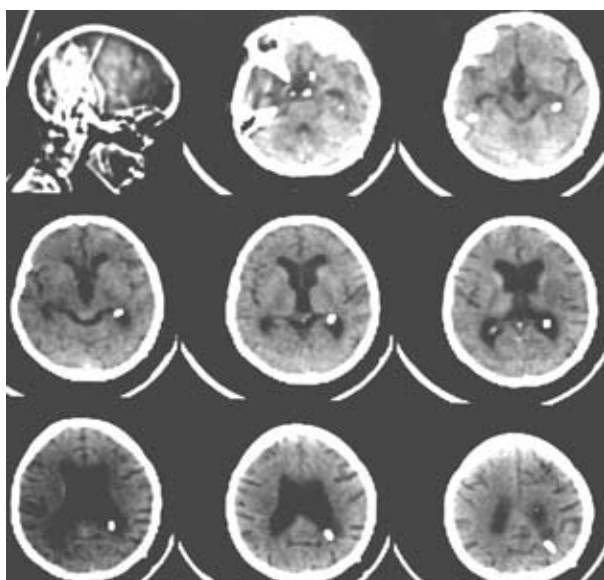


Рис.1. АКТ-грамма. Гидроцефалия с окклюзией на уровне водопровода (состояние после ликворосунтирующей операции)

рующую операцию — вентрикулоперитонеостомию. После операции состояние больных значительно улучшилось: регрессировала общемозговая и очаговая неврологическая симптоматика. Школьники продолжили обучение в школе по обычной программе.

Спустя 2 мес после ликворосунтирующей операции поступила больная в возрасте 11 лет в состоянии декомпенсации, с признаками дисфункции ликворосунтирующей системы. В клинической картине заболевания преобладали симптомы, свидетельствовавшие о заинтересованности стволовых отделов мозга. Вскоре после поступления в стационар уровень сознания нарушился до комы, появились судороги и через короткое время наступила смерть (наблюдение №2). Патоморфологическое исследование выявило плотную, белесоватого цвета опухоль, без четких границ в области передних отделов пластинки четверохолмия. Гистологический диагноз: астроцитомы с преобладанием фибриллярного компонента.

Двум больным после ликворосунтирующих операций были проведены курсы лучевой терапии, при контрольной МРТ обнаружили

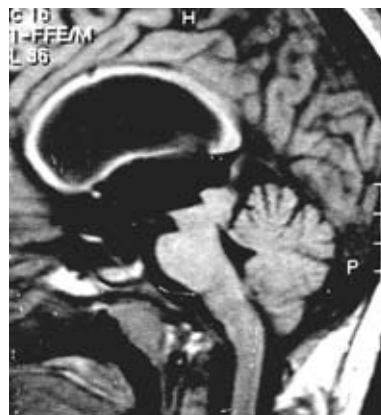


Рис.2. МРТ-грамма. Опухоль в области пластинки четверохолмия

некоторое уменьшение размеров опухоли.

У 1 пациента спустя год после ликворошунтирующей операции отмечали увеличение размеров опухоли на МРТ-граммах при отсутствии каких-либо жалоб (наблюдение №1).

Катамнез прослежен в период от 2 до 7 лет в среднем в течение 3 лет. Все больные в указанные сроки чувствовали себя удовлетворительно, умственно и физически развивались соответственно возрасту. У 5 больных при ежегодном МРТ-контроле увеличения размеров опухоли не отмечали.

Результаты и их обсуждение. Группа опухолей области пластинки четверохолмия отличается от новообразований других локализаций по своей клинике и тактике лечения. Наличие небольшого по своим размерам новообразования в области пластинки четверохолмия приводит к окклюзии водопровода мозга и гидроцефалии [11,16]. Многие авторы [17] отмечают значительные трудности в ранней диагностике указанных новообразований в связи с наличием выраженного гипертензионно-гидроцефального синдрома и отсутствием признаков поражения ствола мозга.

Одним из первых о глиомах среднего мозга сообщили Vandertop W. и соавторы [22], которые отметили доброкачественный характер опухоли и длительный катамнез у больных с указанными новообразованиями по сравнению с другими поражениями ствола мозга. Авторы предлагают хирургически уменьшать объем этих опухолей. У всех оперированных пациентов были обнаружены низкоградуированные астроцитомы, средняя длительность катамнеза — 2,5 года. В течение послеоперационного периода 6 из 12 больных прошли курс лучевой терапии. Авторы считают, что первично лечение должно быть направлено на устранение гипертензионно-гидроцефального синдрома.

Steinbok P., Boyd C. [20] доложили о 4 больных с окклюзионной гидроцефалией на уровне водопровода мозга (по данным КТ мозга). Однако произведенная МРТ головного мозга выявила у всех больных опухоль глиального происхождения в области пластинки четверохолмия. Это позволило авторам сделать вывод о том, что МРТ является важным методом исследования больных со стенозом водопровода мозга. К этому же выводу пришли Raffel C. и соавторы [17], которые описали 8 больных с окклюзией на уровне водопровода мозга и отсутствием признаков объемного образования на КТ-граммах головного мозга, но МРТ-исследование позволило их обнаружить.

Позже Charman P. и соавторы [4] наблюдали 8 пациентов с “молчаливыми” опухолями пластинки четверохолмия. У больных были

признаки окклюзии ликворных путей на уровне водопровода мозга без симптомов поражения ствола головного мозга. Пятеро больных были оперированы и у них выделены низкоградуированные астроцитомы. У троих больных после шунтирования признаки дальнейшего роста опухоли отсутствовали.

May P. и соавторы [14] сообщили о 6 больных с опухолями в области крыши среднего мозга. Больным производили ликворошунтирующие операции, катамнез — более 36 мес.

Squires L. и соавторы [19] доложили о 12 больных с поражением среднего мозга, у 3 из них клинически и инструментально диагностировано прогрессирование заболевания. Двое больных получили лучевую и химиотерапию. Тактика лечения, которую защищают эти авторы — хирургическое уменьшение объема опухоли с последующей химиотерапией или лучевой терапией.

Laragas C. и соавторы [13] сообщили о 12 оперированных больных с глиомами пластинки четверохолмия (смертность составила 10%), 50% больных получили инвалидность, связанную с проведенной операцией. Авторы склоняются к консервативной тактике лечения больных с указанной патологией.

Kihlstrom L. и соавторы [12] произвели стереотаксическую биопсию и радиохирургическое лечение 7 больным, у 6 из них в дальнейшем признаки продолженного роста опухоли отсутствовали.

Hamilton M. и соавторы [9] наблюдали 16 больных с поражением среднего мозга и использовали лучевую или химиотерапию у всех пациентов. Частично опухоль удалили у 7 больных. По мнению авторов, длительность выживания не зависит от проведения лучевой терапии.

Grant G. и соавторы [8] провели ретроспективный анализ историй болезни 11 детей с опухолями пластинки четверохолмия и 10-летним катамнезом. Все пациенты имели гипертензионно-гидроцефальный синдром и отсутствие признаков поражения ствола мозга. МРТ головного мозга выявляла образования до 2 см в диаметре, располагавшиеся в пластинке четверохолмия. Больным производили только ликворошунтирующие операции. Трое из 11 пациентов имели медленное, бессимптомное увеличение опухоли. Авторы пришли к выводу, что лечение больных должно быть направлено на восстановление ликворообращения и наблюдение за больными с использованием МРТ.

Таким образом, наши данные совпадают с мнением большинства авторов о том, что больные с опухолями пластинки четверохолмия нуждаются в выделении в отдельную подгруппу. Остается спорным вопрос о тактике лечения

этих больных. Одни авторы предлагают производить частичное удаление опухоли, другие — являются сторонниками консервативного лечения и динамического наблюдения за больными, третьи настаивают на проведении ликворощунтирующих операций, наблюдении за больными и при дальнейшем росте опухоли — применении лучевой терапии.

Выводы. 1. Выделение больных с опухолями области пластинки четверохолмия в отдельную подгруппу опухолей стволовых структур обосновано, что помогает выработать более рациональную лечебную тактику и точнее оценить прогноз.

2. Данные новообразования трудно обнаружить с помощью КТ. МРТ является исследованием выбора и позволяет определить характер роста образования и его размеры.

3. В клинической картине преобладает гипертензионно-гидроцефальный синдром и практически отсутствует симптоматика поражения ствола мозга.

4. Больным с признаками стеноза водопровода мозга необходимо производить МРТ для уточнения его характера.

5. У большинства больных с опухолями пластинки четверохолмия наблюдается доброкачественное течение заболевания и длительный катамнез после устранения окклюзии ликворных путей.

Список литературы

- Albright A.L. Midline intra-axial tumors / Management of Childhood Brain Tumor // by Dentsch M. (ed). — Boston: Kluwer Academic Publishers, 1990. — P.401—409.
- Artigas J., Ferszt R., Brock M., Kazner E., Cervos-Navarro J. The relevance of pathological diagnosis for therapy and outcome brain stem gliomas // Acta Neurochir. Suppl. — 1988. — V. 42. — P. 168–169.
- Bruno L., Schut L. Survey of pediatric brain tumor / Pediatric Neurosurgery. Surgery of the Developing Nervous System // by American Association of Neurological Surgeons (eds). — New York: Grune & Stratton, 1982. — P. 361–365.
- Chapman P.H. Indolent gliomas of the midbrain tectum / Concepts in Pediatric Neurosurgery // by Marlin A.E. (ed). — Basel, Karger, 1989. — V. 10. — P.97–107.
- Epstein F., McCleary E.L. Intrinsic brain-stem tumors of childhood: Surgical indications // J. Neurosurg. — 1986. — V. 64. — P. 11–15.
- Epstein F. Intrinsic brain stem tumors of childhood / Progress in Experimental Tumor Research // by Homburger F. (ed).— Basel, Karger. 1987. — P.160–169.
- Golden G.S., Ghatak N.R., Hirano A. et al. Malignant gliomas of the brain-stem. Aclinicopathological analysis of 13 cases // J. Neurol. Neurosurg. Psychiatry. — 1972. — V.35. — P. 732–738.
- Grant G.A., Avellino A.M., Loeser J.D. Management of Intrinsic Gliomas of the Tectal Plate in Children // Pediatr. Neurosurg. — 1999. — V. 31.— P.170–176.
- Hamilton M.G., Laurysen C., Hagen N. Focal mid-brain glioma: Long term survival in a cohort of 16 patients and the implications for management // Can. J. Neurol. Sci. — 1996. — V.23. — P. 204–207.
- Hoffman H.J., Becker L., Craven M.A. A clinically and pathologically distinct group of benign brain stem gliomas // Neurosurgery. — 1980. — V. 7. — P. 243–248.
- Kernohan J.W., Sayre G.S. Tumor of the Central Nervous System // Atlas of Tumor Pathology, Section X, Fascicle 35. — Washington DC: Armed Forces Institute of Pathology, 1952. — P.19–42.
- Kihlstrom L., Lindquist C., Lindquist M., Karisson B. Stereotaxic radiosurgery for tectal low-grade gliomas // Acta Neurochir. [Wien]. — 1994. — V.64. — P. 55–57.
- Lapras C.I., Bognar L., Turjman F. et al. Tectal plate gliomas. I. Microsurgery of the tectal plate gliomas // Acta Neurochir. [Wien]. — 1994. — V.126. — P.76–83.
- May P.L., Blaser S.I., Hoffman H.J. et al. Benign intrinsic tectal “tumor” in children // J. Neurosurg. — 1991. — V.74. — P. 867–871.
- Nishio S., Fukui M., Tateishi J. Brain stem gliomas: A clinicopathological analysis of 23 histologically proven cases // J. Neurooncol. — 1988. — V.6. — P.245–250.
- Petit-Dutaillis D., Thiebaut F., Berder H. et al. A propos de stenoses de l’aqueduc de Sylvius d’origine non tumorale de l’adolescent et l’adulte // Rev. Neurol. — 1950. — V.82. — P. 417–421.
- Raffel C., Hudgins R., Edwards M.S.B. Symptomatic hydrocephalus: initial findings in brainstem gliomas not detected on computer tomography scans // Pediatrics. — 1988. — V.82. — P. 733–737.
- Reigel D.H. Brain-stem tumours during childhood / Pediatric Neurosurgery. Surgery of the Developing Nervous System // Section of the American Association of Neurosurgery. — New York: Grune & Stratton, 1988. — P. 409–417.
- Squires L.A., Allen J.C., Abbott R., Epstein F.J. Focal tectal tumor: Management and prognosis // Neurology. — 1994. — V.44. — P.953–956.
- Steinbok P., Boyd C.M. Periaqueductal tumor as a cause of late-onset aqueductal stenosis // Childs Nerv. Syst. — 1987. — V.3. — P.170–174.
- Stroink A.R., Hoffman H.J., Hendrick E.B., Humphreys R.P. Diagnosis and management of pediatric brainstem gliomas // J. Neurosurg. — 1986. — V.65. — P. 745–750.
- Vandertop W.P., Hoffman H.J., Drake J.M., et al. Focal Midbrain Tumors // Children Neurosurgery. — 1992. — V.31, №2. — P.186–194.

Гліоми пластини чотиригорбикового тіла у дітей

Орлов Ю.О., Вербова Л.М., Шаверський А.В., Мота М.

За допомогою МРТ було виділено групу хворих, що складалась із 8 дітей з дорзально розташованими пухлинами в ділянці середнього мозку. У кожного хворого було знайдено підвищений внутрішньочерепний тиск як результат гідроцефалії внаслідок оклюзії лікворних шляхів на рівні водогону мозку. Жоден хворий не мав симптомів, які б вказували на враження стовбурових відділів мозку. Всім хворим було проведено лікворошунтуючі операції. Нікому не проводилося хірургічне видалення пухлини або хіміотерапія.

Внутрішні враження пластини чотиригорбикового тіла у дітей мають дуже мало клінічних проявів, і початкове лікування цих хворих складається з лікворошунтуючої операції. Ці новоутворення можуть дуже повільно прогресувати, а хворі можуть довгий час залишатися під наглядом нейрохірурга без видалення пухлини.

Gliomas of the tectal plate in children

Orlov Y.A., Verbova L.N., Shaversky A.V., Motah Mathieu

A specific group of dorsal midbrain tumors was identified in 8 children by magnetic resonance imaging (MRT). Each patient presented with raised intracranial pressure as a result of hydrocephalus due to obstruction of the sylvian aqueduct. No patient had brain stem signs referable to the tectal tumor initially or subsequently.

All eight children underwent cerebrospinal fluid diversionary procedures. No patient underwent surgical resection or chemotherapy. Although intrinsic tectal lesions in children are clinically indolent and the initial management consists of CSF diversion, these lesions may eventually progress and still warrant long-term follow-up with serial MR-imaging.

Коментарій

к статье Орлова Ю.А., Вербовой Л.Н., Шаверского А.В., Моты М. "Глиомы пластинки четверохолмия у детей"

Среди опухолей ствола изолированное поражение пластинки четверохолмия встречается довольно редко. Клинические проявления в таких случаях обычно ограничиваются признаками гипертензионно-гидроцефального синдрома. Диагноз устанавливают лишь при МРТ-исследовании.

Топографо-анатомические особенности этих новообразований ограничивают возможность непосредственного удаления опухоли, хотя имеются отдельные работы, в которых приводятся данные о частичном успешном удалении этих опухолей с последующей химио- или лучевой терапией.

Авторы приводят 8 наблюдений больных с опухолями пластинки четверохолмия, диагноз которым был установлен с помощью МРТ. Обосновывается выделение этих опухолей в отдельную подгруппу новообразований стволовых структур. Проведенный анализ литературных данных показал, что вопрос о тактике лечения этих больных остаётся спорным. Главным является вопрос о целесообразности непосредственного удаления опухоли. Авторы склоняются к проведению лишь ликворошунтирующих операций с последующим динамическим наблюдением за больными с возможным применением в дальнейшем лучевой терапии.

Настоящее сообщение, несомненно, имеет значение для ранней диагностики опухолей пластинки четверохолмия и выбора наиболее рациональной лечебной тактики.

Профессор Р.М. Трош
заведующий отделением субтенториальных опухолей клиники нейроонкологии
Института нейрохирургии им.акад.А.П.Ромоданова АМН Украины