

УДК 616.831.321:616.12-008.331.1:616.851]-089

Компьютерно-стереотаксическое лечение экстрапирамидного гиперкинеза

Сипитый В.И., Кутовой И.А., Петренко А.Ю., Генкин А.В.

Харьковский государственный медицинский университет, г. Харьков, Украина
Институт проблем криобиологии и криомедицины НАН Украины, г. Харьков, Украина

Работа посвящена вопросам диагностики и оперативного лечения различных видов экстрапирамидного гиперкинеза (ЭГ). Проанализированы ближайшие и отдаленные результаты лечения 38 больных с ЭГ с использованием различных стереотаксических операций. Полученные данные свидетельствуют о высокой эффективности компьютерно-стереотаксической нейротрансплантации КЭНТ в сочетании с паллидостимуляцией. Определены показания к проведению комбинированного лечения больных с ЭГ в зависимости от формы дискинезии. Метод характеризуется высокой точностью стереотаксических расчетов, малой инвазией вмешательства, отсутствием негативных последствий для больного. Метод нуждается в последующем изучении и совершенствовании.

Ключевые слова: *стереотаксическая нейрохирургия, экстрапирамидные гиперкинезы, КТ-стереотаксические расчеты, электросубкортикаграфия, нейротрансплантация, паллидостимуляция, криоконсервированные эмбриональные нервные клетки.*

Вступление. Несмотря на достигнутые значительные успехи в лечении экстрапирамидных гиперкинезов (ЭГ), до настоящего времени разработка новых методов хирургического их лечения остается актуальной проблемой современной нейрохирургии.

Известной является причина формирования экстрапирамидного синдрома. Это, прежде всего, дегенеративные изменения подкорковых узлов различного генеза. Патология является прогрессирующей, практически не поддается консервативной терапии и постепенно приводит больного к полной инвалидизации.

Прогресс, достигнутый в последнее время в понимании сложных механизмов функционирования базальных ганглиев, их роли в регуляции двигательных функций и развитии двигательных нарушений, во многом связан с изучением их нейротрансмиттерной организации. В настоящее время установлено, что функциональная активность стриатума, считающегося основным интеграционным центром базальных ганглиев, определяется сложным взаимодействием различных нейротрансмиттерных систем [1, 4, 9, 11, 14, 19].

Среди хирургических методов лечения ЭГ в настоящее время наиболее эффективным считается стереотаксический метод. Этот метод позволяет точно направлять инструмент в выбранную внутримозговую точку на основании трехмерной системы координат, впервые он был применен в клинике Е.А. Spiegel и Н.Т. Wycis [20] для лечения больных паркинсонизмом, торсионной дистонией и атетозом. Первые стереотаксические паллидотомии и анзотомии при ЭГ дали столь поразительный эффект, что с 1946 по 1965

г. этот метод стал одним из наиболее популярных в лечении этой категории больных.

Однако, анализируя литературные данные можно отметить общепризнанную тенденцию к уменьшению количества деструктивных методов операций, поскольку они приводят к необратимым изменениям в подкорковых структурах головного мозга, а, следовательно, к нарушению их функциональной деятельности. В последние годы получило развитие направление функциональной нейрохирургии с применением стимулирующих неструктивных методик. Это, прежде всего, электростимуляционные методы операций и нейротрансплантация фетальных тканей. Они позволяют избежать множества осложнений во время и после деструкции, а также придать лечению максимально патогенетический характер [2, 12, 13, 15, 17, 18].

Наряду с этим недостаточно разработаны методы компьютерно-стереотаксической нейротрансплантации, которая является малоинвазивной и не требует применения контрастирования желудочковой системы и других инвазивных исследований. Не изучены вопросы, касающиеся применения интраоперационного мониторинга с использованием компьютерных программ, электрофизиологических исследований, направленных на осуществление контроля локализации операционных инструментов в области подкорковых структур и сохранение двигательного анализатора (внутренней капсулы) и других анатомических структур головного мозга.

С внедрением в клинику рентгеновской пошаговой и спиральной компьютерной томогра-

фии (КТ) появилась возможность использовать в стереотаксических расчетах данные КТ. Сообщения о применении КТ для проведения стереотаксических расчетов появились в середине 70-х годов. При этом доказано отсутствие значимой погрешности в расчетах при использовании одних лишь аксиальных срезов в сравнении с вентрикулограммами [3, 10, 23].

Все вышеизложенное указывает на актуальность разработки малоинвазивного метода нейротрансплантации и электростимуляции для лечения ЭГ.

Материалы и методы. Настоящая работа основана на изучении результатов хирургического лечения 38 больных, проходивших лечение в нейрохирургической клинике Харьковского государственного медицинского университета на базе Харьковской областной клинической больницы за период с 1993 по 2004 г. по поводу ЭГ.

В группу пациентов с ЭГ входили пациенты с генерализованной и локальной формами торсионной мышечной дистонии, хореическими гиперкинезами на фоне последствий ЧМТ и ОНМК.

Провели 43 оперативных вмешательства 16 мужчинам и 22 женщинам в возрасте от 21 года до 75 лет (в среднем 45,6 года).

Результаты наших наблюдений подтверждают данные отечественных и зарубежных авторов [4, 11] о том, что ЭГ значительно чаще встречаются в возрасте 25–60 лет (средний

возраст около 40 лет). Указанные соотношения иллюстрирует табл. 1.

По формам экстрапирамидных нарушений больных распределили следующим образом: торсионная мышечная дистония — у 15 (39,5%) пациентов, хореические гиперкинезы — у 23 (60,5%) (рис. 1).

По этиологическому признаку все экстрапирамидные дискинезии разделяли на первичные (идиопатические) и вторичные (симптоматические).

В исследуемой группе больных соотношение было следующим: первичные формы гиперкинезов — 13 (34%) и вторичные — 25 (66%) (рис 2).

Хореические гиперкинезы по этиологии разделялись следующим образом: первичные — 4 (17%) и вторичные — 19 (83%).

При этом к первичным хореическим гиперкинезам относилась в основном доброкачественная наследственная хорей. Это заболевание передается по аутосомно-доминантному типу, проявляется, как правило, генерализованным хореическим гиперкинезом, постуральным тремором, пирамидными знаками. Для установления диагноза важным фактором являлось наличие отягощенного семейного анамнеза, непрогрессирующее течение болезни, отсутствие интеллектуальных нарушений.

Диагностика первичных хореических гиперкинезов представляет большие трудности ввиду их наследственного характера и необходимостью

Таблица 1. Распределение больных с ЭГ по полу и возрасту

Пол	Возраст, годы						Итого	
	От 20 до 30 лет	От 31 года до 40 лет	От 41 года до 50 лет	От 51 года до 60 лет	От 61 года до 70 лет	От 71 года до 80 лет	абс.	%
Мужчины	3	3	3	5	1	1	16	42,1
Женщины	5	3	4	5	5		22	57,9
Всего	8	6	7	10	6	1	38	100

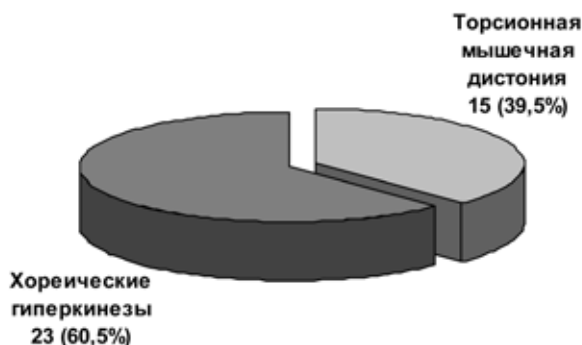


Рис. 1. Распределение ЭГ по форме

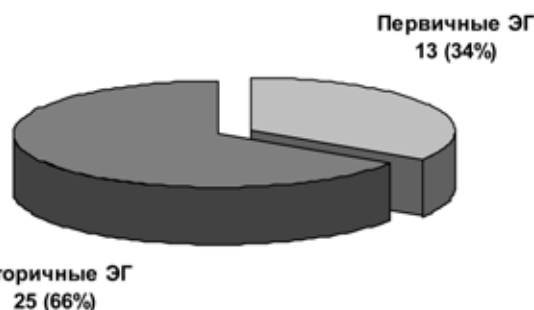


Рис. 2. Распределение ЭГ по этиологическому признаку

проводить тщательный клинико-генеалогический анализ и соматогенетическое обследование.

Генетическое обследование проводили совместно с врачами-генетиками на базе Харьковского специализированного центра клинической генетики и пренатальной диагностики (директор центра чл.-кор. АМНУ, проф. Е.Я. Гречанина). На основании тщательного сбора анамнеза и проведения клинико-генеалогического анализа подтверждали наследственный характер заболевания и прогнозирование дальнейшего наследования данных нарушений.

К вторичным хореическим гиперкинезам относили дискинетические расстройства, возникшие на фоне дисциркуляторной энцефалопатии у 15 (79%) больных, последствий тяжелых черепно-мозговых травм — у 4 (21%).

В свою очередь больных с торсионной мышечной дистонией так же разделяли по этиологическому признаку и по форме заболевания.

По этиологии торсионную дистонию подразделяли на первичную и вторичную клинические формы.

У 9 (60%) больных отмечали первичную форму заболевания, у 6 (40%) — вторичную.

В зависимости от формы дистонических феноменов, наличия преходящих дистонических спазмов и распространенности процесса выделяли фокальную и генерализованную формы заболевания.

С фокальной формой дистонии, преимущественно в виде спастической кривошеи, обследовали и пролечили 10 (67%) пациентов, с генерализованной — 5 (33%).

Всем больным проводили комплексное обследование, которое включало лабораторные функциональные и специальные методы диагностики. Клинические и биохимические анализы, иммунологическое исследование, соматическое обследование выполнили всем пациентам. Осуществляли до- и послеоперационную видеосъемку пациентов.

Отдельно проводили исследование когнитивных функций и эмоционально-личностных (поведенческих) расстройств. Это связано с тем, что подкорковые структуры участвуют в регуляции не только двигательных, но и психических функций, и при их поражении часто возникают психические расстройства. Характеризуя степень когнитивных нарушений условно выделяли дементный, подкорково-лобный и брадифренический синдромы в соответствии с общепризнанной классификацией [11]. С брадифренией наблюдали 16 (42%) пациентов, с подкорково-лобным синдромом — 13 (34%), с дементным — 9 (24%).

Отмечали незначительное преобладание больных с брадифренией, которая чаще всего проявлялась в виде замедления психических процессов, снижении инициативы, умственной работоспособности, скорости реакций, замедленности речи, снижения памяти. При этом интеллектуальные способности были сохранены (рис. 3).

В эмоционально-личностных расстройствах депрессию отмечали у 23 (60,5%) больных, апатию — у 11 (29%), агрессивность — у 4 (10,5%) (рис. 4).

Таким образом, при патологии базальных ганглиев, тесно связанных с корковыми и лимбическими структурами, помимо двигательных нарушений, возникает сложный комплекс когнитивных, эмоционально-личностных, а иногда и психотических расстройств, которые оказывают существенное влияние на жизнедеятельность больного. Своевременная диагностика психических расстройств имеет важное значение для оценки трудоспособности больного, прогноза заболевания, планирования лечебных и реабилитационных программ.

С целью нейротрансплантации применяли препараты криоконсервированной эмбриональной нервной ткани (КЭНТ) человека, приготовленные в НИИ проблем криобиологии и криоме-

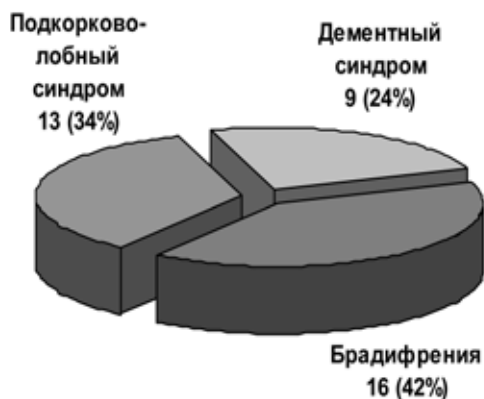


Рис. 3. Показатели когнитивных нарушений у больных с ЭГ

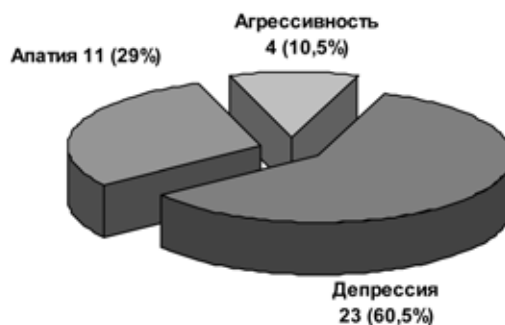


Рис. 4. Показатели эмоционально-личностных расстройств у больных с ЭГ

дицины НАН Украины (директор — академик НАН Украины В.И. Грищенко). На метод лечения больных с ЭГ с помощью нейротрансплантации КЭНТ получен Патент Украины [7].

Оперативное лечение больных с ЭГ осуществляли в условиях специально оборудованной КТ-операционной под контролем пошагового компьютерного томографа СТ-MAX General Electric и спирального томографа SOMATOM (Siemens).

Интраоперационные расчеты проводили по данным рентгеновской КТ, при помощи методики, разработанной совместно с сотрудниками Харьковского Национального университета радиозлектроники. На метод интраоперационных стереотаксических расчетов получен Патент Украины [5].

Изобретен новый стереотаксический аппарат с электрическим приводом, интегрированный с ЭВМ, оснащенный независимой системой датчиков положения инструмента. На аппарат получены патенты Украины [6, 8].

С целью проведения криодеструкции применяли автономный криозонд АСК-8, работающий на жидком азоте. Криоприбор позволяет достичь температуры на рабочем конце до -180°C и вызвать зону деструкции мозговой ткани диаметром до 15 мм за 90 с.

В зависимости от преобладания экстрапирамидных нарушений применяли различные виды стереотаксических вмешательств.

Результаты и их обсуждение. Из 43 проведенных операций произведено 8 (19%) деструктивных и 35 (81%) недеструктивных вмешательств. К деструктивным относили 5 (12%) стереотаксических криоталамотомий и 3 (7%) операции сочетали криоталамотомию с нейротрансплантацией КЭНТ в зону деструкции. Из 35 недеструктивных проведено 28 (65%) изолированных нейротрансплантаций КЭНТ и 7 (16%) операций, сочетающих нейротрансплантацию КЭНТ с имплантацией краткосрочных электродов для гомолатеральной электростимуляции бледного шара.

Выбор методики проведения стереотаксической операции проводили в зависимости от формы и выраженности гиперкинеза. Так, в соответствии с современными представлениями о патогенезе экстрапирамидных нарушений воздействовали на определенную подкорковую структуру. Одно- и двустороннюю криодеструкцию — 8 (19%) — таламической области (вентролатерального ядра) выполняли больным с локальной формой торсионной мышечной дистонии. В случае преобладания дистонических расстройств проводили нейротрансплантацию КЭНТ в область головки хвостатого ядра — 9 (21%), а при превалировании хорейческих

гиперкинетических расстройств — в область передних отделов скорлупы — 19 (44%). При осуществлении комбинированных операций — 7 (16%) — сочетали имплантацию хронического электрода для воздействия на медиальный членик бледного шара с одномоментной гомолатеральной нейротрансплантацией КЭНТ в стриатум (головку хвостатого ядра либо скорлупу).

Надо отметить, что всем больным до операции проводили курсы неоднократной консервативной терапии, которая приносила временное улучшение у 26 (68%) больных и была неэффективна у 12 (32%).

Из 38 больных с ЭГ 34 (89,5%) оперировали методом КТ-стереотаксической нейротрансплантации КЭНТ и 4 (10,5%) — методом криодеструкции.

Анализ результатов лечения показал, что в ближайшем послеоперационном периоде наступило улучшение у 94% больных, а в отдаленном периоде — у 82%, что указывает на высокую эффективность метода КТ-стереотаксической нейротрансплантации КЭНТ и легкую переносимость ее больными.

Стереотаксические расчеты проводили по аксиальным компьютерным томограммам с применением оригинальной методики и обязательным использованием стереотаксического атласа G.Shaltenbrant, V.Waren [21], цифрового атласа Вашингтонского университета [22] и Whole Brain Atlas [16]. Во время проведения операции для точности стереотаксических расчетов и исключения осложнений важным было соблюдение ряда требований. Прежде всего, это строгая параллельность компьютерных сканов орбито-меатальной плоскости, возможность контакта с больным, обеспечение адекватного функционального мониторинга (рис. 5, 6).

Во время операций в качестве функционального контроля проводили интраоперационное параллельное электроэнцефалографическое и электросубкортикографическое мониторирование. Электросубкортикографию выполняли через погружной платино-иридиевый электрод с области хвостатого ядра, скорлупы, медиального членика бледного шара, вентролатерального ядра таламуса. На электроэнцефалографическом комплексе DX NT 32 проводили визуальную оценку, а также спектральный анализ.

Интраоперационно до проведения электростимуляции с области хвостатого ядра, скорлупы, бледного шара субкортикографически регистрировалась преимущественно низкоамплитудная медленная и высокочастотная β -активность (рис.7).

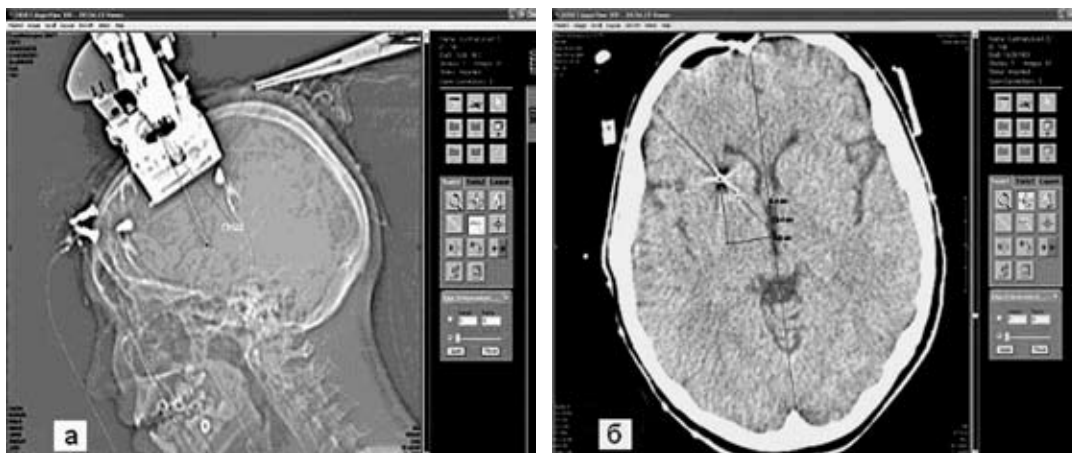

Рис. 5. Варианты промежуточных КТ-стереотаксических расчетов: а — определение угла коррекции на обзорной КТ-краниограмме, б — расчеты относительно межкомиссуральной линии (СА-СР)

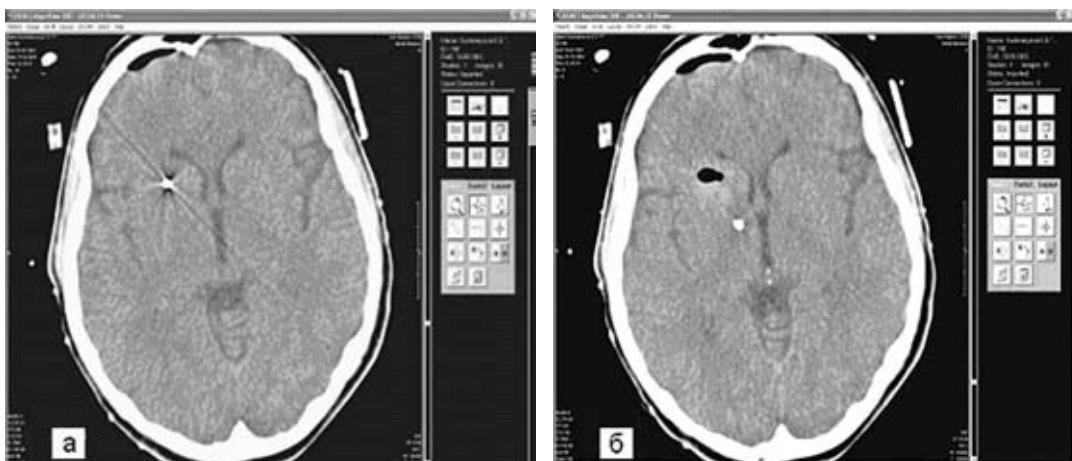


Рис. 6. Положение рабочего конца инструмента во время операции под контролем СКТ у больной с торсионной дистонией: а — инструмент в области головки хвостатого ядра справа, б — канюля с платино-иридиевым электродом в области медиального членика бледного шара справа

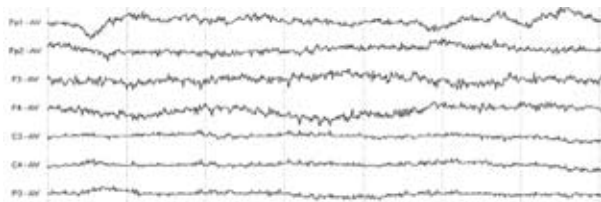


Рис. 7. Интраоперационная электросубкортикаграфия до электростимуляции бледного шара (б-я Б. 52 г. Диагноз: ДЭП, хорейческий гиперкинез)

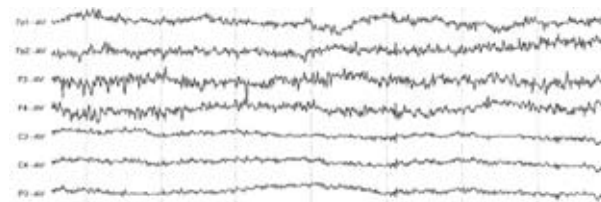


Рис. 8. Интраоперационная электросубкортикаграфия после электростимуляции бледного шара (б-я Б. 52 г. Диагноз: ДЭП, хорейческий гиперкинез)

После электростимуляции картина биоэлектрической активности подкорковых образований менялась: преобладали более высокой амплитуды острые и β -волны, снизился индекс медленноволновой активности (рис. 8).

Все операции проводили под нейролептаналгезией. Осложнений во время операций и раннего послеоперационного периода не отмечали. Летальных исходов не было. После операции

больным проводили курс электростимуляции через имплантированный электрод.

Для оценки состояния больных с непроизвольными движениями, обусловленными преимущественным поражением экстрапирамидной системы, использовали шкалы и опросники. Это прежде всего **Шкала Фан-Масден для первичной торсионной дистонии — Fahn-Marsden Scale for Primary Torsion Dystonias** (R.E. Burke и соавт.,

Таблица 2. Результаты лечения больных с ЭГ, оперированных методом КТ-стереотаксической нейротрансплантации КЭНТ

Результаты лечения	Всего		Улучшение		Ухудшение		Летальный исход	
	абс.	%	абс.	%	абс.	%	абс.	%
Ближайшие	34	100	32	94	2	6	0	0
Отдаленные	34	100	28	82	6	18	0	0

1985; S. Fahn, 1989), шкала **Аномальных Непроизвольных Движений — Abnormal Involuntary Movement Scale**, или **AIMS** (С.-Р., J. Chieh, 1980), **шкала степени двигательных нарушений у больных с экстрапирамидными гиперкинезами** (О.А. Лапоногов, 1969).

Результаты лечения больных с ЭГ с помощью стереотаксических операций оценивали по специальной шкале (О.А. Лапоногов, 1969, В.И. Цымбалюк, 1985, Г.П. Дидык, 1988, Н.А. Сапон, 1992) (табл. 2).

Выводы. Анализируя ближайшие и отдаленные результаты, можно сделать заключение о том, что метод КТ-стереотаксической нейротрансплантации КЭНТ в сочетании с краткосрочной электростимуляцией является высокоэффективным, легко переносится больными и требует дальнейшего клинического изучения и усовершенствования.

Список литературы

- Бархатова В.П. Нейротрансмиттеры и экстрапирамидная патология. — М.: Медицина, 1988. — 175 с.
- Голубев В.Л. Поздняя дискинезия: Обзор зарубежной литературы // Неврол. журн. — 2001. — №1. — С.48–55.
- Кандель Э.И. Функциональная и стереотаксическая нейрохирургия. — М.: Медицина, 1981. — 368 с.
- Лис Дж. Тики. — М.: Медицина, 1986. — 336 с.
- Пат. (Україна) 98095110. Спосіб визначення зони нейрохірургічного втручання при захворюваннях екстрапірамідної нервової системи. — Оpubл. 9.12.99.
- Пат. 34855 А (Україна), МПК 61В19/00. Апарат для стереотаксичних операцій на глибинних структурах головного мозку. — Оpubл. Пром. власність. Офіц. бюл. — 2001. — № 2.
- Пат. 40336 А (Україна), МПК 61В17/00. Спосіб хірургічного лікування екстрапірамідних гиперкінезів у хворих із церебросудинною патологією. — Оpubл. Пром. власність. Офіц. бюл. — 2001. — №6.
- Пат. 37930 А (Україна), МПК 61В19/00. Стереотаксичний апарат. — Оpubл. Пром. Власність. Офіц. бюл. — 2001. — №4.
- Петелин Л.С. Экстрапирамидные гиперкинезы. — М.: Медицина, 1970. — 260 с.
- Шабалов В.А., Меликян А.Г., Кадин А.Л. и др. Применение компьютерной томографии при стереотаксических вмешательствах у больных с дискинезиями // Вопр. нейрохир. — 1998. — №3. — С.3–6.
- Экстрапирамидные расстройства: Руководство по диагностике и лечению / Под ред. В.Н. Штока, И.А. Ивановой-Смоленской, О.С. Левина. — М.: Медпресс, 2002. — 600 с.
- Cif L., El F.H., Vayssiere N. et al. Treatment of dystonic syndromes by chronic electrical stimulation of the internal globus pallidus // J. Neurosurg. — 2003. — V.47. — P.52–55.
- Eltahawy H.A., Saint-Cyr J., Giladi N. et al. Primary dystonia is more responsive than secondary dystonia to pallidal interventions: outcome after pallidotomy or pallidal deep brain stimulation // Neurosurgery. — 2004. — V.54. — P.613–621.
- Gerfen C.R. Dopamine receptor function in the basal ganglia // Clin. Neuropharmacol. — 1995. — V.18. — P.162–177.
- Gross R.E. Deep brain stimulation in the treatment of neurological and psychiatric disease // Exp. Rev. of Neurotherapeutics. — 2004. — V.4. — P.465–478.
- Keith A., Johnson M.D. J. Alex Becker. Whole Brain Atlas CD-ROM Ver. 1.0 1995–1999.
- Kiss Z.H.T., Doig K., Eliasziw M. et al. DBS for torticollis: preliminary results from the multicentre Canadian pilot study // Canad. J. Neurol. Sci. — 2004. — V.31. — Suppl.1. — P.29.
- Krauss J.K., Yianni J., Loher T.J. et al. Deep brain stimulation for dystonia. // J. Clin. Neurophysiol. — 2004. — V.21. — P.18–30.
- Parent A., Hazrati L.N. Functional anatomy of the basal ganglia. 1. The cortico-basal ganglia-thalamo-cortical loop // Brain Res. Rev. — 1995. — V.20. — P.91–127.
- Spiegel E.A., Wycis H.T. Stereoelectroencephalotomy. Methods and stereotaxic atlas of human brain. — NY: Grane and Stretton, 1952. — 206 p.
- Schaltenbrant G., Wahren W. Atlas for Stereotaxy of the Human Brain. — Stuttgart, 1977. — P.58–62.
- The Digital Anatomist at The University of Washington. — Version 1.10. — 1996.
- Yianni J., Nandi D., Shad A. et al. Increased risk of lead fracture and migration in dystonia compared with other movement disorders following deep brain stimulation // J. Clin. Neurosci. — 2004. — V.11. — P.243–245.

**Комп'ютерно-стереотаксичне лікування
екстрапірамидного гіперкінезу***Сіп'їтий В.І., Кутівий І.О., Петренко О.Ю.,
Генкін О.В.*

Роботу присвячено питанням діагностики та оперативного лікування різних видів екстрапірамідного гіперкінезу (ЕГ). Проаналізовані найближчі та віддалені результати лікування 38 хворих з ЕГ з використанням різних стереотаксичних операцій. Отримані дані свідчать про високу ефективність комп'ютерно-стереотаксичної нейротрансплантації КЕНТ в поєднанні з палідостимуляцією. Визначені показання до проведення комбінованого лікування хворих з ЕГ залежно від форми дискінезії. Метод характеризується високою точністю стереотаксичних розрахунків, малою інвазивністю втручання, відсутністю негативних наслідків для хворого. Метод потребує подальшого вивчення та вдосконалення.

**CT-stereotactic hyperkinetic
disorders treatment***Sypitiy V.I., Kutovoy I.A., Petrenko A.Y.,
Genkin A.V.*

This work is dedicated to the diagnostics and surgical treatment of different kinds of extrapyramidal discinesions. Nearest and further of 38 patients treatment results, using different methods of stereotactic operations were learned and analyzed. The findings indicated high effectiveness of CT-stereotactical embryonic tissue neurotransplantation in combination with palydostimulation. It was defined, that the evidence for combined treatment of patients with extrapyramidal dysfunctions depends on discinesions form. This method is characterized by high accuracy of stereotactical calculations, non-invasive surgical operation, and negative consequences for patients absence. The proposed method needs future studding and improvement.

Коментар

до статті Сіп'їтого В.І., Кутівого І.О., Петренка О.Ю., Генкіна О.В. «Комп'ютерно-стереотаксическое лечение экстрапирамидного гиперкинеза»

Робота колективу кафедри нейрохірургії Харківського медичного університету та Інституту проблем кріобіології та медицини НАН України піднімає важливу проблему впровадження сучасних функціональних методів лікування екстрапірамідного гіперкінезу. А саме: використання даних КТ у стереотаксичних розрахунках, застосування електростимуляції підкіркових структур та нейротрансплантації препаратів консервованої ембріональної нервової тканини (КЕНТ).

Тимчасові позитивні результати, досягнуті авторами при застосуванні електростимуляції, можна пояснити застосуванням короткочасної стимуляції, в той же час для досягнення стабільних результатів є необхідність використовувати довготривалу електростимуляцію.

*О.О. Лапоногов, доктор мед. наук, професор
керівник клініки функціональної нейрохірургії
Інституту нейрохірургії ім. акад. А.П.Ромоданова АМН України*