

УДК 616.717+616.832-001

Результаты декомпрессивных вмешательств с использованием задних доступов при травматическом повреждении грудного и поясничного отделов позвоночника

Слынько Е.И., Леонтьев А.Ю., Панферов С.А.

Институт нейрохирургии им. акад. А.П. Ромоданова АМН Украины, г. Киев,
Херсонская областная клиническая больница,
Киевская городская клиническая больница №17

Проведен ретроспективный анализ историй болезни 91 пострадавшего с травматическим повреждением тораколомбарного отдела позвоночника, у которых выполнены декомпрессивные вмешательства с использованием заднего и заднебокового доступов. Неврологический статус и неврологический дефицит оценивали по шкале Frankel, переломы классифицировали по шкалам Denis и AO/ASIF. Показаниями к выполнению декомпрессивно-стабилизирующих вмешательств с использованием заднего и заднебокового доступов были: тяжелое и крайне тяжелое состояние пострадавшего при наличии компрессии спинного мозга, поперечный перерыв спинного мозга, локализация компримирующего субстрата сзади и сбоку от спинного мозга. Для декомпрессии нервных структур применяли: редрессацию, ламинэктомию, фасетэктомию, корпорэктомию, удаление гематом и травматических гидром, а также их сочетания. Декомпрессивный этап вмешательства обязательно должен завершаться фиксацией поврежденного сегмента позвоночника в положении коррекции деформации. После операции достигнуты улучшения функции органов таза и движения у большинства пациентов, регресс неврологического дефицита.

Ключевые слова: позвоночник, тораколомбарный отдел, переломы, декомпрессия спинного мозга, фиксация позвоночника.

Введение. Позвоночно-спинномозговая травма является одной из наиболее тяжелых. Она характеризуется высокой инвалидизацией наиболее социально и репродуктивно активного населения, поэтому вопросы лечения такой травмы имеют важное социальное и медицинское значение. Повреждение позвоночника у 93% пострадавших сопровождается вентральной компрессией спинного мозга [3]. Для декомпрессии спинного мозга на уровне грудного и поясничного отделов наиболее часто применяют задний и заднебоковой доступы, что обусловлено их малой травматичностью, относительной простотой и безопасностью выполнения [5]. Эти преимущества имеют особое значение при тяжелом состоянии пострадавшего, наличии сочетанных повреждений внутренних органов, у пациентов старшего возраста. Применение того или иного метода декомпрессии, а также их сочетаний, в каждой конкретной ситуации должно быть обосновано для данных анатомических и клинических условий, то есть должно быть дифференцированным. Кроме того, требуют уточнения объем декомпрессивного вмешательства при повреждении смежных позвоночно-двигательных сегментов (ПДС), распространенность по длине позвоночного столба, а также возможность фиксации при различных видах декомпрессивных вмешательств [1, 4]. Спорными и нерешенными являются вопросы влияния метода декомпрессии на степень неврологического восстановления, других периоперационных факторов на результаты оперативного лечения [9, 13].

У нас появилась уникальная возможность обобщить данные нескольких лечебных учреждений, занимающихся лечением острой позвоночно-спинномозговой травмы, детально рассмотреть их подходы и методы лечения данной патологии.

Материалы и методы исследования. Проведен ретроспективный анализ историй болезни 91 паци-

ента, которых лечили по поводу перелома грудного и поясничного отделов позвоночника в период с 1994 по 2006 гг., в том числе в Институте нейрохирургии 32 (35%), в нейрохирургическом отделении Херсонской областной клинической больницы (ХОКБ) — 35 (38%), в отделении политравмы Киевской городской клинической больницы (КГКБ) №17 — 24 (26%). Истории болезни отбирали так, чтобы сроки с момента травмы до госпитализации не превышали 4 нед (ранний период травмы) [3]. Все пациенты оперированы с использованием заднего или заднебокового доступа (по классификации А.А. Луцка, 1998) в целях декомпрессии спинного мозга, затем всем проведено стандартное медикаментозное лечение. Детально изучены все методы декомпрессии и их сочетания. Для этого за основу взят анатомический принцип строения позвонка. В качестве «единицы» декомпрессии рассматривали в отдельности каждую структуру позвонка: тело, суставные отростки, дуги; соответственно выделяли методы декомпрессии: корпорэктомию (КЭ), частичную (ЧКЭ) или полную, фасетэктомию (ФЭ), ламинэктомию (ЛЭ), а также метод редрессации (РД). Под ЧКЭ подразумевали резекцию фрагментов тела позвонка, которые дислоцировались в сторону позвоночного канала и обуславливали сдавление спинного мозга.

Двигательные функции оценивали по трехбалльной шкале: 1) парез ниже уровня травмы; 2) парез любой степени ниже уровня травмы; 3) норма. Такая шкала выбрана в связи с необходимостью проведения ретроспективного анализа и отсутствием указаний о степени нарушения движений во многих историях болезни. Расстройства чувствительности также оценивали по общепринятой трехбалльной шкале, неврологический дефицит — по шкале Frankel. Из дополнительных методов исследования обязательно выполняли спондилографию в двух взаимно перпендикулярных проекциях и, при необходимости,

со специальной укладкой. Кроме того, проводили компьютерную (КТ), спиральную компьютерную и магниторезонансную (МРТ) томографию. Диагноз вида перелома устанавливали на основе тщательного анализа результатов всех доступных методов исследования с последующей классификацией каждого уровня повреждения по двум классификациям: F. Denis (1981) и AO/ASIF (F. Magerl, 1994). При анализе предпочтение отдавали классификации AO/ASIF как более полной и детальной.

Подробно изучали данные клинического обследования пациентов, результаты дополнительных методов исследования, протоколы операций. Полученные данные заносились в электронную таблицу Microsoft® Office Excel 2003 SP2, где выполняли первичную группировку, после чего таблицы обрабатывали в программе фирмы StatSoft, Inc. (2001), STATISTICA (data analysis software system), version 6. Для сравнения качественных признаков в 2 зависимых группах применяли тест знаков (sign test), а в независимых — критерий Mann–Whitney U-тест. Для изучения корреляционных взаимоотношений применялся метод Тау Кендалла (Kendall's Tau).

Результаты и их обсуждение. Пациенты были в среднем в возрасте 34 года (от 16 до 67 лет), в том числе в возрасте от 16 до 20 лет — 9 (10%), от 21 до 44 лет — 65 (71%), от 45 до 59 лет — 13 (14%), от 60 до 74 лет — 3 (3%). Женщин было 25 (27%), мужчин — 66 (73%). Период от момента травмы до госпитализации составил от 0 до 25 сут, в среднем 3 сут. Это обусловлено спецификой поступления пациентов в лечебные учреждения. Так, в Институт нейрохирургии переводили пациентов из других лечебных учреждений после установления диагноза, что обуславливало задержку с выполнением операций, в ХОКБ, как и в КГКБ №17, пострадавших непосредственно с места травмы доставляют кареты скорой помощи, а также из районов города и области — после стабилизации их состояния. Закрытая изолированная позвоночно-спинномозговая травма обнаружена у 45 (49%) пострадавших, сочетанная травма — у 44 (48%), комбинированная травма — у 2 (2%). Повреждение органов брюшной полости диагностировано

у 2 (2%) пациентов, опорно-двигательного аппарата — у 11 (12%), органов грудной полости — у 15 (16%), черепно-мозговая травма — у 7 (7%), сложные сочетанные повреждения — у 11 (12%). У 63 (69%) пострадавших травма возникла при падении с высоты, у 23 (25%) — в результате дорожно-транспортного происшествия, у 3 (3%) — при падении на спину с высоты собственного роста, у 2 (2%) — в результате удара тяжелым предметом. Аналогичные результаты приводят и другие авторы [19].

Всего диагностировано 132 повреждения ПДС по классификации Denis и 130 ПДС по классификации AO/ASIF. Распределение повреждения в зависимости от уровня и в соответствии с обеими классификациями приведено на **рис. 1**. Различия показателей по классификациям незначительны.

Как видно на **рис. 2**, наиболее частым видом повреждения ПДС был взрывной перелом тела позвонка (A3.1–A3.3). Корреляция этого вида повреждения ПДС с неврологическим исходом не установлена ($P=0,7$), не выявлено также значимой зависимости неврологических результатов от метода декомпрессии ($P=0,57$). Этот вид перелома является нестабильным, поскольку повреждаются обе колонны (в основу классификации AO/ASIF положена двухколонная теория позвоночного столба), и часто обуславливает сдавление спинного мозга отломками тела позвонка.

Для оценки зависимости неврологического статуса до операции от вида повреждения ПДС по Denis проведено сравнение этих переменных с применением корреляционного анализа, при этом установлена слабая, но статистически значимая связь ($Tau=0,32$, $P<0,0001$).

Декомпрессивное вмешательство выполняли в сроки от 0 до 41 сут, в среднем 9 сут. Операцию выполняли после стабилизации общего состояния пострадавшего, устранения угрожающих жизни расстройств функций организма, в частности, пневмо- и гемоторакса, различных видов внутреннего кровотечения, ушиба внутренних органов.

Для уточнения целесообразности применения методов декомпрессии составлена таблица сопряжен-

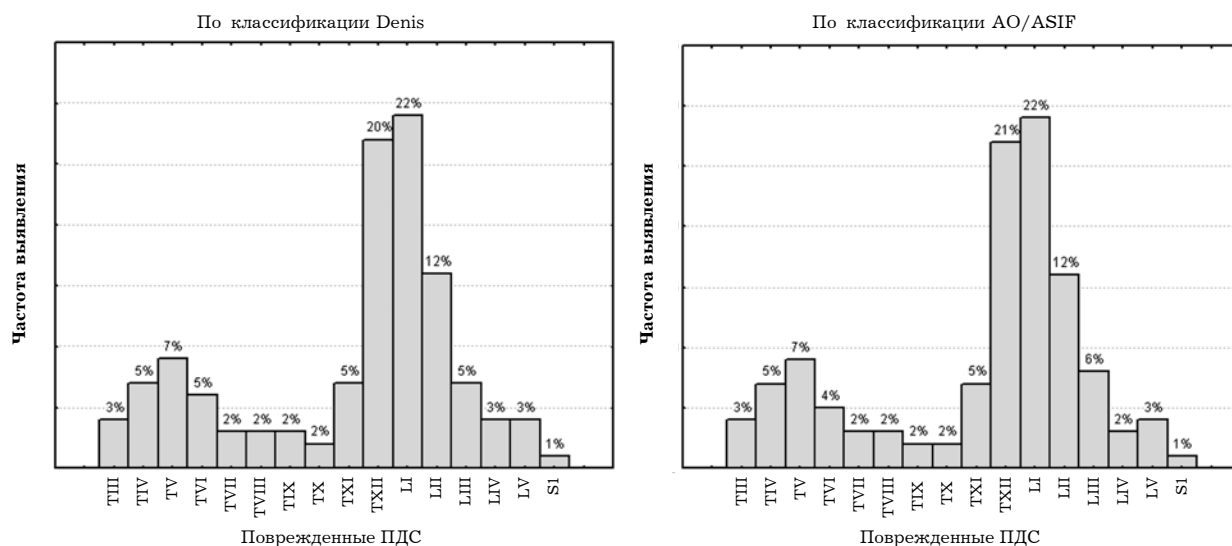


Рис. 1. Гистограммы частоты повреждения различных ПДС по классификациям Denis и AO/ASIF.

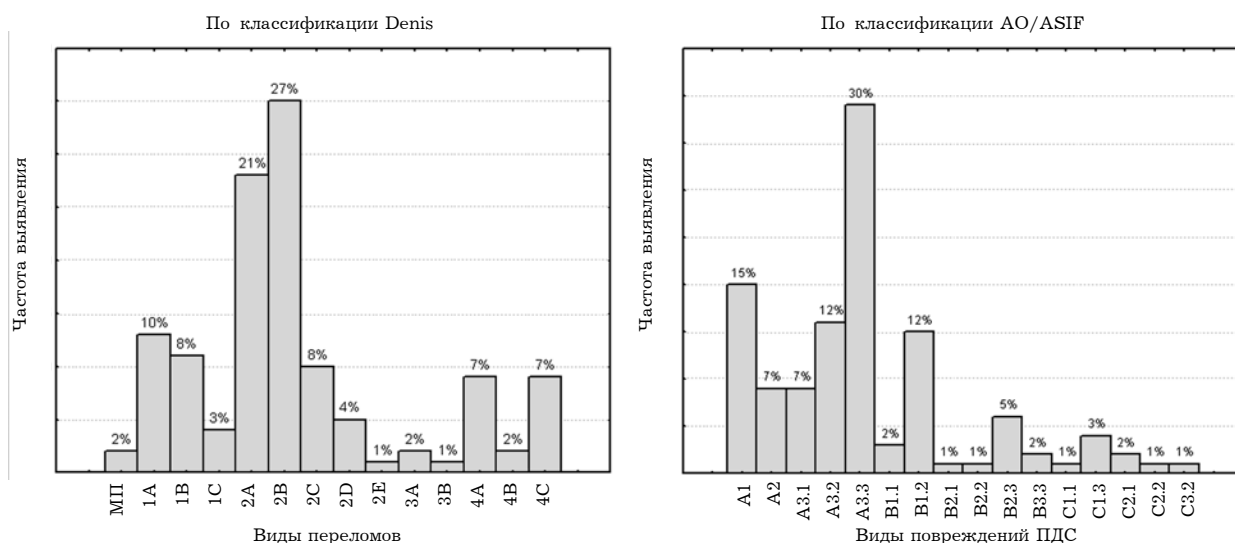


Рис. 2. Гистограммы частоты различных видов повреждений ПДС по классификациям Denis и АО/ASIF.

ности абсолютной частоты переломов по классификации АО/ASIF и видов декомпрессии (табл. 1).

Наиболее часто применяемым методом декомпрессии являлась РД (лигаментотаксис) или, как называют его западные авторы, анулотаксис. Дистракция смежных с поврежденным тел позвонков, при сохранении передней и задней продольных связок, позволяет восстановить высоту тела поврежденного

позвонка без опасности дислокации фрагментов в сторону позвоночного канала [1], а также, что более важно, восстановить нормальную физиологическую форму позвоночного канала [4]. Для осуществления РД применяли несколько приемов. Пациента укладывали либо на рамку (специальный стол), либо на плоский стол, подкладывая под верхние отделы грудной клетки и таз валики высотой по 20 см и более. Таким

Таблица 1. Таблица сопряженности видов повреждения ПДС по классификации АО/ASIF и видов декомпрессии, примененных на поврежденных ПДС

Повреждение ПДС	Не применяли	Виды декомпрессии														Всего	
		ЛЭ, ФЭ	ЛЭ, ФЭ, РД	ЛЭ	ЛЭ, ФЭ, КЭ	ЛЭ, ФЭ, ЧКЭ, ДЭ	ЛЭ, ФЭ, ЧКЭ	ЛЭ, ФЭ, КЭ, РД	ЛЭ, ФЭ, ЧКЭ, РД	РД	ЛЭ, ЧКЭ	ЛЭ, ФЭ, И	ЛЭ, И	ЛЭ, ФЭ, ДЭ	ЛЭ, РД		ЛЭ, ДЭ, РД
A1	8	0	1	0	0	1	1	0	1	8	0	0	0	0	0	0	20
A2	2	1	0	1	0	1	0	0	0	4	0	0	0	0	0	0	9
A3.1	2	1	0	4	0	0	0	0	0	1	1	0	0	0	0	0	9
A3.2	1	1	0	3	0	0	2	0	0	5	0	0	2	0	2	0	16
A3.3	1	4	4	11	0	1	1	0	0	12	2	0	0	0	2	1	39
B1.1	0	0	0	0	0	0	1	0	0	1	0	0	1	0	0	0	3
B1.2	0	3	2	1	1	1	1	1	1	1	0	1	0	0	2	0	15
B2.1	0	0	0	0	0	0	0	0	0	1	0	0	0	0	0	0	1
B2.2	1	0	0	0	0	0	0	0	0	0	0	0	0	0	0	0	1
B2.3	0	0	0	0	2	0	0	0	0	4	0	0	0	0	0	0	6
B3.3	1	0	0	1	0	0	0	0	0	0	0	0	0	0	0	0	2
C1.1	0	0	0	0	0	0	0	0	0	0	0	0	0	1	0	0	1
C1.3	0	0	0	1	0	0	0	0	0	1	1	0	0	0	1	0	4
C2.1	0	0	1	0	0	0	0	0	0	0	1	0	0	0	0	0	2
C2.2	0	0	0	0	0	0	0	0	0	1	0	0	0	0	0	0	1
C3.2	0	0	0	0	0	0	0	0	1	0	0	0	0	0	0	0	1
Итого	16	10	8	22	3	4	6	1	3	39	5	1	3	1	7	1	130

Примечание. ДЭ — дискэктомия; И — импакция.

образом достигается ряд преимуществ. Во-первых, устраняется давление на переднюю брюшную стенку, что способствует снижению внутрибрюшного давления, давления в венах эпидурального пространства и в венозных сплетениях тел позвонков, что, в свою очередь, обуславливает уменьшение кровотока во время операции. Во-вторых, снижаются внутригрудное давление и нагрузка на сердце. В-третьих, позвоночник находится в так называемом «реклиниационном» положении, что способствует в последующем облегчению РД деформации. Об эффективности РД как метода лечения различных видов повреждения тораколумбарного отдела позвоночника сообщают и другие авторы [14, 16]. При этом они отмечают, что величина кифотической деформации и степень снижения высоты тела позвонка существенно не влияют на прямую декомпрессию, а неврологический дефицит к моменту выписки зависит от тяжести травмы, а не от вида декомпрессии.

Следующим этапом осуществляли стандартный задний доступ к поврежденному отделу позвоночника после рентгенологического контроля уровня вмешательства. Мы стараемся сразу после скелетизации задних отделов позвонков проводить транспедикулярные шурупы, поскольку эта манипуляция связана с приложением значительной силы к позвонкам (например, при проведении шила через корни дуг в тела позвонков), что при нестабильности в ПДС чревато повреждением нервных структур. После декомпрессивного этапа вмешательства нестабильность, как правило, увеличивается, что увеличивает и риск повреждения нервных структур при манипуляциях. После этого возможны несколько путей РД. Если позволяет операционный стол, РД выполняют, изменяя положение его рамки при давлении на дугу (только при ее целостности) поврежденного позвонка. Либо пациента приподнимают за головной или тазовый конец туловища под контролем электронно-оптического преобразователя (ЭОП) до расправления сломанного тела позвонка. Третий вариант осуществляют с использованием специальных устройств — дистракторов и особых стабилизирующих систем, в состав которых входят балки с резьбой, на них крепят децентрирующие проводники, что позволяет, подкручивая фиксирующие гайки, выполняя дистракцию шурупов, прикреплённых к децентрирующим переходникам. Если же применяют стержневую систему, РД обеспечивается использованием дистрактора с последующим поворотом с помощью специального инструмента предварительно выгнутых до нужной кривизны балок и последующим «дотягиванием» фиксирующих гаек на шурупах. После РД выполняют рентгенконтроль, чтобы удостовериться в достижении декомпрессии. РД завершают прочной фиксацией сегмента до прекращения реклинирующих воздействий, т.е. в достигнутом вследствие РД положении.

Второе место по частоте выполнения занимает ЛЭ, которая исторически была основным методом лечения патологии этого вида. Однако сама по себе ЛЭ как метод декомпрессии имеет целый ряд недостатков, в частности, недостаточная декомпрессия, проблематичность выполнения манипуляций на задних отделах тел позвонков, которые часто являются основным компримирующим субстратом,

послеоперационная нестабильность [6]. Выполнение ЛЭ часто недостаточно, а без дополнительной стабилизации на любом уровне — даже опасно. ЛЭ выполняют не менее чем на 2 смежных уровнях [3], поскольку иначе она не обеспечивает декомпрессионный эффект. При многоуровневом повреждении позвонков «высоту» ЛЭ определяли на основании ревизии эпидурального пространства, степени напряженности дурального мешка, наличия пульсации, передаваемой им от спинного мозга. Если же выполняли «расширенную» ЛЭ, ее «высота» могла быть ограничена одним ПДС, на котором производили вмешательство, или, для удобства манипуляций, захватывали смежные уровни.

На третьем месте находится метод ЛЭ в сочетании с ФЭ, или «расширенная ЛЭ». ФЭ в условиях повреждения позвоночника, особенно суставных отростков и их смещения может быть опасной возможностью повреждения сохранившихся во время травмы корешков. Кроме того, ФЭ значительно дестабилизирует позвоночник и требует обязательной фиксации ПДС. ФЭ делает доступ более широким, заднебоковым и позволяет с меньшими трудностями и риском выполнять декомпрессию передних отделов спинного мозга. После выполнения ФЭ возможны манипуляции на задних отделах тел позвонков и межпозвонковых дисках (рис. 3, 4).

ЧКЭ (у 18 пострадавших) выполняли с использованием заднего доступа в основном по поводу компрессионно-оскольчатых переломов и переломовывихов. После ФЭ рассекали заднюю продольную связку и резецировали фрагменты поврежденных тел позвонков, которые дислоцировались в позвоночный канал. Для этой манипуляции требовались отведение дурального мешка в сторону, диссекция и смещение его с отломков тела позвонка. Для удаления осколков тела применяли фрезы, высокоскоростную дрель, а также узкие кусачки и костные острые ложки различных размеров. Фрезой насверливали несколько каналов в виде «олимпийских восьмерок» с захватом смежных дисков, затем кусачками и острыми костными ложками эти фрагменты удаляли до полной вентральной декомпрессии. О подобном опыте сообщают и другие авторы [2]. Все манипуляции проводили после адекватной защиты дурального мешка ватниками и различными металлическими шпателями. При достаточно широком доступе возможно внедрение трансплантатов для фиксации и спондилодеза в виде межтеловых cage-систем или имплантатов из mesh-family. Установка таких систем затруднена в связи с узостью доступа, опасностью повреждения корешков, необходимостью смещения дурального мешка и спинного мозга. Однако результаты подобных вмешательств лучше, поскольку удается восстановить высоту поврежденного тела позвонка, смежного диска и предотвратить в большинстве наблюдений прогрессирование кифоза в послеоперационном периоде.

У нескольких больных смещение мешка не потребовалось — при полном перерыве спинного мозга, когда резекцию фрагментов тел позвонков выполняли трансдурально. После полной КЭ (у 4 больных) устанавливали межтеловой протез либо тела выше- и нижележащего позвонков устанавливали один на другой (у 2). Подобные вмешательства

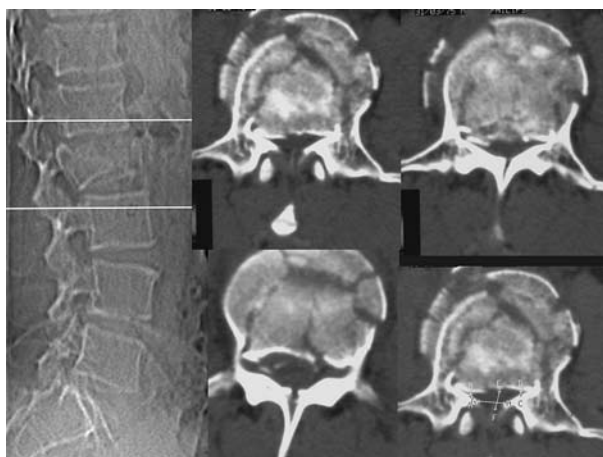


Рис. 3. КТ при переломе LII позвонка. Значительная компрессия дурального мешка на уровне перелома.

выполнены при полном поперечном повреждении спинного мозга с разрывом его твердой оболочки, что облегчало их осуществление — их произвели «транспурально». Такой подход позволил сблизить разорванные концы дурального мешка и выполнить пластику твердой оболочки спинного мозга, что очень важно для восстановления ликвороциркуляции. Однако следует соблюдать особую осторожность, поскольку к позвоночному столбу прилежат такие важные и ранимые анатомические образования, как аорта, чревные нервы, лимфатический проток, пищевод и др.

У 26 пострадавших были удалены диски поврежденного ПДС. При этом в одном наблюдении обнаружена изолированная травматическая грыжа диска на уровне грудных позвонков, которая успешно удалена. Такие виды травмы редки [20]. Удаление смежных с поврежденными телами позвонков дисков необходимо, поскольку в дальнейшем возникает их дегенерация, которая, особенно при наличии сопутствующего повреждения задних связок, чревата нестабильностью в ПДС [21]. Для диагностики предрасположенности диска к дегенерации авторы проанализировали Т2-взвешенные изображения на магниторезонансных томограммах. Кроме того, удаление смежных с поврежденными позвонками дисков создает предпосылки для осуществления спондилодеза [2].

В 4 наблюдениях выполнена импакция отломков. Метод чреват опасностью повреждения нервных структур вследствие «отдачи», риска повторной дислокации отломков в позвоночный канал, вывихивания тела и фрагментов кпереди, повреждения крупных сосудов. Однако метод можно применить с низкой степенью риска при вывихе без существенного повреждения тела позвонка, что позволяет вправить тело, а также при небольших осколках, внедрившихся в позвоночный канал, что позволяет избежать КЭ. В целом метод применяют редко, и показания к его использованию ограничены.

В 7 наблюдениях были удалены так называемые «травматические» субдуральные кисты (травматические субдуральные гидромы), в 3 — эпидуральные гематомы, в 1 — субдуральная гематома. Эти трав-

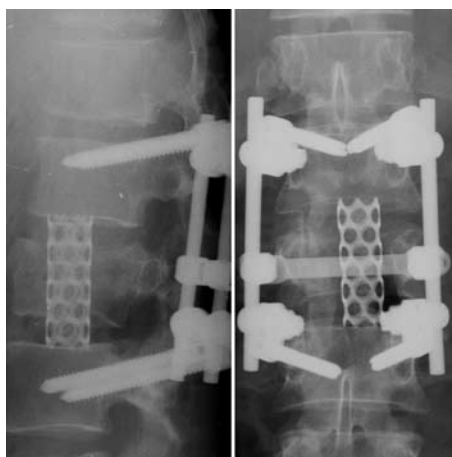


Рис. 4. Рентгенография в двух проекциях. Состояние после декомпрессии с использованием заднебокового доступа, частичной резекции тела LII позвонка, корпородеза L1-LIII позвонков кейджем, транспедикулярной фиксации.

матические субстраты предварительно диагностированы по данным МРТ.

Транспедикулярная фиксация осуществлена в 60 (65%) наблюдениях. Используются различные системы: Coolkeeper фирмы «Инмед», фирмы «Восток-Мед», «Детского нейрохирургического центра» ТФЕИ-ШД и ТФЕИ-Р, фирмы Stryker XIA и др. В настоящее время этот метод фиксации является методом выбора при декомпрессивных вмешательствах, выполняемых с использованием заднего и заднебокового доступов [3]. Его преимуществами являются относительная простота установки, доступность инструментов, широкий выбор систем как по стоимости, так и функциональным возможностям. Недостатками метода являются опасность повреждения нервных структур при проведении шурупов, неправильное положение шурупов с перфорацией замыкательных пластинок тел позвонков, что обуславливает раннюю дегенерацию поврежденного межпозвонкового диска, нестабильность ПДС, фиксированного системой, отсутствие формирования спондилодеза. Выявляют отсроченные осложнения: перелом шурупов, их прорезывание, выпадение, перелом балок и др. Проведение шурупов под ЭОП, использование современных систем фиксации и точное выполнение технологии установки системы значительно уменьшают частоту осложнений. Выше уровня TVII многие авторы рекомендуют применять крючковые системы фиксации, поскольку корни дуг этих позвонков узкие, тонкие и плоские, и при проведении через них шурупов возможно повреждение внутреннего коркового слоя с последующей компрессией спинного мозга. Однако смещение точки ввода шурупа на основание поперечного отростка, проведение шурупа кнаружи от корня дуги и введение в тело позвонка под контролем ЭОП обеспечивает достаточную фиксацию (трикортикальную) шурупа в костных структурах и на уровне выше TVII. По описанной методике нами шурупы проведены транспедикулярно выше TVII в 7 наблюдениях без осложнений, достигнута достаточная стабилизация поврежденных сегментов.

В 2 наблюдениях использовали комбинированную систему, включавшую транспедикулярные шурупы и ламинарные крючки. Крючки, как правило, являются эффективным дополнением фиксирующей системы, особенно при многоуровневой фиксации позвоночника.

В результате лечения у 84 (92%) пациентов достигнуто улучшение, выписаны без изменений 3 (3%), ухудшение отмечено у 2 (2%), умерли 2 (2%) больных: один — от острой сердечно-сосудистой недостаточности на 20-е сутки после травмы, оперирован в день госпитализации; второй — на 28-е сутки после травмы вследствие тромбоза легочной артерии, оперирован на 9-е сутки после травмы. У этого пострадавшего обнаружена тяжелая сочетанная травма в виде множественных переломов ребер, ушиба легких, печени, средостения, сотрясения головного мозга, госпитализирован в состоянии шока III степени.

Снижение трудоспособности отмечено у 12 (13%) пациентов, временная утрата — у 55 (60%), трудоспособность утрачена навсегда у 22 (24%).

При поступлении жаловались на боль в области перелома 75 (82%) пациентов, у 4 (4%) жалоб не было, поскольку они были без сознания. Боль вне зоны перелома отмечали 19 (21%) пациентов. К моменту выписки боль в области перелома ощущали 22 (24%) пациента, что достоверно меньше ($P < 0,0001$), чем до операции. Боль вне зоны перелома испытывали 9 (10%) пациентов, что также меньше ($P = 0,007$), чем до операции. Видимая деформация в области перелома отмечена у 16 (17%) пациентов, после операции она отсутствовала. В удовлетворительном состоянии госпитализированы 83 (91%) пострадавших, в состоянии средней тяжести — 7 (8%), тяжелом — 1 (1%). Выписаны в удовлетворительном состоянии 82 (90%) пациента, средней тяжести — 6 (7%), в тяжелом состоянии — 1 (1%).

У всех пациентов изучены двигательные и чувствительные функции ниже уровня повреждения спинного мозга. При этом сравнивали данные до операции и перед выпиской или смертью (табл. 2). Двигательные функции ($P = 0,001$) достоверно улучшились после операции. При анализе выраженности расстройств сенсорной сферы достоверные различия показателей до и после операции не отмечены, восстановление чувствительности достигнуто у 6 пациентов. При сравнении показателей функций мочевого пузыря и прямой кишки в целом установлено значи-

мое улучшение их после операции (соответственно $P = 0,005$ и $P = 0,04$).

Пролежни I степени до операции обнаружены у 3 (3%) пострадавших, II степени — у 2 (2%), III и IV степени по одному наблюдению. После операции частота выявления пролежней достоверно увеличилась ($P = 0,005$): пролежни I степени обнаружены у 10 (11%) больных, II степени — у 3 (3%), III — у 5 (5%), IV степени — у 1 (1%). Частота трофических расстройств значимо не коррелировала ни с выраженностью кровопотери ($P = 0,9$), ни с длительностью операции ($P = 0,4$).

Неврологический дефицит (по шкале Frankel) после операции стал значительно менее выражен ($P < 0,0001$) (рис. 5). Корреляционная связь между сроком выполнения операции и частотой послеоперационного неврологического дефицита не существенна ($P = 0,7$).

Величина кровопотери во время операции составила от 50 до 1500 мл, в среднем 419 мл, продолжительность операции от 40 до 540 мин, в среднем — 199 мин. Величина кровопотери достоверно коррелировала с длительностью операции ($\text{Tau} = 0,25$, $P = 0,0003$).

На основании анализа современной литературы, посвященной лечению взрывных переломов, авторы пришли к выводу, что геометричное расположение отломков не имеет значения при устранении неврологического дефицита после операции, следовательно оперативная декомпрессия спинного мозга не влияет на регресс неврологических симптомов [8]. При этом только в 9 статьях содержалась информация, которую можно было сравнивать, то есть данных для обоснованных выводов недостаточно. Кроме того, в момент перелома между отломками внедряются элементы студенистого ядра межпозвонкового диска, что в последующем обуславливает биологическую изоляцию отломков и препятствует их срастанию. По данным сравнительного исследования стабильности в ПДС при взрывных, флексионно-дистракционных и компрессионных видах повреждения отмечено повышение мобильности сегментов при всех видах повреждения [11]. Максимальная подвижность в сегменте выявлена при травме с флексионно-дистракционным механизмом, меньшая — при взрывных переломах, минимальная — при компрессионных [15]. С другой стороны, исследователи считают, что стабилизирующее вмешательство показано при любых нестабильных переломах, и оно должно сопровож-

Таблица 2. Частота выявления и сравнение показателей двигательных, чувствительных функций и функций органов таза до операции и перед выпиской

Двигательные функции ниже уровня травмы				Чувствительные функции ниже уровня травмы			
Состояние функции	до операции	после операции	P (sign test)	Состояние функции	до операции	после операции	P (sign test)
Плегия	35	29	0,07	Анестезия	25	26	1
Парез	23	22	0,02	Гипестезия	32	25	1
Норма	33	40	0,001	Норма	34	40	0,09
Функции мочевого пузыря				Функции прямой кишки			
Задержка	45	38	1	Задержка	43	37	1
Недержание	3	1	0,01	Недержание	3	2	0,11
Норма	43	52	0,001	Норма	44	52	0,01

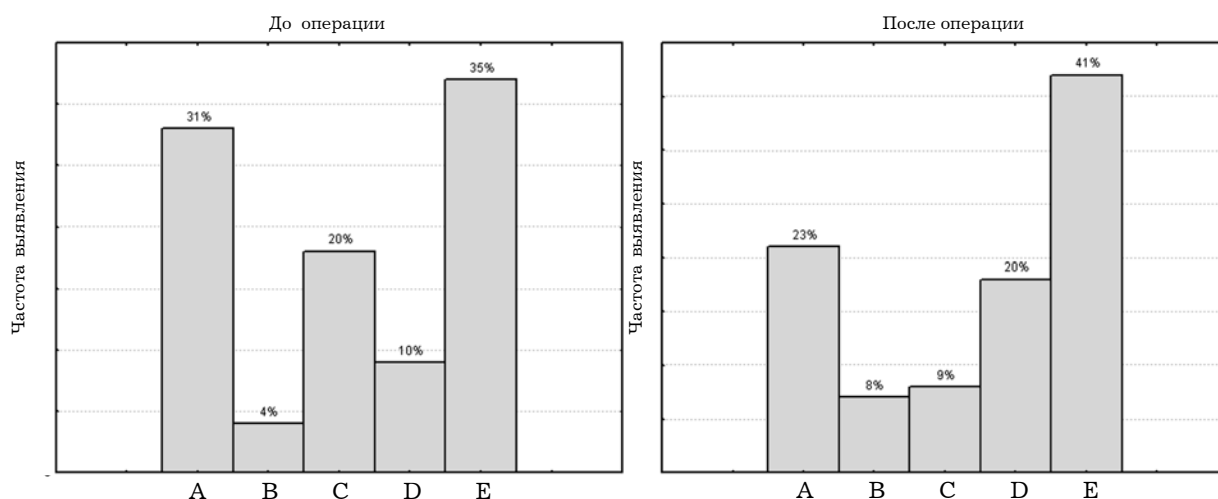


Рис 5. Гистограммы распределения пациентов по группам шкалы Frankel до операции и после нее.

даться декомпрессией при неполном повреждении спинного мозга [15]. Абсолютными показаниями к хирургическому лечению позвоночно-спинномозговой травмы на уровне грудного и поясничного отделов являются компрессия спинного мозга и его корешков и наличие нестабильного перелома позвоночника [3, 10, 12, 18]. Даже при полном анатомическом перерыве спинного мозга выполнение декомпрессивного вмешательства позволяет предотвратить раздражение костными отломками концов спинного мозга, что ускоряет регресс спинального шока, уменьшает выраженность спастических явлений, тяжесть расстройств функций органов таза [18].

При компрессионных переломах тел позвонков, которые являются стабильными, выполнение оперативного вмешательства показано только при наличии нескольких переломов на смежных уровнях, поскольку сочетанное повреждение нескольких смежных ПДС обуславливает увеличение кифотической деформации, а, следовательно, возникновение болевого синдрома и даже неврологического дефицита вследствие компрессионного воздействия деформации на питающие сосуды спинного мозга [7]. Кроме того, часто компрессионные переломы сочетаются с другими видами повреждения, увеличивая нестабильность в смежных сегментах. Подобные переломы тел позвонков диагностированы в 20 наблюдениях, из них в 17 — на смежных уровнях с более тяжелыми повреждениями. При этом в 8 наблюдениях декомпрессию на уровне перелома типа A1 не производили, в 8 — осуществили РД перед фиксацией в целях восстановления высоты тела компримированного позвонка. В остальных наблюдениях применили различные виды ЛЭ с ФЭ, частичной КЭ и резекцией диска на смежных уровнях с захватом этого уровня для увеличения декомпрессивного эффекта и облегчения доступа. Корреляция между методом декомпрессии и конечным неврологическим дефицитом недостоверна ($P=0,07$), но имеет тенденцию к значимости.

Третьим по частоте является повреждение типа B1. Это группа повреждений, при которых происходят разрыв межпозвонкового диска и вывих или подвывих тела вышележащего позвонка кпереди. Обязательно повреждаются задние связочные структуры. Такое повреждение нестабильно, поскольку

захватывает обе колонны позвоночного столба, а также чаще, чем переломы класса А, сопровождается неврологическим дефицитом, который возникает вследствие ушиба спинного мозга и компрессии его сосудов [3]. Выявлена слабая корреляционная связь между частотой перелома B1 и неврологическим исходом лечения ($\text{Tau} = -0,17, P=0,014$).

Мы установили достоверную зависимость между неврологическим статусом до операции и видом повреждения ПДС по Denis ($\text{Tau}=0,32, P<0,0001$). Такие результаты трудно интерпретировать клинически. Наиболее вероятно, это обусловлено малым числом наблюдений при большом разнообразии видов переломов. С такой же проблемой при анализе 848 наблюдений столкнулись К. Fisher и соавторы [19]. При анализе корреляционной зависимости только классов переломов (A, B и C) и исходного неврологического статуса по шкале Frankel установлена слабая, но достоверная связь ($\text{Tau} = -0,17, P=0,02$). Также неврологический исход лечения слабо, но значимо коррелировал с типом перелома по классификации AO/ASIF ($\text{Tau} = -0,17, P=0,014$). В то же время другие авторы не выявили связи между степенью компрессии позвоночного канала и выраженностью неврологического дефицита [8, 17]. Отмечена тенденция к достоверности различий при анализе корреляции между методом декомпрессии и неврологическим исходом заболевания ($\text{Tau}=0,12, P=0,07$).

В результате тщательного изучения описанной выборки и имеющихся в мировой литературе публикаций можно сформулировать следующие показания к применению задних и заднебоковых доступов при травматическом повреждении тораколюмбарного отдела позвоночника [4, 15, 18, 19]: 1) вентролатеральная по отношению к спинному мозгу локализация компримирующего субстрата; 2) тяжелое и крайне тяжелое состояние пострадавшего при стабильности витальных функций независимо от вида перелома при наличии компрессии спинного мозга; 3) переломы групп A1, A2, B1.1, B2.1, B2.2, B3, C1.1, C1.2, C2 и C3 по классификации AO/ASIF в остром периоде травмы с клиническими признаками полного перерыва спинного мозга. В остальных наблюдениях оперативный доступ выбирают на основании данных клинического обследования и доступных методов диагностики.

Выводы. 1. Выполнение декомпрессионно-стабилизирующих операций с использованием заднего и заднебокового доступов обеспечивает значительное уменьшение выраженности болевого синдрома, восстановление двигательных функций и функций органов таза, значительное уменьшение неврологического дефицита по шкале Frankel.

2. При переломах грудного и поясничного отделов позвоночника с компрессией нервных структур в раннем периоде травмы показано выполнение декомпрессионно-стабилизирующих операций с использованием заднего или заднебокового доступов при тяжелом и крайне тяжелом состоянии пострадавшего; при поперечном перерыве спинного мозга и локализации компримирующего субстрата вентрально от спинного мозга. В остальных ситуациях показания к применению вышеуказанных доступов следует устанавливать индивидуально, учитывая тяжесть состояния пациента, данные клинических и дополнительных методов обследования.

3. Метод декомпрессии определяют в зависимости от природы и локализации компримирующего субстрата, выраженности анатомических изменений и доступности их для манипуляций. Декомпрессия должна быть настолько широкой, чтобы обеспечить беспрепятственную циркуляцию крови в сосудах спинного мозга и корешков, а также ликворциркуляцию в субарахноидальном пространстве спинного мозга, полностью устранить компрессию спинного мозга и восстановить форму позвоночного канала.

4. Установлена достоверная корреляция между неврологическим исходом лечения и методом декомпрессии.

Список литературы

- Ветрилэ С.Т., Кулешов А.А. Хирургическое лечение переломов грудного и поясничного отделов позвоночника с использованием современных технологий // Хирургия позвоночника. — 2004. — №3. — С.17–23.
- Дзукаев Д.Н., Крылов В.В., Хорева Н.Е. и др. Передняя декомпрессия спинного мозга при операциях задним доступом — новые подходы в лечении больных с осложненной травмой груднопоясничного отдела позвоночника // 3-я конф. нейрохирургов России. — М., 2002. — С.196.
- Перльмуттер О.А. Травма позвоночника и спинного мозга. — Н. Новгород, 2000. — 144 с.
- Практическая нейрохирургия: Руководство для врачей / По ред. Б.В. Гайдара. — СПб: Гиппократ, 2002. — 647 с.
- Andress H.J., Braun H., Helmberger T. et al. Long-term results after posterior fixation of thoracolumbar burst fractures // Injury. — 2002. — V.33, N4. — P.357–365.
- Bedbrook G.M. Spinal injuries with tetraplegia and paraplegia // J. Bone Joint Surg. — 1979. — V.61-B. — P.267–284.
- Been H.D., Poolman R.W., Ubags L.H. Clinical outcome and radiographic results after surgical treatment of post-traumatic thoracolumbar kyphosis following simple type A fractures // Eur. Spine J. — 2004. — V.13, N2. — P.101–107.
- Boerger T.O., Limb D., Dickson R.A. Does 'Canal Clearance' affect neurological outcome after thoracolumbar burst fractures? // J. Bone Joint Surg. Br. — 2000. — V.82-B. — P.629–635.
- Briem D., Lehmann W., Ruecker A.H. et al. Factors influencing the quality of life after burst fractures of the thoracolumbar transition // Arch. Orthop. Traum. Surg. — 2004. — V.9. — P.461–468.
- Capen D.A. Classification of thoracolumbar fractures and posterior instrumentation for treatment of thoracolumbar fractures // Instr. Course Lect. — 1999. — V.48. — P.437–441.
- Ching R.P., Tencer A.F., Anderson P.A., Daly C.H. Comparison of residual stability in thoracolumbar spine fractures using neutral zone measurements // J. Orthop. Res. — 2005. — V.13, N4. — P.533–541.
- Chipman J.G., Deuser W.E., Beilman G.J. Early surgery for thoracolumbar spine injuries decreases complications // J. Trauma. — 2004. — V.56, N1. — P.52–57.
- Cotton B.A., Pryor J.P., Chinwalla I. et al. Respiratory complications and mortality risk associated with thoracic spine injury // J. Trauma. — 2005. — V.59, N.6. — P.1400–1407.
- Crutcher J.P. Jr., Anderson P.A., King H.A., Montesano P.X. Indirect spinal canal decompression in patients with thoracolumbar burst fractures treated by posterior distraction rods // J. Spinal Disord. — 1991. — V.4, N1. — P.39–48.
- Dai L. Thoracic spine fractures // Chin. Med. Sci. J. — 2001. — V.16, N4. — P.227–230.
- Danisa O.A., Shaffrey C.I., Jane J.A. et al. Surgical approaches for the correction of unstable thoracolumbar burst fractures: a retrospective analysis of treatment outcomes // J. Neurosurg. — 1995. — V.83. — P.977–983.
- Eberl R., Kaminski A., Muller E.J., Muhr G. Importance of the cross-sectional area of the spinal canal in thoracolumbar and lumbar fractures. Is there any correlation between the degree of stenosis and neurological deficit? // Orthopade. — 2003. — V.32, N10. — P.859–864.
- Fehlings M.G., Tator C.H. An evidence-based review of surgical decompression for acute spinal cord injury: rationale, indications, and timing based on experimental and clinical studies // Neurosurg. Focus. — 1999. — V.6, N1. — P.A1.
- Fischer K., Ward J.C., Muller E.J. et al. Retrospective analysis of 848 fractures of the thoracolumbar spine // Spine J. — 2002. — V.2, N2, suppl.1. — P.6–7.
- Fuentes S., Metellus P., Dufolr H., Grisoli F. Traumatic thoracic disc herniation // J. Neurosurg. Spine. — 2001. — V.95. — P.276.
- Furderer S., Wenda K., Thiem N. et al. Traumatic intervertebral disc lesion-magnetic resonance imaging as a criterion for or against intervertebral fusion // Eur. Spine J. — 2001. — V.10, N2. — P.154–163.

Результати декомпресивних втручань з використанням задніх доступів при травматичному пошкодженні грудного і поперекового відділів хребта

Слинько Є.І., Леонтъев О.Ю., Панферов С.А.

Проведений ретроспективний аналіз історій хвороби 91 потерпілого з травматичним пошкодженням тораколюмбарного відділу хребта, яким виконані декомпресивні втручання з використанням заднього та задньобічного доступів. Неврологічний стан та неврологічний дефіцит оцінювали за шкалою Frankel, переломи класифікували за шкалами Denis та AO/ASIF. Показаннями до виконання декомпресивно-стабілізуючих втручань з використанням заднього та задньобічного доступів були: тяжкий та дуже тяжкий стан потерпілого за наявності компресії спинного мозку, повний перерив спинного мозку, локалізація компримуючого субстрату позаду та з боку від спинного мозку. Для декомпресії нервових структур виконували: редресацію, ламінектомію, фасетектомію, корпоректомію, видалення гематом та травматичних гідром, а також їх поєднання. Декомпресивний етап втручання обов'язково повинен завер-

шуватися фіксацією пошкодженого сегмента хребта у положенні корекції деформації. Після операції досягнуті поліпшення функцій органів таза та рухів у більшості пацієнтів, регрес неврологічного дефіциту.

Results of posterior and posterolateral decompressive approaches in thoraco-lumbar spine traumatic injuries

Slihnko E.I., Leontiyev A.Yu., Panferov S.A.

The retrospective analysis of medical records of 91 patients with traumatic thoracolumbar spine injury, whom operative decompression from posterior and posterolateral approaches was performed is done. The neurological status and neurological deficiency were identified according to Frankel scale, Denis and AO/ASIF classification fractures,

methods of decompression and fixations were estimated. Indications for application of decompression-stabilization operations through posterior and lateroposterior approaches were the next: heavy and heaviest state of the injured person at spinal cord compression, spinal cord cross-section injury and at compression substratum localization behind and by side the spinal cord. For nervous structures decompression we applied: anulotaxis, laminectomy, facetectomy, corporectomy, hematomas and traumatic hydromas removal, and their combinations. The decompression stage should be finished by injured spine segment fixation in position of deformation correction. After the operation improvement of bladder and bowel functions was achieved at the majority of patients. Neurological deficit significantly regressed.

Коментар

до статті Сльська Е.І., Леонтьєва О.Ю., Панферова С.А. «Результаты декомпрессионных вмешательств с использованием задних доступов при травматическом повреждении грудного и поясничного отделов позвоночника»

Стаття присвячена важливій та актуальній темі: лікуванню потерпілих з травматичним пошкодженням хребта та спинного мозку. Щороку в Україні хребетно-спинномозкова травма виникає майже у 3 000 потерпілих, в США кількість потерпілих з пошкодженням спинного мозку становить близько 11 000. Слід відзначити, що інвалідність I та II групи після ускладненої травми хребта встановлюють майже 80% хворих. Власне покращанню результатів хірургічного лікування хворих з пошкодженням грудного і поперекового відділів хребта присвячена ця робота. Автори детально описують різні типи декомпресивних хірургічних втручань на хребті, визначають показання до застосування того чи іншого типу декомпресії та стабілізуючих операцій, що має важливе значення для практичних лікарів, які надають допомогу потерпілим з хребетно-спинномозковою травмою. Одним з важливих питань, які стоять перед спінальним хірургом, є: строки виконання операції у хворого з пошкодженням спинного мозку. Сьогодні думки нейрохірургів щодо цього питання неоднозначні. За даними експериментальних досліджень (в яких всі тварини зазнають дії одного травмуючого агента, що прикладають до спинного мозку з однаковою силою), чим швидше здійснена декомпресивна операція, тим швидше і повніше відбувається неврологічне відновлення. Серед клініцистів є прихильники ранніх операцій (в перші 8 год після травми), які аргументують свою позицію тим, що швидка декомпресія зменшує тяжкість судинних розладів та вторинного пошкодження в травмованому спинному мозку, скорочує тривалість травматичного шоку, знижує ймовірність виникнення таких ускладнень травматичної хвороби спинного мозку, як уросепсис, пневмонія, пролежні. Прихильники пізніх операцій відзначають нижчу смертність хворих. Автори аналізували результати хірургічного лікування хворих, оперованих в різні строки: від кількох годин до 41 доби після травми і не виявили значущого кореляційного зв'язку між строками виконання операції та вираженістю післяопераційного неврологічного дефіциту.

На мою думку, автори невірно визначили працездатність пацієнтів після хірургічних втручань, оскільки існує невідповідність між кількістю хворих, включених до груп А і В за Frankel після операції — 31% (у них повністю відсутні рухи нижче рівня пошкодження) та кількістю хворих, що втратили працездатність назавжди — 24%. За даними численних рандомізованих досліджень інвалідність встановлюють майже 80% хворих з хребетно-спинномозковою травмою.

Застосування для аналізу результатів дослідження сучасних комп'ютерних статистичних програм робить їх більш аргументованими.

В цілому робота цікава, визначає основні критерії до застосування різних типів декомпресивно-стабілізуючих хірургічних втручань у хворих з пошкодженням грудного і поперекового відділів хребта, корисна для лікарів, що надають допомогу потерпілим з хребетно-спинномозковою травмою.

*Ю.Я.Ямінський, канд. мед. наук
лікар-нейрохірург клініки відновної нейрохірургії
Інституту нейрохірургії ім. акад. А.П. Ромоданова АМН України*