

УДК 616.133.33+616.145.11/.13]-007.1-007.251-089.168

Лікування артеріо-венозних мальформацій півкуль великого мозку після їх розриву. Строки, методи, результати

Яковенко Л.М., Яцик В.А., Литвак-Шевкопяс С.О., Мороз В.В.

Інститут нейрохірургії ім.акад.А.П.Ромоданова АМН України, м.Київ, Україна

Представлені результати хірургічного лікування артеріо-венозних мальформацій (АВМ) півкуль великого мозку в різні строки після їх розриву у 145 хворих. Наслідком розриву АВМ різної локалізації були внутрішньомозкові крововиливи (46,2%), з меншою частотою — вентрикулярні та поєднані геморагії. Показання до хірургічного лікування частіше зустрілися у 132 хворих: 60 — оперовані транскраніально, 49 — ендovasкулярно з різним ступенем виключення АВМ з кровотоку, у 18 — використано послідовне комбіноване лікування.

Отримані результати проаналізовані залежно від локалізації та гемодинамічних особливостей АВМ, діагностованих строків розривів та їх неврологічних проявів, технологій використаних оперативних втручань.

Хороші результати хірургічного лікування зареєстровані у 53,8%, задовільні — у 9,6% спостережень, незадовільні та невизначені результати, які не супроводжувались суттєвим покращанням якості життя — у 36,6% хворих.

Ключові слова: *головний мозок, артеріо-венозна мальформація, розрив, хірургічне лікування, результати.*

Артеріо-венозні мальформації (АВМ) є виключно хірургічним різновидом судинної патології головного мозку, профілактика якої неможлива, а лікування проводять лише за наявності клінічних проявів. Найбільш складними з них є геморагічні (агресивні) форми, зумовлені розривами, які притаманні 40–60% симптоматичних АВМ і складають до 10% всіх крововиливів в мозок [11, 9]. Смертність при первинному розриві АВМ досягає 25–30%, вірогідність повторних крововиливів у хворих з АВМ — до 3–5% на рік [10, 14, 15].

Щорічний ризик розривів АВМ становить 1,5–3%; протягом першого року вірогідність повторного розриву зростає до 6% і підвищується з віком [12]. Повторні розриви реєструють у 34% пацієнтів, що вижили, при цьому летальність зростає до 29%, а у 36% — виникає третій розрив [9]. Наслідком розриву АВМ півкуль великого мозку є субарахноїдальний крововилив (52%), або комбіновані ускладнені форми внутрішньочерепних геморагій (47%) [5, 6, 7, 8], що максимально ускладнюють всі ланки діагностичного та лікувального процесу; зумовлюють необхідність невідкладного уточнення характеру, локалізації судинного ураження та лікування, в тому числі хірургічного.

За наявності внутрішньочерепного крововиливу складним є визначення розмірів, локалізації, особливостей гемодинаміки судинної мальформації (СМ), клінічна та топографічна характеристики крововиливу, співвідношення функціонуючої частини АВМ і паренхіматозної або внутрішньощлуночкової гематоми.

Невизначена також проблема показань до хірургічного лікування, строків та оптимальних технологій, а результати його значною мірою непрогнозовані. Проведення операції з приводу АВМ при наявності геморагічних ускладнень висуває особливі вимоги до всіх ланок періопераційного періоду, забезпечення оптимального функціонування головного мозку в умовах трансформації церебральної гемодинаміки, а також подальшого забезпечення якості життя, мінімізації неврологічного дефіциту в результаті хірургічного лікування.

Якість життя неоперованих хворих з симптоматичними АВМ вірогідно гірша порівняно з тими, яким застосовано хірургічне лікування [13, 16], але результати хірургічних втручань, навіть при наявності досконалого технічного діагностичного забезпечення, високому розвитку новітніх нейрохірургічних технологій, в тому числі і мінімальноінвазивних, потребують значного поліпшення. При цьому частота ускладнень, що визначають життєвий, трудовий та соціальний прогноз, після оперативних втручань з приводу АВМ — висока.

Викладене зумовлює актуальність подальшого вдосконалення діагностики та поліпшення результатів хірургічного лікування з комплексним використанням сучасних методик оперативних втручань.

Мета дослідження. Підвищення ефективності хірургічного лікування АВМ півкуль великого мозку, які проявились внутрішньочерепними крововиливами внаслідок розривів СМ.

Задачі дослідження

1. Вивчити особливості неврологічних проявів гострого порушення мозкового кровообігу за типом геморагії внаслідок розриву АВМ.

2. Вивчити морфофункціональні та гемодинамічні характеристики АВМ, які проявились розривом.

3. Розробити оптимальний комплекс діагностичних характеристик забезпечення хірургічного лікування АВМ за наявності внутрішньочерепних крововиливів.

4. Розробити систему показань до диференційованого комплексного використання хірургічних технологій лікування АВМ, ускладнених внутрішньочерепними геморагіями.

5. Проаналізувати можливості ендovasкулярного хірургічного лікування АВМ, які проявились крововиливом внаслідок розриву.

6. Розробити оптимальний, найменш травматичний обсяг та послідовність оперативних втручань при АВМ в різні строки розриву.

7. Оцінити результати хірургічного лікування геморагічних ускладнень АВМ півкуль великого мозку.

Матеріали і методи дослідження. Робота ґрунтується на вивченні результатів лікування 145 хворих з АВМ півкуль великого мозку, які проявились розривами, оперованих в клініці судинної патології Інституту нейрохірургії ім. акад. А.П. Ромоданова АМН України в період з 1999 по 2005 р. Оперовані 77 чоловіків та 68 жінок віком від 4 до 52 років (розподіл спостережень на віковій групі виконаний за градацією ВООЗ, 1972).

Наявність внутрішньочерепного крововиливу констатували за комплексом клініко-анамнестичних та інструментально-діагностичних даних, вогнищевих неврологічних симптомів на тлі відповідних змін загального стану; результатах дослідження спинномозкової рідини (СМР); даних нейровізуалізуючих досліджень (КТ — 84%, МРТ — 16%, АГ — 100% спостережень).

У 12 з 145 обстежених діагностика АВМ доповнена проведенням фМРТ, за якою визначали локалізацію зон мовно-рухової активності в корі великого мозку, що виникає у відповідь на виконання стандартного мовно-рухового завдання.

При встановленні показань до хірургічного лікування та прогнозуванні його результатів нами використано градацію ризику оперативних втручань з приводу АВМ (35 спостережень) [3,4].

Хірургічне лікування було спрямоване на ізоляцію АВМ від кровообігу головного мозку, його виконували з використанням ендovasкулярної, транскраніальної методик або їх послідовного застосування. Видалення крововиливів як наслідку розривів АВМ проводили під час мікрохірургічного втручання як окремий етап хірургічного лікування.

За даними АГ, КТ, МРТ встановлювали радикальність видалення внутрішньочерепних крововиливів та ефективність виключення АВМ з кровообігу мозку, а також стан судинної системи великих півкуль великого мозку після хірургічного лікування. Контрольне АГ-дослідження проводили наприкінці раннього післяопераційного періоду, або, за окремими показаннями, протягом 6 міс після видалення АВМ.

На основі отриманих даних встановлені показання до хірургічного лікування у 132 з 145 хворих.

Строки, методика та обсяг транскраніальних операцій залежали від стану хворих, тривалості періоду після перенесеного ГПМК та його різновидом.

Результати та їх обговорення. В результаті проведеного дослідження встановлено, що більшість оперованих хворих були молодого віку (*табл.1*), чим певною мірою пояснюється відсутність типових факторів ризику геморагічного інсульту [1].

Нами проаналізовані строки після первинного розриву АВМ, в межах якого обстежували хворих (*табл. 2*).

Виділяли періоди від моменту розриву до 2 діб, 2–10 діб, 11–20 діб, 21–30 діб, більше 30 діб. Доцільність окремого аналізу найгострішого періоду судинної катастрофи ми обумовили тим, що вона в цей термін має мінімум специфічних ознак, роблячи доцільним лікування спрямоване на стабілізацію функцій життєзабезпечення. Слід зазначити, що у 123 хворих був діагностований перший розрив АВМ, а у 22 хворих мали місце повторні крововиливи в мозок.

Таблиця 1. Розподіл хворих за статтю та віком

Стать	Вік, років						
	0–10	11–20	21–30	31–40	41–50	51–60	Старше 60
Чоловіки	3	19	25	20	7	2	2
Жінки	3	27	18	21	4	—	—
Разом	6	46	43	41	11	2	2

Таблиця 2. Строки госпіталізації від початку ГПМК (n=145)

Строки розриву	Кількість хворих	
	абс.	%
До 48 год	20	13,8
3-10 діб	31	21,4
11-20 діб	30	20,7
21-30 діб	20	13,8
Понад 30 діб	44	30,3
Разом	145	100

Результати обстежень свідчать, що понад 50% хворих оперовані у віддалені періоди після розриву.

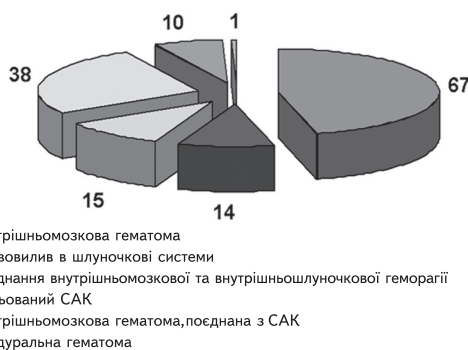
Загальний стан обстежених певною мірою відповідав строкам розриву (табл. 3) і був тяжким у 51% хворих.

Таблиця 3. Характеристика загального стану обстежених з АВМ півкуль великого мозку

Сумарна оцінка за шкалою ком Глазго, балів	Кількість хворих		Традиційні терміни	Ступінь тяжкості стану хворого
	абс.	%		
15	64	44	Ясна свідомість	Задовільний
13-14	52	35,9	Оглушення	Помірно тяжкий
9-12	22	15,1	Сопор	Тяжкий
4-8	7	5	Кома	Критичний
3	—	—	Смерть мозку	Термінальний

Неврологічні вогнищеві прояви церебрального ураження (рис.1) були інвалідизуючими лише у третини хворих.

Діагностовані за допомогою нейровізуалізуючих методів досліджень внутрішньочерепні крововиливи характеризували за розмірами, локалізацією та відношенням до шлуночкової системи мозку, зважаючи на наявність загальних дислокаційних симптомів та прохідність лікворних шляхів (рис.1). При цьому у більшості хворих виявлені внутрішньомозкові лобарні гематоми, які у 15 з них поєднувалися з поширенням крові в шлуночкову систему мозку.

**Рис.1. Характеристика внутрішньочерепних крововиливів**

Локалізаційна характеристика внутрішньочерепних гематом виявила абсолютну їх відповідність розташуванню АВМ, діагностованих ангіографічно.

Ангіографічна оцінка власне АВМ включала локалізаційну характеристику за шкалою Spetzler-Martin (табл. 4), визначення басейнів кровопостачання, поширення в межах півкулі великого мозку та стан венозної дренажувальної системи.

При хірургічному лікуванні АВМ використані всі існуючі методики оперативних втручань, як мініінвазивних, так і стандартних (табл.5).

В подальшому нами проаналізовані результати лікування залежно від деяких кардинальних факторів, першим з яких визначили строки розриву АВМ (табл.6).

Таблиця 4. Розподіл АВМ у обстежених за шкалою Spetzler-Martin

Кількість балів у градації	Кількість пацієнтів	
	абс.	%
1	15	10,4
2	44	30,3
3	49	33,8
4	29	20
5	8	5,5

Таблиця 5. Технології оперативних втручань при АВМ півкуль великого мозку

Технологія лікування	Кількість хворих	
	абс.	%
Не оперовані	14	9,6
Оперовані ендovasкулярно в один етап	35	24,2
Оперовані ендovasкулярно в кілька етапів	14	9,6
Оперовані ендovasкулярно з подальшим застосуванням транскраніального методу	15	10,4
Оперовані транскраніально	60	41,5
Оперовані транскраніально з подальшим застосуванням ендovasкулярного методу	3	2,1
Паліативні операції	4	2,7

Таблиця 6. Результати лікування хворих з АВМ залежно від строків госпіталізації (n=145)

Показник	Кількість хворих, госпіталізованих у строки				
	До 48 годин	2–10 діб	11–20 діб	21–30 діб	Понад 30 діб
Хороший	12	17	13	8	21
Задовільний	3	5	1	2	5
Незадовільний	2	4	9	10	14
Невизначений	3	2	5	—	4
Летальний	—	3	2	—	—

Таблиця 7. Результати лікування залежно від стану хворого (n=145)

Загальний стан		Результат лікування					
за ШКТ, балів	Традиційна градація тяжкості	Хороший (одужання)	Задовільний (покращення)	Незадовільний (стабілізація, погіршення)	Невизначений	Летальний	Разом
15	Задовільний	25	7	21	9	2	64
13–14	Помірно тяжкий	29	6	9	7	1	52
12–9	Тяжкий	10	2	8	1	1	22
8–4	Критичний	5	—	1	—	1	7
Загалом: абс.		69	15	39	17	5	145
%		47,6	10,3	26,9	11,7	3,5	100

Під час вивчення впливу вихідного стану хворих на результати хірургічного лікування встановлено певну незалежність успішного завершення оперативного втручання від глибини загальномоозкових розладів (табл.7).

Нами вивчено залежність результатів лікування розривів АВМ від використаної технології оперативних втручань (табл.8). Отримані дані свідчать, що найкращі результати лікування досягнуті в групах хворих, яких лікували з використанням мікрохірургічної методики одномоментно і поєднували попередню емболізацію АВМ з наступним мікрохірургічним видаленням.

Таким чином, хірургічне лікування геморагічних ускладнень АВМ в різні строки після розриву мало наступні результати (рис. 2).

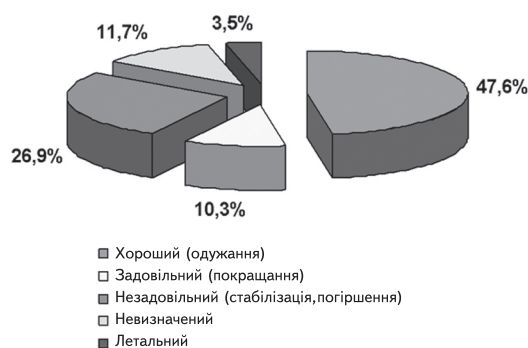


Рис.2. Результати хірургічного лікування геморагічних ускладнень АВМ

Детальніше зупинимось на поясненні методики оцінки результатів хірургічного лікування. Згідно із завданнями дослідження результати лікування оцінювали за клінічними та діагностичними ознаками.

1. Динаміка неврологічних, загальномоозкових та вогнищевих симптомів під впливом хірургічного лікування, порівняння якості життя до операції та після неї.

2. Радикальність вимкнення АВМ з кровообігу мозку при контрольному АГ дослідженні (табл.9).

Отже, оцінка безпосередніх та відстрочених результатів видалення АВМ базувалась на результатах контрольних діагностичних досліджень та неврологічному спостереженні в динаміці; контрольних КТ, МРТ в межах гострого післяопераційного періоду, контрольної АГ, як після еноваскулярних, так і мікрохірургічних втручань. При цьому важливе значення має контрольне АГ-дослідження, за яким верифікували досягнення положення, згідно з яким лише тотальна ізоляція АВМ від кровотоку мозку забезпечує радикальність хірургічного втручання.

Висновки. 1. ГПМК внаслідок розриву АВМ півкуль мозку формують різноманітні варіанти внутрішньочерепних крововиливів (субарахноїдальні — 26%, внутрішньомозкові — 45,9%, внутрішньошлуночкові — 9,9%, поєднання крововиливів 18,2%), які обґрунтовують показання до хірургічного лікування.

Таблиця 8. Результати лікування АВМ залежно від використаної технології

Технологія лікування	Кількість хворих	Кінцевий результат			
		Хороший	Задовільний	Незадовільний	Невизначений
Не оперовані	14	—	—	—	14
Оперовані ендovasкулярно в один етап	35	11	5	19	—
Оперовані ендovasкулярно в кілька етапів	14	1	3	10	—
Оперовані ендovasкулярно з подальшим застосуванням транскраніального методу	15	14	—	1	—
Оперовані транскраніально	60	50	3	7	—
Оперовані транскраніально з подальшим застосуванням ендovasкулярного методу	3	1	—	2	—

2. Розриви АВМ півкуль великого мозку лише в 19,9% випадків супроводжувались вираженими та стійкими неврологічними симптомами, при задовільному загальному стані 80,1% хворих, що вимагає застосування вірогідної тактики хірургічного лікування.

3. Показання до хірургічного лікування (90,9% хворих), які ґрунтуються на діагностичному алгоритмі СМ, що проявились розривом, включають використання всіх методів нейровізуалізації, проте базуються на даних церебральної АГ, яка забезпечує вичерпну характеристику СМ у 92 % спостережень.

4. Строки проведення оперативних втручань зумовлені особливостями внутрішньочерепних крововиливів, в найгострішому та гострому періоді ГПМК виконано 31,5 % оперативних втручань, у віддалені та холодні періоди — 68,5 %.

5. Показання до хірургічного лікування реалізуються використанням оптимальних

хірургічних технологій, якими є: транскраніальне мікрохірургічне видалення — у 41,5%, ендovasкулярне вимкнення — у 33,8%, комбінація методів — у 12,5%. Паліативні втручання використані у 2,7%, не оперовані 9,6% хворих.

6. Умовою радикального лікування АВМ є її тотальне транскраніальне видалення, досягнуте у 88,3% оперованих, або повне „вимкнення” при ендovasкулярній емболізації або тромбуванні, досягнуте у 24,5% хворих після внутрішньосудинних втручань, але остаточно оцінка результату хірургічного лікування АВМ в різні строки після розриву ґрунтується на комплексному аналізі результатів контрольної АГ та динаміки невролого-клінічних показників з огляду на показник якості життя.

7. Проведене за розробленими клінічними показаннями хірургічне лікування АВМ півкуль великого мозку дозволило отримати хороші — у

Таблиця 9. Оцінка результатів хірургічного лікування АВМ півкуль великого мозку після їх розриву

Ангіографічна характеристика оперативного втручання	Клінічна характеристика загального стану (якість за ШКГ)	Неврологічна характеристика проявів АВМ	Якість життя (загальна характеристика)
Тотальне інтраопераційне видалення АВМ Тотальне (субтотальне) ендovasкулярне вимкнення АВМ Часткове ендovasкулярне вимкнення АВМ (зменшення факторів ризику повторних розривів) Неповне інтракраніальне видалення АВМ Рецидив АВМ АВМ, що функціонує в процесі консервативного лікування	I. Задовільний (15 балів) II. Помірно тяжкий (13-14 балів) III. Тяжкий (9-12 балів)	A. Відсутній неврологічного дефіциту B. Регрес вогнищевих неврологічних симптомів B. Стабільні прояви (відсутній регрес) вогнищевих неврологічних симптомів Г. Поглиблення або виникнення нових неврологічних симптомів	Збережена Знижена Втрачена
Варіанти оцінки результату			
Хороший	A (I, II; 1, 2)	B (I, II; 1, 2)	
Задовільний	A (I, II; 3)	B (I, II; 3)	
Незадовільний	B (I, II, III; 1, 2, 3, 4, 5, 6) Г (I, II, III; 1, 2, 3, 4, 5, 6)	A (I, II, III; 4, 5, 6)	B (I, II, III; 4, 5, 6)
Невизначений	Відсутність хірургічного лікування		

77 (53,8%) пацієнтів, задовільні — у 13 (9,6%), незадовільні — у 41 (26,9%), невизначені — у 14 (9,7%) результати; незадовільні результати у 26,9% хворих зумовлені тяжкістю перебігу захворювання, неврологічним статусом хворого та даними нейровізуалізації, взятими за критерій ефективного лікування.

Список літератури

1. Гайдар Б.В. Практическая нейрохирургия. — СПб: Гиппократ, 2002. — С.329–371.
2. Гельфенбейн М.С, Крылов В.В. Особенности инструментальной диагностики разорвавшихся сосудистых мальформаций головного мозга // Нейрохирургия. — 2000. — №3. — С.56–60.
3. Дзяк Л.А., Зорин Н.А. Артериальные аневризмы и артерио-венозные мальформации головного мозга. — Днепропетровск: Корни, 2003. — 137 с.
4. Зорин М.О. Артериовенозные мальформации головного мозга. — Дніпропетровськ.: Пороги, 1998. — 33 с.
5. Крылов В.В., Ткачев В.В., Добровольский Г.Ф. Микрохирургия аневризм виллизиевого многоугольника. — М.: Ангидор, 2004. — 160 с.
6. Лебедев В.В., Крылов В.В. Неотложная нейрохирургия: Руководство для врачей. — М.: Медицина, 2000. — С. 397–557.
7. Лебедев В.В., Крылов В.В., Шелковский В.Н. Клиника, диагностика и лечение внутрочерепных артериальных аневризм в остром периоде кровоизлияния. — М.: Медицина, 1996. — 116 с.
8. An integrative approach to vascular malformations of the brain // The Rasmussen Lecture, Montreal Neurological Institute. — Montreal: , McGill University, 1995.
9. Drake C.G. Cerebral arteriovenous malformations. Considerations for and experience with surgical treatment in 166 cases // Clin. Neurosurg. — 1979. — V.26. — P.145–208.
10. Fiorella D., Albuquerque F.C., Woo H.H. et al. The role of neuroendovascular therapy for the treatment of brain arteriovenous malformations // Neurosurgery. — 2006. — V. 59. — P 163–177.
11. Pollock B.E., Brown R.D. Management of cysts arising after radiosurgery to treat intracranial arteriovenous malformations // J. Neurosurg. — 2001. — V.49, N2. — P. 259.
12. Steig Ph.E. Arteriovenous malformations: complex lesion-comprehensive therapy. // N.Y. Presbir.hosp. lecture, 2003.
13. Wilkins R.H. Natural history of intracranial vascular malformations. A review // Neurosurgery. — 1985. — V.16. — P.421–430.
14. Wilkins R.H. Natural history of intracranial vascular malformations: a review // Neurosurgery. — 1985. — V.16. — P. 421–430.
15. Yasargil M.G. Pathological considerations // Microsurgery. AVM of the brain: History, embryology, pathologic considerations, hemodynamics, diagnostic studies, microsurgical anatomy / Ed. M.G. Yasargil. — N.Y.: Thieme Med. Publ. Inc., 1987. — V.3A. — P.49–211.

Лечение артерио-венозных мальформаций полушарий большого мозга после их разрыва. Сроки, методы, результаты

Яковенко Л.Н., Яцик В.А.,

Литвак-Шевкопяс С.О., Мороз В.В.

Представлены результаты хирургического лечения артерио-венозных мальформаций (АВМ) полушарий большого мозга в разные сроки после их разрыва у 145 больных. Следствием разрыва АВМ разной локализации были внутримозговые кровоизлияния (46,2%), менее часто — вентрикулярные и сочетанные геморагии. Показания к хирургическому лечению установлены у 132 больных: 60 из них оперованы транскраниально, 49 — эндоваскулярно с разной степенью выключения АВМ из кровотока, у 18 — применено последовательное комбинированное лечение.

Полученные результаты проанализированы в зависимости от локализации и гемодинамических особенностей АВМ, сроков их разрыва, неврологических проявлений, технологии оперативных вмешательств.

Хорошие результаты хирургического лечения отмечены в 53,8%, удовлетворительные — в 9,6% наблюдений, неудовлетворительные и неопределенные результаты, которые не сопровождались существенным улучшением качества жизни — в 36,6%.

Treatment of cerebrum hemispheres arterio-venous malformations after their rupture.

Terms, methods, results

Yakovenko L.N., Yatsyk V.A.,

Lytvak-Shevkopias C.O., Moroz V.V.

Result of surgical treatment to cerebral AVM with different terms of ruptures in 145 are cases presented. Consequences of AVM ruptures are intracerebral hemorrhage (46,2%) and ventricular and combined hemorrhage in the minority. Evidence for surgical treatment was determined in 132 cases: 60 patients were perated on transcranial, 49 — endovascular with various ranges of reduction and in 18 — combined treatment was applied.

The results were analyzed depending on location and hemodynamical peculiarities of AVM: diagnosed terms of rupture, their neurological presentations, technology of surgical intervention. Good results after surgical treatment were registered in 53,8% cases; satisfactory in 9,6%; unsatisfactory and overlooked, that were not accompanied by improving of patient's quality of life in 36,6%.