

УДК 616.831-006-089.17

ТахоКомб в комплексі хірургічного лікування хворих з пухлинами головного мозку супратенторіальної локалізації

Главацький О.Я., Лисенко С.М., Кулик О.В., Данчук С.В.

Інститут нейрохірургії ім. акад. А.П. Ромаданова АМН України, м. Київ, Україна

Стаття присвячена покращенню результатів хірургічного лікування хворих з пухлинами головного мозку супратенторіальної локалізації. Оптимізація такого лікування здійснюється на основі усунення чи профілактики геморагічних та ліквороциркуляторних ускладнень, як найбільш значимих чинників в різкому погіршенні стану пацієнтів в ранньому післяопераційному періоді. Проведений аналіз 40 хворих з пухлинами супратенторіальної локалізації різної гістоструктури. Проаналізовані причини розвитку геморагічних та ліквороциркуляторних ускладнень при видаленні пухлин супратенторіальної локалізації. Вироблена методика інтраопераційної профілактики даних ускладнень за допомогою матеріалу ТахоКомб (виробництво «Нікомед» Австрія). Роз'яснено необхідність використання сучасних гемостатичних засобів, як препаратів першої лінії в комплексі хірургічного лікування пухлин супратенторіальної локалізації. Наведено типовий клінічний випадок.

Ключові слова: гемостаз, гліоми, менінгеоми, поренцефалія, лікворея.

Вступ. В нейроонкології, завжди були та залишаються актуальними питання профілактики післяопераційних ускладнень, з яких геморагічні та лікворо-циркуляторні займають чи не найголовніше місце, оскільки доволі часто потребують повторного оперативного втручання.

Так, за даними літератури, частота клінічно значимих геморагічних ускладнень у хворих з супратенторіальними гліомами складає 1,6–5% [14,15,16], з них 28,8% закінчуються летально. При хірургічному лікуванні менінгеом геморагічні ускладнення спостерігаються до 0,8% [21], а в структурі післяопераційної летальності складають 17,9% [9].

Серед причин, що суттєво підвищують ризик розвитку геморагічних ускладнень основними є судинні. До них відносяться: неповноцінність стінки новоутворених судин пухлини; локальна гіпертензія в новоутворених судинах, що пов'язана з перевагою артеріального русла над венозним; наявність значної кількості тканинних активаторів плазміногена в паренхимі пухлини. Крім того, в літературі зустрічаються дані щодо впливу гістологічної структури пухлин та супутньої соматичної патології на ризик виникнення геморагій [1,13]. Ці фактори часто стають критичними, особливо, це стосується випадків часткового видалення гліом, при якому порушується адаптивна ангіо-архітектоніка. Заслугове на увагу фізико-хімічна неефективність інтраопераційного коагуляційного гемостаза, що пов'язана зі швидким переходом до реакцій повного окислення під дією електромагнітного поля. При цьому коагуляційні маси, набувають аморфних, грубих деінтегративних властивостей і легко відриваються під дією навіть незначного тиску крові [8].

Як показали дослідження в РНХІ ім. А.Л. Полєнова — однією із головних причин

недостатності коагуляційного гемостаза в операційній рані під час видалення менінгеом — є реакція системи гемокоагуляції на проникнення у кров мікрофрагментів видаленої пухлини. Менінгеоми в порівнянні з іншими інтракраніальними пухлинами мають високий вміст як тромбопластинактивних так і фібринолітично активних речовин. При порушенні гемостазу в операційній рані, визначається висока фібринолітична активність, що може сприяти розвитку геморагічних ускладнень в післяопераційному періоді [4,12].

На наш погляд, створення локального гемостаза при нейроонкологічних операціях є одним з основних чинників, що суттєво зменшує ризик виникнення післяопераційних геморагічних ускладнень. Використання сучасних хірургічних технологій (ультразвукова аспірація, лазерна вапоризація та термодеструкція, плазмовий дисектор) при видаленні супратенторіальних пухлин істотно покращує профілактику інтраопераційних, гострих ранніх та підгострих геморагій, проте не завжди дозволяє досягнути ретельного місцевого гемостаза.

В 90-х роках минулого століття з'явилися перші обґрунтовані повідомлення щодо використання з цією метою фібринових рідких клеїв, які внаслідок атравматичності та безпечності швидко стали популярними, проте некерований поляризуєчий ефект при їх застосуванні, суттєво обмежував хірургічну техніку [10].

Колагенові гемостатичні губки, що виконували роль штучних матриксів для захоплення тромбоцитів, стали основою для подальшого пошуку можливих рішень в боротьбі з геморагіями.

Однак, як показує досвід, в 3,06% [7] випадків, при застосуванні цих матеріалів все ж виникають загрозові геморагії в післяопераційному періоді. На нашу думку, можливо, їх

адгезивні, тромбоутворюючі, механічні (пружність) властивості, не завжди відповідають швидким динамічним змінам як просторової геометрії речовини мозку, так і кровотоку та лікворотоку в операційній рані тобто в ложі видаленої пухлини [7].

Тому в випадках, де передбачаються або імовірні складнощі з досягненням місцевого гемостазу, при операціях видалення супратенторіальних пухлин ми почали використовувати гемостатичний засіб ТахоКомб (виробництво «Нікомед», Австрія). Застосування іншого принципу утворення кров'яного згустку — поєднання колагенової пластини та фібринового клею, втілили позитиви попередніх поколінь гемостатичних матеріалів (колагенова губка, поляризуючі клеї, абсорбуючі клейкі поверхні) в одному гемостатичному засобі, що дозволило зайняти ТахоКомбу своє місце в комплексі хірургічних маніпуляцій при видаленні пухлин супратенторіальної локалізації [24].

ТахоКомб являє собою готову до використання стерильну колагенову пластину, клейкий прошарок якої складається із фібриногена, тромбіна, аprotиніна і рибофлавіна. Останній маркує жовтим кольором клейку поверхню ТахоКомбу. При контакті з кровотоковою поверхнею, з клейкого шару вивільняються фактори згортання (тромбін сприяє перетворенню фібриногену в фібрин; аprotинін інгібує дію плазміногену плазми крові), виникає полімеризація, в результаті чого утворюється «фізіологічний» тромботично-фібриновий згорт, що забезпечує високу надійність гемостазу навіть протягом всього періоду подальшого ферментативного розчеплення пластини ТахоКомб (3–6 тижнів).

Доведена висока ефективність застосування ТахоКомб в абдомінальній хірургії (при операціях на печінці, підшлунковій залозі, нирках, наднирниках, кишечнику [2,3,5,11,17,25]), торакальній хірургії, де використовуються як гемостатичний ефект ТахоКомбу, так і ефект аеростату [18,19,20,22,26] в гінекології, урології. Матеріал рекомендований для проведення органозберігаючих операцій при травматичному ушкодженні печінки, селезінки, нирок [2,3,17]. ТахоКомб успішно використовується у хворих з порушеннями в системі згортання крові.

За останній час в ІНХ накопичений досвід застосування ТахоКомбу не тільки як гемостатичного засобу, а і в профілактиці чи усуненні поренцефалії, лікворей, шляхом пластики твердої мозкової оболонки та її дефектів, витончень мозкової речовини в зоні поренцефалії.

Відомо, що серед усіх пухлин супратенторіальної локалізації, переважну групу становлять глибинно-розташовані пухлини, які в своєму анатомо-топографічному співвідношенні в більшості випадків так чи інакше пов'язані з бічними шлуночками мозку. Коли постає питання про планування об'єму видалення таких пухлин, зважаючи на їх локалізацію,

неодмінно вирішуються питання про способи усунення чи шляхи попередження виникнення поренцефалії, як грізного чинника післяопераційних ускладнень, в тому числі гнійно-запальних. Теж саме стосується і твердої мозкової оболонки, яка в силу витончення та надмірного злучення з кісткою, чи різкого потовщення та втрату еластичних властивостей, при проведенні краніотомії нерідко також потребує пластики.

В літературі існують поодинокі повідомлення про таке використання ТахоКомбу при пластиці твердої мозкової оболонки і відсутні дані щодо пластики поренцефалічних отворів у шлуночках мозку. Наш досвід свідчить про доцільність розширення показів до його застосування саме з такою метою.

Мета дослідження. Метою даного дослідження було вивчення ефективності використання матеріалу ТахоКомб при хірургічному лікуванні хворих з пухлинами супратенторіальної локалізації.

Матеріали та методи дослідження. Дослідження ґрунтується на аналізі 40 клінічних спостережень хворих з пухлинами супратенторіальної локалізації, що знаходились на стаціонарному лікуванні в ІНХ ім. А.П. Ромоданова з 2004 по 2005 рік, у яких під час оперативного втручання використовувався ТахоКомб.

В доопераційному періоді всі хворі пройшли стандартну програму інтраскопічного (КТ, МРТ, ОФЕКТ) та лабораторного обстеження (вивчалися показники гемостазу: тромбоцитарні, плазмові). Всім хворим на першу добу після операції (період інтенсивного лікування, коли використовуються як пресорні так і реологічні чинники впливу на центральну та місцеву гемодинаміку), проводилось КТ-дослідження головного мозку, з метою контролю стану мозкової післяопераційної рани.

Результати. Розподіл хворих за статтю, віком, гістоструктурою пухлин, представлений в таблиці 1.

Таблиця 1. Розподіл хворих за статтю, віком та гістоструктурою пухлин

Гістологічний діагноз	Стать		Вік			
	Чоловіки	Жінки	до 21 року	21–44 роки	45–59 років	60 років та старші
Гліоми II ст. анаплазії	2	2	—	2	2	—
Гліоми III ст. анаплазії	8	7	2	6	6	1
Гліоми IV ст. анаплазії	10	3	1	3	7	2
Менінгеоми	2	5	—	4	3	—
Гемангіоперіцитоми	1	—	—	1	—	—
Всього	23	17	3	16	18	3

У 11 (27,5%) хворих пухлина видалена по перифокальній зоні, в 9 (22,5%) — виконане субтотальне видалення, в 20 (50%) — парціальне.

У вище описаних хворих ТахоКомб застосовувався у наступних хірургічних ситуаціях:

1. Для зупинки пристінкової кровотечі з артерій малого та середнього діаметру в функціонально важливих зонах головного мозку, де інші способи гемостазу були неефективними або недоцільними та небезпечними — 14 випадків (35%) (зокрема середня мозкова артерія та її крупні гілки);

2. Для зупинки кровотечі із передніх відділів верхнього сагітального синуса та парасинусних лагун — 9 випадків (22,5%);

3. Для пластики дефектів твердої мозкової оболонки — 7 випадків (17,5%);

4. Для усунення поренцефалії — 10 випадків (25%).

У всіх вищезазначених випадках, мета з якою використовувався ТахоКомб була повністю досягнута. В післяопераційному періоді не відмічено жодних ознак (КТ-контроль, неврологічний статус, динаміка загоєння післяопераційної рани) ускладнень, пов'язаних з неефективністю дії компонентів ТахоКомб. Слід відзначити, що використання ТахоКомбу потребує чіткого виконання як інструкцій з його застосування, так і певних дій хірурга, який укладає пластину на те чи інше місце (необхідно, щоб поверхня, на яку укладається пластина, створювала найменший деформуючий ефект; слід враховувати післяопераційні зміни просторових взаємовідносин різних частин післяопераційної мозкової рани в «нових» умовах кровотоку, ліквороциркуляції та створювати додатковий механічний контакт пластини з поверхнею мозку або оболонки).

Для прикладу наводимо типовий клінічний випадок:

Хворий О. 1962 р.н., чол. клінічний діагноз: Внутрішньомозкова пухлина лобово-кальозної локалізації за латералізацією вправо та поширенням в підкірковій утворення (рис. 1). Об'єм операції: субтотальне видалення пухлини (рис.2). Особливості видалення пухлини: створення широкої поренцефалії в правій лобово-

кальозній ділянці, оголення гілок перикальозної артерії. Критичні зони гемостазу: дрібні артерії з лентикуло-стріарної системи; гілки середнього діаметру перикальозної артерії, передня група задньомозкових вен. Профілактика ускладнень: аплікація пластини ТахоКомб розміром 2,5x3,0x0,5 см на мозкові краї поренцефалії (рис. 3). Гістологічний діагноз: анапластична астроцитома. Післяопераційний період: стан хворого за індексом Карновського (ІК)—80 балів, відсутність неврологічного дефіциту, виписаний з поліпшенням для продовження лікування по місцю проживання. Місцево: заживлення операційної рани первинним натягом, шви знято на 7-у добу.

Висновки:

1. Застосування ТахоКомб при видаленні пухлин супратенторіальної локалізації, дозволяє досягнути швидкого та надійного гемостазу у випадках, коли застосування інших методів заздалегідь є прогнозовано неефективним.

2. ТахоКомб має високу ефективність, як пластичний матеріал, при дефектах твердої мозкової оболонки та з метою усунення поренцефалії.

3. ТахоКомб - гемостатичний матеріал вибору у пацієнтів з різними коагулопатіями.

4. Використання ТахоКомб в комплексі хірургічного лікування пухлин супратенторіальної локалізації, створює необхідні передумови для профілактики післяопераційних ускладнень.

Список літератури

1. Главацький О.Я. Диференційоване лікування гліом супратенторіальної локалізації та прогнозування його результатів. // Автореферат дисертації на здобуття наукового ступеня доктора медичних наук. Київ — 2001. — 42 с.
2. Горский В.А., Леоненко И.В. Применение препарата ТахоКомб в хирургии брюшной полости// Московский медицинский журнал, -1999//№5,-С 29-31.
3. Горский В.А., Суходулов А.М.и др. Новые возможности гемостаза при паренхиматозных кровотечениях//Анналы хирургической гепатологии, -1999,-том4,-С10-12.

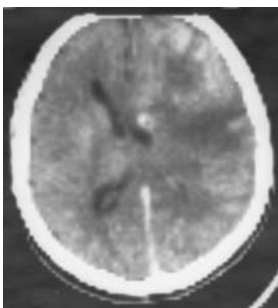


Рис. 1. КТ головного мозку до операції

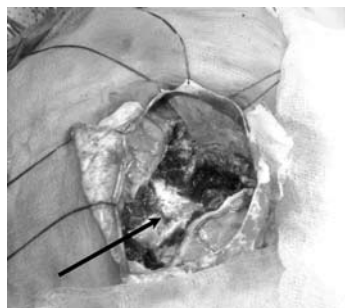


Рис. 2. Інтраопераційний фотознімок

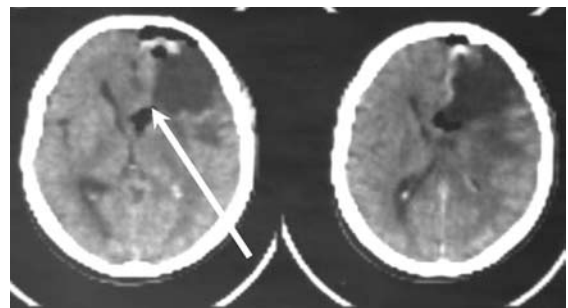


Рис. 3. КТ головного мозку після операції

4. Кондратьев А.Н. Изменения гемокоагуляции и принципы её коррекции при удалении опухолей головного мозга в условиях нейролентаналгезии: Автореф. дисс. ... канд. мед. наук. —Л., 1986.
5. Кригер А.Г., Врублёвский О.П. Применение ТахоКомба при лапароскопических операциях// *Анналы хирургической гепатологии*,—1998,—том3,—№1,—С88–89.
6. Кушель Ю.В., Семин В.Е. Кранитомия. Хирургическая техника. — М.: Антидор, 1998. — 75 с.
7. Лисенко С.М. Дислокації мозку у хворих з гліомами супратенторіальної локалізації та їх значення при хірургічному лікуванні. // Автореферат дисертації на здобуття наукового ступеня кандидата медичних наук. Київ — 2005. — 21 с.
8. Михайлюк В.Г., Мелькишев В.Ф. Геморрагические осложнения после удаления глиом головного мозга разных локализаций. // *Российская нейрохирургия*. — 2004. — №1(12). — С.12–15.
9. Могила В.В. Послеоперационные осложнения у больных с менигиомами головного мозга супратенториальной локализации. // Автореферат дисертації на соискание научной степени доктора медицинских наук. Киев — 1990. — 30 с.
10. Северцев А.Н., Брехов Е.И., Миронов Н.П., Иванова Е.Н., Репин И.Г. Использование местных фармакологических средств для достижения окончательного гемостаза при резекциях печени. *Хирургия* 2001; 1: 86–91.
11. Скипенко О.Г., Шатверян Г.А. и др. Применение раневого покрытия ТахоКомб при хирургических вмешательствах на печени и поджелудочной железе//*Хирургия*.1998 №1.—С11–14.
12. Тиглиев Г.С., Олюшин В.Е., Кондратьев А.Н. Внутрочерепные менигиомы. — СПб.—2001.—555с.
13. Шамаев М.И. Изменения мозговых сосудов при глиомах полушарий большого мозга. // Автореферат дисертації на соискание научной степени доктора медицинских наук. Киев — 1983. — 32 с.
14. Эрнан Х.А. “Послеоперационные внутрочерепные гематомы у больных с внутримозговыми глиальными супратенториальными опухолями”. — Автореферат на соискание ученой степени кандидата медицинских наук. Киев — 1991. — 24 с.
15. Arand AG, Sawaya R. Intraoperative chemical hemostasis in neurosurgery. // *Neurosurgery*. — 1986. — N.18 (2). — P. 223–233.
16. Cabantog A.M., Bernstein M. Complications of first craniotomy for intra-axial brain tumour // *Can J Neurol Sci*. - 1994. - Vol. 21. - P. 213 - 8.
17. Gervenka H. et all Massive Liver Haemorrhage and Rupture Caused by HELLP- syndrome Treated by Collagen Fleeces Coated with Fibrin Glue// *Evr. J.Surg*.1988.- 164.-709–711.
18. Hollaus P., Pridun N. The Use of Tachocomb in Thoracic Surgery. *Geka Shinryo* 1995; 6: 169–170.
19. Izbicki J.R. et all Fibrin-Glue-Coated Collagen Fleece in Lung Surgery- Experimental Comparison with Infrared Coagulation and Clinical Experience// *Toracic cardiovasc.Surgeon* 42 (1994)
20. Kaiser D. Klinische Erfahrungen mit der Infrarotkoagulation in der Thoraxchirurgie. *Z. Herz-, Thorax-, Gefabchir* 1989; Suppl 1: 92.
21. Kalfas I.N., Little J.R. Postoperative hemorrhage: A survey o 4992 intracranial procedures.// *Neurosurg*.—1988.—Vol. 23, N 2. — P.343–347.
22. Malinovsky N., Severtsev A., Ivanova E., Repin I. Different adhesive materials for final hemostasis on the rew liver surface (comparison). *World Congress of Surgery — International Week ISW2001 (Abstract Book)*, Brussels, Belgium, August 26 — 30 2001; 149: 223.
23. Nishida H., Gargju K., Takanchi T. et al. *Geka Shinrio (Surgical Diagnosis and treatment)*, 1994, №36, 11, p. 1449–1459.
24. Raymond F. Nistor et all. The fixed combination of collagen with components of fibrin adhesive- a new hemostiptik agent in Skull Base Procedures// *Skull Base Surgery* 1997. vol. 7, №1.
25. Schelling G., Block T., Gokel M., et all. Application of a fibrinogen-thrombin-collagen-based hemostyptic agent in experimental injuries of liver and spleen. *J Trauma* 1998; 28: 472–475.
26. Welter H.F, Thelter O., Gokel J.M., et all. *Infrarotcoagulation an der Lunge — erstetierexperimentelle und klinische Ergebnisse. Chirurg* 1984; 55: 238.

**ТахоКомб в комплексе хирургического
лечения больных с опухолями головного
мозга супратенториальной локализации**
*Главатский А.Я., Лысенко С.Н., Кулик А.В.,
Данчук С.В.*

Статья посвящена улучшению результатов хирургического лечения больных с опухолями головного мозга супратенториальной локализации. Оптимизация такого лечения осуществляется на основе профилактики геморрагических и ликвороциркуляторных осложнений, как наиболее значимых факторов ухудшения состояния пациентов в раннем послеоперационном периоде. Проведен анализ 40 больных с опухолями супратенториальной локализации различной гистоструктуры. Проведен анализ причины развития геморрагических и ликвороциркуляторных осложнений при удалении опухолей супратенториальной локализации. Выработана методика интраоперационной профилактики данных осложнений с помощью материала ТахоКомб (производство «Никомед» Австрия). Обоснована необходимость использования современных гемостатических средств, как препаратов первой линии в комплексе хирургического лечения опухолей супратенториальной локализации. Приведен типичный клинический случай.

**ТАНОКОМБ in complex of the surgical treatment
patients with supratentorial brain tumors**
Glavatskij A., Lysenko S., Kulik A., Danchuk S.

The article is dedicated to improvement result surgical treatment patients with supratentorial brain tumors. The optimization of such treatment is realized on base of the preventive maintenance haemoragical and liquor-circulation complications, as the most significant factor of the deterioration of the condition patient at early postoperative period. The organized analysis 40 patients with supratentorial brain tumors with different hystostructure. The organized analysis of the reason of the development of haemoragical and liquor-circulation complications when removing the supratentorial tumors. The worked out methods intraoperation preventive maintenances complication data by means of material ТАНОКОМБ (the production "Nykomed" Austria). Motivated need of the use modern haemostatic facilities, as preparation to first line in complex of the surgical treatment patients this supratentorial brain tumors. The typical clinical event is brought.