

Корпоративна інформація

Современные технологии нейромониторинга при внутричерепном кровоизлиянии

Петриков С.С., Крылов В.В.

Научно-исследовательский институт скорой помощи имени Н.В. Склифосовского, г. Москва

Нейромониторинг является важной частью интенсивной терапии больных с внутричерепным кровоизлиянием, находящихся в критическом состоянии. Использование мультимодального нейромониторинга позволяет вовремя диагностировать возникающие осложнения и осуществлять дифференцированную тактику интенсивной терапии.

Методы нейромониторинга разделяют на следующие группы:

- методы нейровизуализации
- методы оценки кровотока головного мозга
- методы контроля внутричерепной гипертензии
- методы оценки метаболизма головного мозга
- нейрофизиологические методы

Методы нейровизуализации. К методам нейровизуализации относят компьютерную томографию (КТ), магниторезонансную томографию (МРТ), ангиографию и, при невозможности проведения КТ или МРТ, эхоэнцефалоскопию.

КТ и **МРТ** позволяют получать послойное изображение структур головного мозга в аксиальной, сагиттальной и фронтальной проекциях, оценивать степень аксиальной и поперечной дислокации мозга, состояние ликворных пространств, наличие и динамику ушиба головного мозга и зон ишемии. Полученные данные определяют тактику интенсивной терапии, показания к использованию искусственной вентиляции легких (ИВЛ), симпатомиметиков, инфузионной поддержки. Однако диагностические возможности КТ и МРТ различаются.

Ангиография является методом выбора в диагностике сосудистых аномалий и травматического повреждения сосудов головного мозга, позволяет выполнять различные эндоваскулярные операции.

При невозможности проведения КТ или МРТ для ориентировочной диагностики объемных очаговых внутричерепных процессов применяют эхоэнцефалоскопию, позволяющую регистрировать смещение срединных структур мозга.

Методы оценки кровотока головного мозга. Оценка кровотока головного мозга может быть прямой и косвенной (*табл. 1*).

Лазерная доплерфлоуметрия является неинвазивным методом, позволяет оценивать влияние методов интенсивной терапии на микроциркуляцию в головном мозгу. Принцип метода основан на оценке изменения «потока эритроцитов» — производного от их концентрации и скорости перемещения. Метод не является количественным, не дает информации о направлении потока и зависит от артефактов, обусловленных механическим перемещением датчика. В то же время использование специальных ригидных болтов, фиксируемых к кости, позволяет успешно использовать его для оценки влияния лечения на микроциркуляцию в мозгу.

Методы измерения общемозгового кровотока (методика Кети-Шмидта, динамическая сцинтиграфия) обладают высокой точностью, позволяют проводить количественную оценку измерений в мл/(100г×мин). Методика Кети-Шмидта основана на измерении концентрации закиси азота (N_2O) в периферической артериальной крови и луковиче яремной вены [6]. По полученным данным с помощью принципа Фика рассчитывают кровоток головного мозга. При динамической сцинтиграфии проводят ингаляцию или внутривенно вводят ^{133}Xe , ^{85}Kr , ^{99}Tc с последующим измерением радиоактивности над мозгом. Применение этих методов ограничено из-за использования изотопов, специального оборудования и высокой стоимости.

Методы измерения регионарного кровотока (ОФЭКТ и функциональная МРТ). ОФЭКТ позволяет получать трехмерное изображение распределения радиоактивных изотопов (^{133}Xe , ^{99}Tc). Функциональная МРТ дает возможность проследить активацию коры большого мозга в ответ на различные виды стимуляции. С помощью ОФЭКТ и функциональной МРТ проводят динамическую оценку. Однако методы характеризуются высокой стоимостью и не дают возможности количественно оценить кровоток головного мозга.

Таблица 1. Методы оценки общего и регионарного кровотока головного мозга

Прямые методы	Косвенные методы
– Лазерная доплерфлоуметрия	– Транскраниальная доплерография
– Методика Кети-Шмидта	– Расчетные методики
– Динамическая сцинтиграфия	основанные на принципе Фика
– Однофотонная эмиссионная КТ (ОФЭКТ)	расчет церебрального перфузионного давления (ЦПД)
– Функциональная МРТ	

Транскраниальная доплерография является неинвазивным методом и позволяет оценивать линейную скорость кровотока в крупных артериях головного мозга. Однако метод не позволяет определять объемные показатели кровотока и обладает высокой «оператор-зависимостью». В настоящее время применяют аппараты для т.н. «дуплексной» (двойной) ультразвуковой доплерографии, которые позволяют одновременно проводить эхотомографию и доплерографию, что обеспечивает визуализацию на экране монитора не только функциональных показателей кровотока головного мозга, но и структурно-морфологических характеристик экстра- и интракраниальных сосудов. Методика транскраниальной доплерографии нашла широкое применение для диагностики и динамического наблюдения ишемического ангиоспазма, возникающего вследствие разрыва артериальной аневризмы головного мозга, а также оценки состояния ауторегуляции крупных сосудов головного мозга. Стандартный протокол транскраниальной доплерографии включает определение систолической (ЛСКс), диастолической (ЛСКд) и средней (ЛСКср) линейной скорости кровотока во внутренних сонных, средних мозговых, передних мозговых, задних мозговых и основной артериях [1]. Для определения степени сужения проксимальных сегментов средней мозговой артерии рассчитывают полушарный индекс кровотока, который представляет собой отношение средней скорости кровотока в средней мозговой артерии к средней скорости кровотока в экстракраниальном сегменте внутренней сонной артерии. В норме значение индекса составляет 3,0. Состояние ауторегуляции кровотока головного мозга оценивают с помощью компрессионного теста по коэффициенту овершута (КО) — отношению ЛСКср первого пика после прекращения компрессии ипсилатеральной общей сонной артерии к ЛСКср в покое. В норме КО составляет 1,2–1,5. При КО, близком к 1,0, констатируют нарушение ауторегуляции. В качестве косвенного признака внутричерепной гипертензии используют пульсационный индекс, который рассчитывают как отношение разности между ЛСКс и ЛСКд к ЛСКср (в норме 0,8–0,9).

Расчетные методики.

Основанные на принципе Фика. Принцип Фика описывает взаимоотношения между кровотоком головного мозга (КГМ), артерио-венозной разницей содержания кислорода (АВ PO_2) и потреблением мозгом кислорода (ПМ CO_2):

$$КГМ = ПМ \text{ } CO_2 / АВ \text{ } PO_2$$

АВ PO_2 рассчитывают как разницу между содержанием кислорода в артериальной и венозной крови.

Содержание кислорода в крови (StO_2) рассчитывают по формуле [10]:

$$StO_2 = Hb \times 1,39 \times SatO_2 + 0,0032 \times PO_2$$

где Hb — уровень гемоглобина; Sat O_2 — насыщение гемоглобина кислородом; PO_2 — напряжение кислорода в крови.

Считая потребление кислорода неизменным в дискретные отрезки времени, можно по изменениям АВ PO_2 судить о динамике кровотока.

Широко используемым косвенным методом оценки КГМ является расчет церебрального перфузионного давления (ЦПД) — разницы между средним

артериальным (АДср) и средним внутричерепным давлением (ВЧД):

$$ЦПД = АДср - ВЧДср.$$

Считают, что при лечении больных с тяжелой черепно-мозговой травмой (ЧМТ) ЦПД необходимо поддерживать в пределах 60–70 мм рт.ст.

Методики контроля внутричерепной гипертензии. Внутричерепная гипертензия обуславливает увеличение сопротивления кровотоку головного мозга, а также его дислокацию и вклинение. Измерение ВЧД позволяет оценить выраженность внутричерепной гипертензии. Эта величина необходима, кроме того, для расчетов ЦПД.

Определены показания для мониторинга ВЧД у больных с ЧМТ [9]:

- угнетение сознания — по Шкале ком Глазго 3–8 баллов;
- наличие изменений по данным КТ головного мозга (гематомы, очаги ушибов, отек, аксиальная дислокация);
- при отсутствии изменений по данным КТ головного мозга — наличие двух факторов или более (возраст старше 40 лет, одно- или двусторонние познотонические реакции, систолическое АД ниже 90 мм рт.ст.).

Измерение ВЧД (внутрижелудочковое, субдуральное, эпидуральное, субарахноидальное, паренхиматозное) проводят с помощью различных систем.

«Золотым стандартом» измерения ВЧД является мониторинг внутрижелудочкового давления. С использованием вентрикулярных катетеров, помимо измерения ВЧД, возможно дренирование спинномозговой жидкости, введение лекарственных средств. Однако стандартные катетеры для вентрикулостомии, присоединяемые к внешним измерительным системам с помощью наполненных жидкостью трубок, имеют ряд недостатков. Основными из них являются опасность возникновения гнойно-септических осложнений, повреждения функционально важных областей мозга, кровеносных сосудов, большая вероятность блокирования катетера из-за прогрессирующей компрессии желудочков и обтурации его просвета сгустком крови. Необходима периодическая калибровка внешнего измерительного устройства из-за колебаний атмосферного давления. При тяжелом поражении головного мозга установка вентрикулярного катетера часто вообще невозможна из-за небольших размеров спавшихся желудочков. В настоящее время существуют одноразовые системы для одновременного измерения ВЧД и контролируемого дренирования спинномозговой жидкости. Использование таких систем позволяет не только эффективно контролировать ВЧД, но и уменьшать частоту возникновения инфекционных осложнений, связанных с вентрикулостомией.

Интересным направлением в исследованиях внутричерепной гипертензии является оценка краниоцеребрального комплайенса. Этот показатель можно оценивать только при внутрижелудочковом измерении ВЧД. Единственным прибором, позволяющим достоверно определять краниоцеребральный комплайенс, является монитор Шпигельберга.

Возможно измерение ВЧД в субдуральном, субарахноидальном и эпидуральном пространствах. Достоинствами такого измерения являются простота установки датчиков и малая вероятность травматизации вещества мозга. Однако применение таких устройств часто не обеспечивает необходимой точности. Показания датчика могут искажаться при избыточном локальном давлении на него, например, костных выступов. Достойной альтернативой внутрижелудочковому определению ВЧД является использование интрапаренхиматозных датчиков. Качество измерения при использовании такой методики намного выше, чем при применении гидравлических систем. Достоинствами интрапаренхиматозного измерения являются небольшой риск травматизации вещества мозга, возникновения гнойно-септических осложнений, простота установки, отсутствие необходимости в перекалибровке (*рис. 1 цветной вкладки*).

Измерение ВЧД, несмотря на все ограничения, является наиболее широко используемым инструментальным средством нейромониторинга. Общепринято считать критическим уровнем повышение ВЧД до 20–25 мм рт.ст., хотя клинический опыт свидетельствует об отсутствии тесной связи между абсолютной величиной ВЧД и частотой дислокации мозга.

Методы оценки метаболизма мозга. К методам оценки метаболизма головного мозга относят: определение насыщения гемоглобина кислородом в яремной вене, прямое определение напряжения кислорода в ткани мозга, церебральную оксиметрию, микродиализ вещества головного мозга, магниторезонансную спектроскопию и позитронно-эмиссионную томографию.

Югулярная оксиметрия ($SjvO_2$) является «золотым стандартом» оценки оксигенации головного мозга. Метод основан на определении насыщения гемоглобина кислородом в оттекающей от головного мозга венозной крови. Датчик для измерения $SjvO_2$ устанавливают ретроградно в луковичку внутренней яремной вены. Можно использовать как обычный катетер для катетеризации центральных вен, так и специальный фиброоптический катетер. Установка центрального венозного катетера позволяет измерять $SjvO_2$ дискретно в пробах крови, забираемых несколько раз в сутки (*рис. 2 цветной вкладки*).

Фиброоптический катетер дает возможность осуществлять постоянную югулярную оксиметрию с периодической калибровкой по данным $SjvO_2$ в пробах венозной крови. Использование постоянного мониторинга улучшает выявляемость эпизодов ишемии и качество лечения больных. После установки необходимо верифицировать положение катетера с помощью рентгенографии шейного отдела позвоночника в боковой проекции. Кончик катетера должен проецироваться на уровень соседнего отростка височной кости. При смещении катетера в дистальном направлении результаты измерений искажаются из-за примеси экстрацеребральной крови.

Имеются данные о неравномерности венозного оттока от головного мозга и различиях показателей $SjvO_2$ в правой и левой яремных венах. В связи с этим существуют три подхода к выбору стороны для проведения югулярной оксиметрии [3, 7, 8, 11, 12].

1. Катетер устанавливают в ипсилатеральную основную пораженную вену.

2. Определяют доминантную яремную вену либо с помощью доплерографии, либо по изменению ВЧД при поочередном пережатии обеих яремных вен. Катетер устанавливают на стороне большего увеличения ВЧД. Если давление повышается одинаково с обеих сторон, катетеризируют правую яремную вену.

3. При невозможности проведения доплерографии и измерения ВЧД катетеризируют правую яремную вену, так как в большинстве наблюдений она является доминантной.

Нормальными считают показатели $SjvO_2$ в пределах 55–75% при условии некомпрометированной оксигенации артериальной крови. Уровень $SjvO_2$ ниже 55% расценивают как проявление ишемии головного мозга. Наиболее частыми причинами эпизодов десатурации являются низкое ЦПД, гипервентиляция, вазоспазм, анемия и гипоксемия. Увеличение $SjvO_2$ более 70–75% может свидетельствовать о гиперемии головного мозга. Однако для более точной диагностики гиперемии необходимо в совокупности оценивать уровень ВЧД и объемную скорость кровотока головного мозга. Необходимо учитывать, что $SjvO_2$ может увеличиваться при наличии патологического артерио-венозного сброса (например, при артерио-венозных мальформациях, травматическом каротидно-кавернозном соустье), значительном увеличении фракции кислорода во вдыхаемой смеси, выраженном ограничении кровотока в ишемизированных областях головного мозга, смерти мозга [3].

Югулярная оксиметрия является методом оценки глобальной оксигенации головного мозга и может не отражать нарушений его регионарной оксигенации. Кроме перечисленных ограничений, проведение югулярной оксиметрии может сопровождаться осложнениями, связанными с выполнением пункции и катетеризации яремной вены. К ним относят повреждение сонной артерии, окружающих нервных стволов, риск возникновения гнойно-септических осложнений, тромбоз яремной вены.

Прямое определение напряжения кислорода в веществе головного мозга ($ptiO_2$). Методика определения напряжения кислорода с помощью специального полярографического электрода Кларка непосредственно в веществе головного мозга впервые описана в 50-х годах прошлого столетия. В настоящее время существует только один прибор для измерения $ptiO_2$. Принцип работы монитора «Licox» основан на раздельной установке полярографического электрода и температурного датчика в вещество мозга. Принцип полярографического метода основан на диффузии кислорода через O_2 -проницаемую мембрану в раствор электролита с последующим превращением его в гидроксильные ионы. Указанная реакция обуславливает появление электрического тока, величина которого прямо пропорциональна концентрации кислорода в растворе. В норме $ptiO_2$ составляет 25–35 мм рт.ст. при напряжении кислорода в артериальной крови 80–100 мм рт.ст. Критически низкими значениями $ptiO_2$ считают 8–15 мм рт.ст. Эпизоды снижения $ptiO_2$ менее 10 мм рт.ст. у больных с тяжелым повреждением головного мозга

значительно увеличивают риск летального исхода [13] (рис.3, 4 цветной вкладки).

Достоинствами методики являются высокая точность и низкий риск возникновения гнойно-септических осложнений. Однако существуют факторы, ограничивающие ценность измерения $ptiO_2$.

1. Время, необходимое для «калибровки» датчика к условиям окружающей ткани, составляет 1–4 ч. Соответственно, истинные данные $ptiO_2$ могут быть получены не раньше чем через несколько часов после установки.

2. При расположении датчика рядом с крупными артериальными сосудами возможно искажение данных в сторону завышения.

3. Огромное влияние на показатели $ptiO_2$ оказывает изменение фракции кислорода во вдыхаемой смеси. По нашим данным, при уменьшении FiO_2 с 1 до 0,3 $ptiO_2$ снижается с $(46,8 \pm 11,8)$ до $(19,6 \pm 4,4)$ мм рт. ст.

4. Напряжение кислорода отличается в различных участках головного мозга. При смещении датчика к корковым отделам на 1 см $ptiO_2$ может увеличиваться на 10 мм рт. ст.

Наиболее важно добиваться мониторинга $ptiO_2$ в зоне, примыкающей к месту первичного повреждения (penumbra), так как основной целью интенсивной терапии является улучшение оксигенации именно этих отделов мозга.

Следует учитывать, что методика является регионарной, и полученные результаты необходимо оценивать только в совокупности с данными о глобальной оксигенации головного мозга, полученными при югулярной оксиметрии.

Церебральная оксиметрия (rSO_2) является неинвазивным методом оценки регионарной оксигенации головного мозга. Принцип методики основан на детекции параинфракрасного излучения (длина волны 730 и 810 нм) двумя фотодиодами. Этот специальный технический прием — разделение фотодiodов — используют для детекции сигнала от мозга, не смешанного с сигналами от экстрацеребральных тканей. Параинфракрасное излучение поглощается гемоглобином и его восстановленной фракцией. Так как в корковых отделах головного мозга 70–80% крови является венозной, показания церебрального оксиметра отражают в основном насыщение кислородом гемоглобина венозной крови мозга. Датчик церебрального оксиметра располагают на коже лобной области на границе волосистой части головы. После подключения датчика к прибору на экран в постоянном режиме выводится показатель rSO_2 . Как и для $SjvO_2$, нормальные значения rSO_2 находятся в пределах 55–75% при условии нормальной оксигенации артериальной крови. Уровень rSO_2 ниже 55% расценивают как проявление ишемии, выше 70–75% — гиперемии головного мозга. Однако, как и при югулярной оксиметрии, для точной установки диагноза гиперемии необходимо в совокупности оценивать уровень ВЧД и объемную скорость кровотока головного мозга. Следует учитывать, что показатели rSO_2 также могут увеличиваться при наличии патологического артерио-венозного сброса и увеличении фракции кислорода во вдыхаемой смеси.

Основным преимуществом церебральной оксиметрии по сравнению с другими методами оценки оксигенации головного мозга является неинвазив-

ность. Этот простой в использовании метод позволяет осуществлять контроль за регионарной оксигенацией головного мозга при проведении различных кратковременных манипуляций (интубация трахеи, трахеостомия, санация трахеобронхиального дерева, бронхофиброскопия). Однако использование методики ограничивает достаточно большое количество артефактов из-за диспозиции датчиков и примеси экстрацеребральной крови.

Микродиализ вещества головного мозга является инвазивным высокоинформативным методом оценки регионарного метаболизма головного мозга и контроля интенсивной терапии. В вещество головного мозга устанавливают катетер с полупроницаемой мембраной, через который проводят перфузию раствором электролита известного состава. Оттекающий раствор собирают в специальную емкость и исследуют в биохимическом анализаторе. Полученные данные позволяют существенно корректировать тактику интенсивной терапии [5]. С помощью микродиализа возможно определение в веществе головного мозга глюкозы, отношения лактат/пируват, глицерина, глутамата. Глюкоза является основным субстратом, необходимым для нормального функционирования головного мозга. Соответственно, снижение концентрации глюкозы свидетельствует о недостаточном кровоснабжении головного мозга. Отношение лактат/пируват позволяет выявить соотношение между анаэробным и аэробным метаболизмом в веществе мозга. В норме отношение лактат/пируват составляет 20 и менее. Увеличение концентрации лактата и, соответственно, отношения лактат/пируват свидетельствует о преобладании анаэробного пути метаболизма. Концентрация глицерина прямо коррелирует с тяжестью повреждения клеточных мембран. Глутамат является маркером эксайтотоксичности, увеличение его концентрации также свидетельствует о выраженном повреждении клеток.

Показательные данные получены при исследовании метаболизма различных участков головного мозга у больных с тяжелой ЧМТ. Так, M. Engström и соавторы [4] установили четкие различия концентрации глюкозы, глицерина и отношения лактат/пируват в интактном веществе головного мозга и в зоне, непосредственно примыкающей к очагу поражения (penumbra). В этой зоне отмечено смещение метаболизма в сторону анаэробного пути, что сопровождается массивным повреждением клеток. Полученные данные позволили авторам корректировать тактику интенсивной терапии в зависимости от динамики показателей метаболизма наиболее пораженных участков головного мозга.

Магниторезонансная спектроскопия позволяет измерять спектры различных метаболитов, таких как N-ацетиласпартат, креатин, холин, глутамат, миоинозитол, аланин, лактат, липиды и др. Методика позволяет оценивать регионарные изменения метаболизма и контролировать медикаментозную терапию отека и ишемии мозга.

Позитронно-эмиссионная томография (ПЭТ) позволяет одновременно получать томографические срезы и осуществлять регионарные исследования метаболизма и кровотока головного мозга. Метод основан на внутривенном или ингаляционном введении включающихся в биологические процессы меченых изотопов (^{11}C , ^{13}N , ^{15}O и др.) с их после-

дующей индикацией. Возможности использования ПЭТ, к сожалению, ограничены высокой стоимостью томографов и необходимостью размещения их вблизи циклотрона для производства препаратов, содержащих быстро распадающиеся изотопы.

Нейрофизиологические методы. К нейрофизиологическим методам относят электроэнцефалографию и регистрацию вызванных потенциалов.

Электроэнцефалография (ЭЭГ) является методом регистрации электрической активности головного мозга, позволяет осуществлять контроль судорожной готовности, прогнозировать результаты лечения. В отделении неотложной нейрохирургии НИИСП им. Н.В. Склифосовского разработана классификация типов ЭЭГ у больных с субарахноидальным кровоизлиянием (САК) вследствие разрыва артериальной аневризмы, позволяющая прогнозировать лечебные мероприятия у конкретного больного. Выделены 4 типа ЭЭГ. 1 тип подразумевает наличие минимальных изменений ЭЭГ (нерегулярность альфа-ритма) на фоне физиологической нормы, снижение амплитуды активности и медленной активности в диапазоне 5–7 Гц. При 4 типе регистрируют грубые нарушения электрической активности с преобладанием активности дельта-диапазона диффузного и билатерально-синхронного характера. Чем выше тип ЭЭГ, тем хуже прогноз лечения [2].

Однако анализ «нативного» материала очень трудоемок и возможен только с помощью специалистов, а при автоматическом анализе, основанном на «сжатии» сигналов, информативность значительно снижается.

Регистрация вызванных потенциалов мозга, возникающих в ответ на слуховые, зрительные или соматосенсорные раздражения, в сочетании с другими методами обследования больного позволяет получить дополнительные сведения об уровне поражения специфических проводников.

В заключение следует отметить, что смысл нейромониторинга заключается не столько в мониторинге лечения конкретного больного, сколько в разработке тактики и стратегии интенсивной терапии больных с внутричерепным кровоизлиянием, находящихся в критическом состоянии.

Список литературы

1. Гайдар Б.В. Практическое руководство по транскраниальной доплерографии / Под ред. Б.В. Гайдара, В.Е. Парфенова, Д.В. Свистова. — СПб.: ВМедА, 1994. — 186 с.
2. Лебедев В.В., Куксова Н.С., Крылов В.В., Мятчин М.Ю. Информативность ЭЭГ в остром периоде субарахноидального кровоизлияния вследствие разрыва внутричерепных церебральных аневризм // Вопр. нейрохирургии. — 1989. — №5. — С.44–49.
3. Dearden N.M. Jugular bulb venous oxygen saturation in the management of severe head injury // Curr. Opin. Anaesth. — 1991. — V.4. — P.279–286.
4. Engström M., Polito A., Reinstrup P. et al. Intracerebral microdialysis in severe brain trauma — the importance of catheter location // J. Neurosurg. — 2005. — V.102. — P.460–469.
5. Hillman J., Aneman O., Andersson C. et al. A microdialysis technique for routine measurement of macromolecules in the injured human brain // Neurosurgery. — 2005. — V.56. — P.1264–1270.
6. Kety S.S., Schmidt C.F. The nitrous oxide method for the quantitative determination of cerebral blood flow in man: Theory, procedure, and normal values // J. Clin. Invest. — 1948. — V.27, N4. — P.476–483.
7. Latronico N., Beindorf A.E., Rasulo F.A. et al. Limits of the intermittent jugular bulb oxygen saturation monitoring in the management of severe head trauma patients // Neurosurgery. — 2000. — V.46. — P.1131–1138.
8. Nylin G., Helund S., Regnstrom O. Cerebral circulation studied with labeled red cells in healthy males // Acta Radiol. — 1961. — V.55. — P.281–304.
9. Prognosis of severe traumatic brain injury. Part 1: Guidelines for the management of severe traumatic brain injury. Brain Trauma Foundation. // J. Neurotrauma. — 2007. — V.24, Suppl. 1. — P.1–106.
10. Reed R. Mixed venous saturation as a «stand-alone» indicator of the oxygen extraction ratio // Intern. J. Intens. Care. — 2004. — V.11, N3. — P.103–108.
11. Robertson C.S., Narayan R.K., Gokaslan Z.L. et al. Cerebral arteriovenous oxygen difference as an estimate of cerebral blood flow in comatose patients // J. Neurosurg. — 1989. — V.70. — P.222–230.
12. Stocchetti N., Paparella A., Bridelli F. et al. Cerebral venous oxygen saturation studied with bilateral samples in the internal jugular veins // Neurosurgery. — 1994. — V.34. — P.38–43.
13. Valadka A.B., Gopinath S.P., Contant C.F. et al. Relationship of brain tissue pO₂ to outcome after severe head injury // Crit. Care Med. — 1998. — V.26. — P.1576–1581.



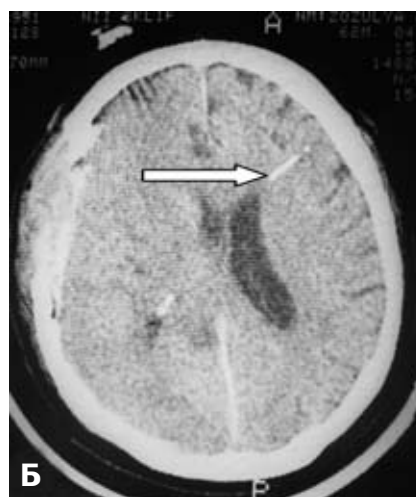
Рис. 1. Монитор ВЧД и краниоцеребрального комплайенса (монитор Шпигельберга).



Рис. 2. Прибор для постоянного измерения насыщения гемоглобина кислородом.

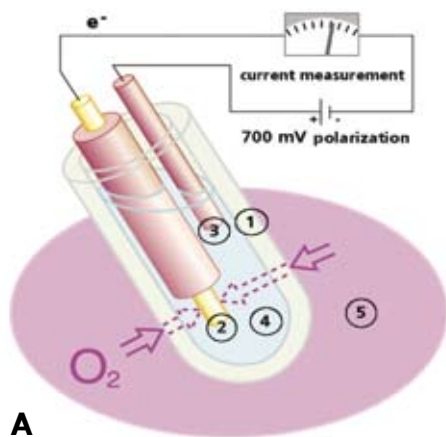


А

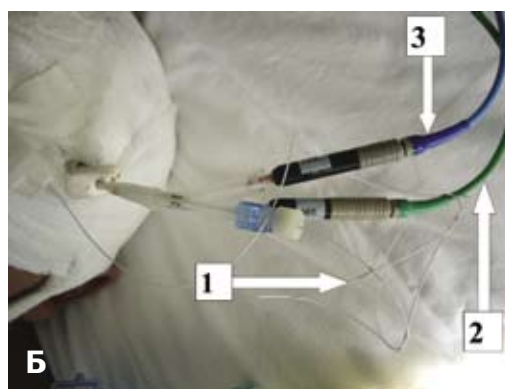


Б

Рис. 3. Измерение напряжения кислорода в веществе головного мозга с помощью прибора «Licox». А — внешний вид прибора «Licox»; Б — компьютерная томограмма головного мозга. Положение датчика для измерения $ptiO_2$ указано стрелкой.



А



Б

Рис. 4. Датчик для измерения напряжения кислорода в веществе головного мозга. А — внутреннее устройство полярографического датчика «Licox»; Б — внешний вид установленных датчиков: 1 — датчик для интрапаренхиматозного измерения ВЧД; 2 — температурный датчик; 3 — датчик измерения $ptiO_2$ «Licox».