

## Оригінальні статті

УДК 616.432-006.55-089.819-072.1

### Трансназально-трансфеноидальная криохирургия аденом гипофиза

*Сипитый В.И., Цыганков А.В.*

Харьковский государственный медицинский университет,  
Харьковская областная клиническая больница

Опухоли гипофиза диагностируют в среднем в 2,7–22% наблюдений всех опухолевых заболеваний ЦНС. В последние годы широко применяют миниинвазивные методы лечения опухолей такой локализации с использованием эндоскопической техники. Одним из таких методов является стереотаксическая криодеструкция аденом гипофиза.

Проанализированы результаты хирургического лечения 53 больных с аденомой гипофиза с использованием стереотаксической селективной трансназально-трансфеноидальной криодеструкции и стереотаксической трансназально-трансфеноидальной криодеструкции с помощью жесткого эндоскопа.

Результаты лечения оценены как хорошие у 91% больных, удовлетворительные — у 9%.

Полученные результаты позволяют считать метод достаточно эффективным и являются основанием для его внедрения в клиническую практику.

**Ключевые слова:** *стереотаксическая селективная трансназально-трансфеноидальная криодеструкция, аденома гипофиза, эндоскопия.*

Усилия современной нейрохирургии направлены на разработку миниинвазивных оперативных вмешательств [5], среди них важное место занимает стереотаксическая криодеструкция глубоких структур головного мозга.

Развитие современных методов нейровизуализации, в частности, компьютерной (КТ) и магнитно-резонансной (МРТ) томографии, а также криогенной техники обусловило новый этап совершенствования методики локальной криодеструкции структур мозга, расширило показания к использованию низкой температуры в нейрохирургической практике [7, 10]. Опухоли гипофиза, по данным литературы, составляют от 2,7 до 22,5% в структуре всех новообразований головного мозга [1, 3], многие авторы отмечают тенденцию к увеличению частоты этих новообразований [2].

В последние годы предложены и внедрены в практику новые модификации хирургического лечения аденомы гипофиза [12, 13]. Несмотря на достижения в диагностике и хирургии аденом гипофиза, однозначных решений некоторых вопросов как в теоретическом, так и практическом плане нет [4, 8, 10, 11].

При лечении аденом гипофиза с успехом используют стереотаксические методы, криодеструкцию, ультразвуковую и эндоскопическую технику [2, 6].

**Цель работы** — улучшение качества и эффективности хирургического лечения аденом гипофиза с применением методов стереотаксической селективной трансназально-трансфеноидальной криодеструкции и стереотаксической трансназально-трансфеноидальной криодеструкции аденомы гипофиза.

**Материалы и методы исследования.** Исследованы 53 больных с аденомой гипофиза, 50 из них оперированы в нейрохирургической клинике Харьковской областной клинической больницы в период

с 1991 по 2006 г., 3 — оперированы в 1989 г. в НИИ нейрохирургии АМН Украины, г. Киев. Женщин было 39 (74%), мужчин — 14 (26%). В возрасте от 16 до 29 лет (молодом) было 15 (10%) больных, от 30 до 44 лет (зрелом) — 17 (34%), от 45 до 59 лет (среднем) — 14 (42%), от 60 до 74 лет (пожилом) — 7 (14%).

Существуют классификации аденом гипофиза К. Kovacs, E. Horvath (1995); Р. Альдмана (1980). Многие авторы разделяют аденомы гипофиза по размерам: микроаденома (диаметр до 10 мм) и макроаденома (более 10 мм). В работе использована классификация, предложенная Б.А.Кадашевым и соавторами [9] в соответствии с которой разделяют аденомы гипофиза по размерам и направлению роста: микроаденома (диаметр до 10 мм); небольшая (11–25 мм); средняя (26–35 мм); большая (36–59 мм); гигантская (более 60 мм); инфраселлярный; антеселлярный; ретроселлярный; латероселлярный; супраселлярный.

Всем больным проведено обследование, включавшее консультации нейроофтальмолога и эндокринолога, определение уровня гормонов гипофиза в крови, рентгенографию черепа, КТ и МРТ.

Уровень гормонов гипофиза в сыворотке крови определяли с помощью радиоиммунного метода. Во время обследования пациента изучали состояние эндокринной системы, выявляли сопутствующие эндокринные заболевания. При анализе рентгенограмм черепа изучали форму турецкого седла, двухконтурность дна, локальную деформацию дна и спинки турецкого седла.

КТ проведена с помощью аппаратов СТ-МАХ (General Electric) и спирального (Siemens Somatom) с последующей реконструкцией и преобразованием аксиальных томограмм в многоплоскостные реформации и трехмерные изображения. Определяли сагиттальный, вертикальный, поперечный размеры турецкого седла и опухоли, уточняли направление

ее роста, плотность и наличие кисты. Измеряли плотность опухоли в единицах Хаусфилда.

МРТ проведена с использованием различных аппаратов, в том числе фирмы Siemens. Как свидетельствуют большинство сообщений, МРТ по сравнению с КТ позволяет лучше визуализировать контуры опухоли, топографоанатомические взаимоотношения ее с окружающими образованиями [4].

Необходимость в проведении церебральной ангиографии возникала при предположении о наличии аневризмы или другой сосудистой патологии в хиазмально-селлярной области.

С использованием стереотаксического трансназально-трансфеноидального криохирургического метода оперированы 53 больных, из них у 4 в связи с возникновением рецидива выполнена повторная криодеструкция опухоли.

У 14 больных с микроаденомой и 25 — с небольшой аденомой гипофиза, расположенными интраселлярно, осуществлена стереотаксическая селективная трансназально-трансфеноидальная криодеструкция опухоли, у остальных — стереотаксическая трансназально-трансфеноидальная криодеструкция опухоли (рис. 1–4).

Для выполнения криодеструкции аденомы гипофиза применяли модифицированный криозонд КМ-16 конструкции Б.И. Веркина, В.И. Сипитого, Б.Н. Муринец-Маркевича, в котором в качестве хладагента использована закись азота медицинская, модифицированный стереотаксический аппарат Канделя и набор специальных троакаров (трепан-направителей и микроинструментов). Для интраоперационного визуального контроля использовали жесткие эндоскопы, изготовленные на харьковском заводе «Точприбор». Технические характеристики эндоскопа: диаметр рабочей части 4 мм, длина рабочей части — 300 мм, разрешающая способность от 0 до бесконечности; угол поля зрения 0, 30, 70°; увеличение 2,5, масса не более 100 г. Эндоскоп можно эксплуатировать при температуре +10 ... +45°C, относительной влажности 80% при температуре +25°C. При подсоединении к окуляру специальной оптической насадки за ходом операции могут наблюдать одновременно два хирурга. С помощью специальных колец-насадок, которые укрепляют к окуляру, возможно подключить видеокамеру с выводом на монитор, записывающее устройство или компьютер, прикрепить фотокамеру.

**Техника оперативного вмешательства.** После обработки операционного поля и фиксации головы на платформе стереотаксическое устройство устанавливают максимально близко к корню носа, в котором крепят трепан-направитель. Трепан-направитель вводят в средний носовой ход и по наружным ориентирам головы направляют в зону турецкого седла. Выполняют контрольные рентгеновские снимки в двух проекциях и производят стереотаксические расчеты. При выполнении операции с использованием компьютерного томографа вместо контрольных рентгенограмм проводят контрольное компьютерное сканирование.

После определения углов коррекции трепан-направитель устанавливают в нужном направлении. Вращательным движением его ввинчивают в полость основной пазухи, извлекают внутреннюю фрезу, изо-

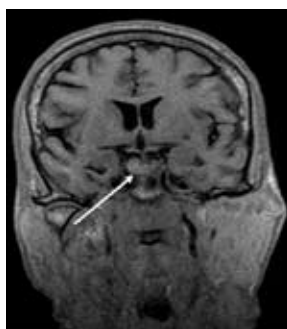


Рис. 1. МРТ. Микроаденома гипофиза диаметром 9 мм до операции.

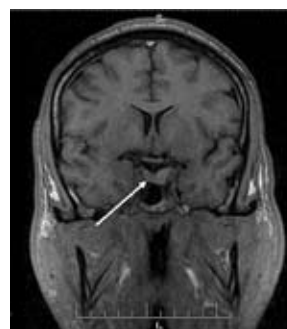


Рис. 2. МРТ того же больного через 9 мес после операции. На месте опухоли визуализируется зона криодеструкции диаметром около 5 мм.

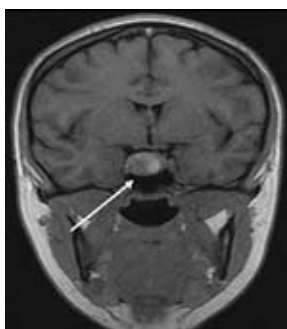


Рис. 3. МРТ. Интраселлярная небольшая аденома гипофиза.

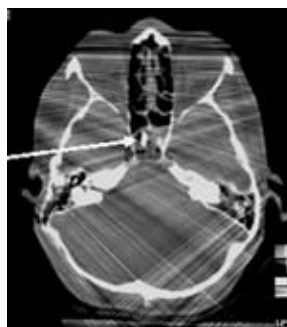
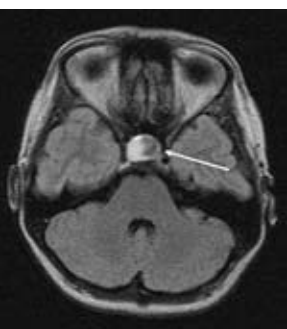
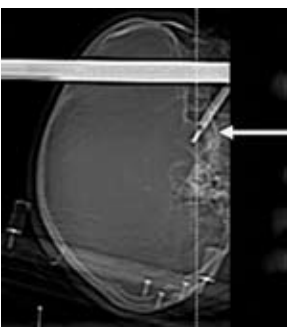


Рис. 4. Этапы КТ стереотаксической селективной криодеструкции небольшой интраселлярной аденомы гипофиза.



тоническим раствором натрия хлорида промывают полость основной пазухи. Через наружную трубку трепана-направителя в основную пазуху вводят рабочий конец жесткого эндоскопа, осматривают полость основной пазухи, ее перегородку, область дна турецкого седла. Извлекают эндоскоп и накладывают фрезевое отверстие в области дна турецкого седла с помощью внутренней фрезы трепана-направителя (нужного диаметра), проводят биопсию опухоли. При лизисе дна турецкого седла или прорастании опухоли в полость основной пазухи после осмотра с помощью эндоскопа этих образований в наружную трубку трепана-направителя вводят инструменты для биопсии опухоли. В начале осуществляют аспирационную биопсию, а затем биопсию твердой части опухоли. Определяют размеры очага или очагов

криодеструкции с учетом данных КТ, МРТ, рентгенограмм турецкого седла, а также объема и массы взятого во время биопсии вещества опухоли. Затем в ткань опухоли вводят криозонд необходимого диаметра 1,2 (патент Украины 200046 А), 1,8 или 2 мм. Правильное расположение криозонда контролируют путем проведения рентгенографии области турецкого седла в двух проекциях или КТ сканирования.

У 14 больных с микроаденомой и 25 — с небольшой аденомой гипофиза произведена стереотаксическая селективная трансназально-трансфеноидальная криодеструкция опухоли по оригинальной методике (патент Украины 14852 А) в течение 30–60 с, у 14 — стереотаксическая трансназально-трансфеноидальная криодеструкция аденомы гипофиза с созданием 2–3 очагов криодеструкции для полного разрушения опухоли, с экспозицией 30–60 с, интервал между ними 3 мин. После оттаивания в среднем через 3 мин криозонд извлекали.

Вводят эндоскоп и осматривают зону операции. При выявлении ликвореи тампонируют отверстие в дне турецкого седла мышцей, взятой из области бедра больного, смешанной с медицинским клеем БФ. Качество тампонады контролировали визуально с помощью эндоскопа.

Затем извлекают эндоскоп и трепан-направитель, производят переднюю тампонаду носа марлевыми тампонами, смоченными перекисью водорода, которые через 3–5 мин заменяют мазевыми тампонами. Их извлекают через 18–24 ч.

**Результаты и их обсуждение.** Результаты стереотаксической, селективной трансназальной-трансфеноидальной криодеструкции аденомы гипофиза проанализированы у всех больных в сроки от 6 мес до 12 лет. Хорошие результаты отмечены у 41 (77%) больного, удовлетворительные — у 12 (23%). Все пациенты живы.

Хорошими результатами лечения считаем полную ремиссию заболевания, снижение исходно повышенного уровня гормонов гипофиза до нормы, отсутствие клинических проявлений аденомы гипофиза, уменьшение размеров опухоли; удовлетворительными — отсутствие клинических признаков, неполную нормализацию уровня гормонов гипофиза; неудовлетворительными — сохранение клинических признаков опухоли, отсутствие изменений уровня гормонов гипофиза.

У 4 больных возник рецидив опухоли в сроки от 1 года до 6 лет, у 4 — произведена повторная стереотаксическая трансназально-трансфеноидальная криодеструкция аденомы гипофиза.

После операции парез черепных нервов возник у 2 больных: у одной большой (наблюдаемой с 1991 года) — поражение VI черепного нерва на стороне операции, у другого — частичное нарушение функции глазодвигательного нерва на стороне операции устранено консервативными средствами через 3 нед после операции. Назальная ликворея отмечена у 3 больных, устранена с помощью консервативной терапии в сочетании с разгрузочной люмбальной пункцией в сроки от 1 до 12 сут. У 7 больных наблюдали признаки несахарного диабета, которые были устранены с помощью адиурекрина в течение от 3 до 10 сут. Синдром гипопитуитаризма отмечен у 3

больных, что потребовало проведения длительной заместительной терапии.

При сравнительном анализе результатов криохирургического лечения аденомы гипофиза установлено, что применение трансназально-трансфеноидального селективного стереотаксического метода криодеструкции по поводу микроаденомы и небольшой аденомы гипофиза позволило достичь хороших результатов у 37 пациентов, удовлетворительных — у 2. В этой группе рецидивов не было, функция гипофиза после операции сохранена.

В группе больных, оперированных по поводу средней, большой и гигантской аденомы гипофиза, хорошие результаты стереотаксической криодеструкции опухоли достигнуты у 2, удовлетворительные — у 10. Применение селективной криодеструкции пациентам этой группы не показано, использование стереотаксической криодеструкции аденомы гипофиза должно быть дифференцированным, с учетом локализации опухоли (инфра-, интраселлярное), ее консистенции, наличия кисты. Кисту можно аспирировать, уменьшив объем опухоли, а затем осуществлять одно- или многократную криодеструкцию опухоли. После криохирургического лечения рецидив аденомы гипофиза возник у 4 больных.

После операции все пациенты живы.

Анализ результатов исследования свидетельствует о высокой эффективности оперативного вмешательства — стереотаксической селективной трансназально-трансфеноидальной криодеструкции микроаденом и небольших опухолей гипофиза с применением жесткого эндоскопа, которое обеспечивает уменьшение частоты послеоперационных осложнений, что является основанием для внедрения метода в практику. Развитие миниинвазивных методов трансназально-трансфеноидальной хирургии аденом гипофиза связано с усовершенствованием интраоперационного контроля, уменьшением травматичности и длительности оперативного вмешательства, что обуславливает необходимость дальнейшего изучения проблемы.

**Выводы.** 1. Разработанный метод миниинвазивной стереотаксической селективной трансназально-трансфеноидальной криодеструкции аденом гипофиза малотравматичен. Небольшое (диаметром 2–4 мм) отверстие в дне турецкого седла позволяет свести к минимуму риск возникновения инфекционных осложнений и послеоперационной ликвореи.

2. Применение жесткого эндоскопа диаметром 3 и 4 мм с различными углами поля зрения дает возможность уменьшить вероятность травматизации гипофиза и параселлярных образований, контролировать гемостаз, выявлять ликворею, проводить видеодокументирование хода операции.

### Список литературы

1. Вайншенкер Ю.К. Кровоизлияние и некрозы в аденомах гипофиза (синдром питуитарной апоплексии): Автореф. дис. ... канд. мед. наук. — СПб, 2001. — 19 с.
2. Гайдар Б.В. Практическая нейрохирургия. — СПб: Гиппократ, 2002. — 658 с.
3. Гук М.О. Діагностика аденоми гіпофіза з інсультподібним перебігом // Укр. нейрохірург. журн. — 2006. — №3. — С.12–17.

4. Дедов И.И., Беленков Ю.Н., Беличенко О.И., Мельниченко Г.А., Магниторезонансная томография в диагностике заболеваний гипоталамо-гипофизарной системы и надпочечников. — М.: Медицина, 1997. — 160 с.
5. Зозуля Ю.П. Сучасні напрямки розвитку нових технологій в нейрохірургії // Бюл. УАН. — 1997. — Вип. 3. — С.4.
6. Коновалов А.Н. Хирургия опухолей основания черепа. — М., Медицина, 2004. — 372 с.
7. Лапоногов О.А., Цымбалюк В.И., Антоненко В.Г. и др. Наш опыт 3500 криохирургических операций // Материалы I съезда Укр. об-ва криобиологов и криомедицины. — Х., 1995. — С.135–136.
8. Пацко Я.В. Возняк А.М., Гук А.Н., Пазюк В.А. Аденомы гипофиза у лиц пожилого возраста. Опыт хирургического лечения 102 больных // Вопр. нейрохирургии. — 2001. — №1. — С.42–48.
9. Труфанов Г.Е., Ремишвили Т.Е. Сборник учебных пособий по нейрорентгенологии. — СПб: ЭЛБИ, 2004. — 240 с.
10. Цымбалюк В.И., Марущенко М.О. Влияние локальной криодеструкции мозговых структур на иммунный статус экспериментальных животных // Поленовские чтения. — СПб, 2006. — С.169.
11. Ciric I., Ragin A., Baumgartner C., Pierce D. Complications of transsphenoidal surgery: Results of National Survey, review of the literature, and personal experience // Neurosurgery. — 1997. — V.40, N2. — P.225–237.
12. Kazunori A., Kaoru K., Tominaga A., Uozumi T. Trans-sellar color doppler ultrasonography during transsphenoidal surgery // Neurosurgery. — 1998. — V.42, N1. — P.81–86.
13. Turrell J.B., Lamborn K.R., Hannegan L.T. et al. Transsphenoidal microsurgical therapy of prolactinomas: Initial outcomes and long-term result // Neurosurgery. — 1999. — V.44, N2. — P.254–261.

### **Трансназально-трансфеноїдальна криодеструкція аденом гіпофіза Сіпій В.І., Циганков О.В.**

Пухлини гіпофізу діагностують у середньому у 2,7–22% спостережень усіх пухлинних захворювань ЦНС. В останні роки широкого застосування набувають мініінвазивні методи лікування пухлин цієї локалізації з використанням ендоскопічної техніки. Одним з таких методів є стереотаксична криодеструкція аденом гіпофіза.

Проаналізовані результати хірургічного лікування 53 хворих з аденомою гіпофіза з використанням стереотаксичної селективної трансназально-трансфеноїдальної криодеструкції та стереотаксичної трансназально-трансфеноїдальної криодеструкції за допомогою жорсткого ендоскопа.

Результати лікування оцінені як хороші у 91% хворих, задовільні — у 9%.

Отримані результати дозволяють вважати метод досить ефективним і є підставою для його впровадження у клінічну практику.

### **Transnasal-transsphenoidal cryodestruction of pituitary adenomas Sipity V.I., Tsygankov A.V.**

Pituitary tumours are diagnosed in average at 2,7–22% of all tumours of central nervous system. The miniinvasive methods of such tumours treatment with endoscope application became wide used during last years. Stereotactic cryodestruction of pituitary adenomas — is one of these methods.

The analysis of 53 cases of pituitary adenoma's surgical treatment using stereotactic selective transnasal-transsphenoidal cryodestruction with application of rigid endoscope was carried out.

Treatment results are estimated as good at 91% cases, as satisfactory — at 9%.

The obtained results show that method is effective enough and is reasonable for further introduction in clinical practice.