

Оригінальні статті

616.714.3-006.04-089.87

Краниофациальная блок-резекция при злокачественных опухолях основания черепа

*Шкунт Д.Н., Шанько Ю.Г., Белоцерковский И.В.***Республиканский научно-практический центр неврологии и нейрохирургии,
Белорусская медицинская академия последипломного образования,****НИИ онкологии и медицинской радиологии им. Н. Н. Александрова, г. Минск, Беларусь**

За период с 2001 по 2007 г. совместной бригадой нейрохирургов, онкологов и пластических хирургов оперирован 51 больной по поводу краниофациальных опухолей, в том числе 28 — доброкачественных, 23 — злокачественных. Первичное хирургическое вмешательство произведено 14 (61%) больным, повторные — 9 (39%). Блок-резекция осуществлена у 17 (74%) больных. Проведен сравнительный анализ показателей выживаемости больных с краниофациальными опухолями. В течение 5 лет с рецидивами и без них жили 53% пациентов, 3 лет без рецидивов — 31,2%, 5 лет — 21,8%.

Ключевые слова: *опухоли основания черепа, хирургия основания черепа, краниофациальная резекция.*

Краниофациальные опухоли — это новообразования, распространяющиеся на передние отделы основания черепа, околоносовые пазухи, глазницу, полость рта, носовую часть глотки, верхнюю челюсть. В латеральных отделах они распространяются на крылонебную и подвисочную ямки. Выделение группы опухолей лицевого и мозгового черепа обусловлено анатомо-топографическими особенностями, которые регламентируют хирургические доступы и определяют последовательность выполнения хирургических манипуляций [5, 11, 20]. В настоящее время краниофациальные опухоли в зависимости от характера и направления роста разделяют на группы. 1. Злокачественные экстракраниальные опухоли, распространяющиеся в глазницу и полость черепа, исходное место роста — эпителий околоносовых пазух, слезных и слюнных желез, мышечная ткань (около 3 % злокачественных новообразований головы и шеи, в 15% наблюдений — распространяются на основание черепа, преимущественно в область передней черепной ямки). По нашим данным, выявлены у 50% больных [4]. 2. Внутричерепные опухоли, растущие экстракраниально в глазницу и околоносовые пазухи [3, 27], по нашим данным, обнаружены у 25% больных [5]. 3. Метастатическое поражение основания черепа и лицевого скелета. В мировой литературе мы не нашли данных об их частоте при распространении на основание черепа. По нашим данным, выявлены у 15% больных [4]. 4. Злокачественные опухоли кожи, прорастающие околоносовые пазухи, глазницу и полость черепа. По нашим данным, выявлены у 10% больных [30].

Методами лечения краниофациальных опухолей являются паллиативные и радикальные операции. В пользу возможности выполнения радикальных операций на основании черепа и лицевом скелете уместно привести ряд доводов. Твердая оболочка головного мозга (ТОГМ) является мощным барьером, сдерживающим инвазию опухоли в полость черепа в течение многих месяцев, что дает возможность

выполнять радикальные вмешательства с резекцией ТОГМ [6, 12]. Рост опухолей, распространяющихся в полость черепа периневрально (чаще аденокситозный рак) через отверстия в основании, по достижении ТОГМ также значительно замедляется, что позволяет выполнять радикальную резекцию черепных нервов даже в пределах полости черепа. При интракраниальном распространении опухоли возможно осуществление резекции участков мозга [15, 22]. Альтернативой радикальному удалению при наличии небольших опухолей и вовлечении только структур лицевого черепа без поражения ТОГМ (стадия T2) некоторые авторы считают их эндоназальное эндоскопическое удаление [8]. Публикации на эту тему немногочисленны, и мнения авторов весьма осторожны [9, 10, 21]. Первичными воротами инвазии опухоли при этом являются естественные отверстия в основании черепа: отверстия сетевидной пластинки — при эстезионейробластоме, канал зрительного нерва и нижняя глазничная щель — при опухолях верхнечелюстной пазухи и подвисочной ямки. Кроме того, возможно непосредственное разрушение опухолью костного барьера с распространением на ТОГМ и ткани головного мозга, что характерно для злокачественных опухолей [19, 23]. Для удаления краниофациальных опухолей используют три группы доступов: классический транскраниальный и трансфациальный, только транскраниальный, только трансфациальный.

Цель исследования — совершенствование хирургических методов при удалении злокачественных опухолей основания черепа.

Материалы и методы исследования. Исследование проведено совместно нейрохирургами РНПЦ неврологии и нейрохирургии, а также онкологами и пластическими хирургами НИИ онкологии и медицинской радиологии за период с 2001 по 2007 г. Оперирован 51 больной с краниофациальными опухолями, из них 28 — доброкачественными, 23 — злокачественными. Мужчин было 11, женщин — 12 в возрасте от 17 до 70

лет; средний возраст больных 53,2 года. Длительность наблюдения от 2 до 76 мес. Всем больным проведены неврологическое, отоневрологическое, офтальмоневрологическое обследование, компьютерная или магниторезонансная томография (МРТ) головного мозга и лицевого черепа, дополнительные исследования: риноскопия, эндоскопия, биопсия и радионуклидное сканирование всего тела, ультразвуковое исследование шеи и брюшной полости, рентгенография легких для поиска регионарных и отдаленных метастазов. По данным гистологического исследования эпителиальные новообразования выявлены у 9 больных: карцинома плоскоклеточная — SSC — у 2, карцинома аденокистозная — цилиндрома — ACC — у 3, аденокарцинома — AC — у 2, переходно-клеточный рак — у 2, эстезионейробластома — у 4, саркома — у 3, меланома — у 1, анапластическая менигиома — у 4, метастазы рака — у 2. Первичные хирургические вмешательства произведены 14 больным, повторные — 9. У 2 больных выполнены косметические корригирующие операции; 7 — оперированы по поводу рецидива, из них 5 — с опухолями эпителиального ряда, 2 — с опухолями мезенхимального ряда; 3 больным произведена лимфаденэктомия в связи с обнаружением метастазов в шейных лимфатических узлах. Радикальное удаление краниофациальных новообразований посредством блок-резекции осуществлено у 17 (74%) больных.

Результаты и их обсуждение. При отсутствии возможности оценить край резекции ее выполнение невозможно [1, 24]. Мы тщательно отбирали больных для выполнения блок-резекции. У 6 (26%) больных произведены лишь паллиативные операции из-за невозможности мобилизации и удаления опухоли единым блоком. При этом в зависимости от локализации процесса объем включенной в блок непораженной опухолью ткани может быть различным. Условно блок-резекцию разделяют на срединную (переднюю), латеральную (боковую). Некоторые авторы выделяют передне-боковую. Передняя блок-резекция — в блок включают околоносовые пазухи, костное основание передней черепной ямки, глазницу, при необходимости — мягкое и твердое небо, ТОГМ. При срединной блок-резекции пересекают сосуды, нервы в зрительном канале, верхнюю глазничную щель и основании передней черепной ямки, включая продырявленную пластинку, петушинный гребень, площадку основной кости. Книзу в блок включают свод носовой части глотки, носовую перегородку, при необходимости — мягкое и твердое небо, стенки верхнечелюстной пазухи. У больных при поражении ТОГМ прогноз хуже в связи с высоким риском отдаленного метастазирования: по данным литературы показатели двухлетней выживаемости после проведенного лечения уменьшаются с 56 до 40% [12, 26]. Боковая блок-резекция — в блок включают структуры основания передней, средней черепной ямок, подвисочную и крылонебную ямки, суставной и венечный отростки нижней челюсти, верхнечелюстную пазуху, глазницу. При латеральной блок-резекции пересекают все ветви тройничного нерва, глазодвигательные нервы в верхней глазничной щели и зрительном канале [28, 32]. При этом в зависимости от локализации процесса толщина включенной в блок непораженной опухолью ткани может быть различной. Если ограничений при формировании блока, верхне-

челюстной и решетчатой пазух нет, то при выделении блока в области передней черепной ямки в него можно включить ТОГМ, обонятельные нервы и инфильтрированный мозг [2, 33]. Существуют ограничения при формировании блока в области зрительного канала, верхней и нижней глазничных щелей. Здесь после удаления основного блока производится дополнительное иссечение ТОГМ в области зрительного канала, верхней и нижней глазничных щелей, передних отделов пещеристого синуса [11, 29].

При резекции краниофациальной опухоли удаление костных стенок глазницы дополняют резекцией мягких тканей лица (в том числе кожи, если это необходимо) и структур лицевого скелета [6] (*рис. 1 цветной вкладки*).

При использовании комбинированного доступа операции начинают с трепанации и экстрадуральной ревизии передней черепной ямки, формирования верхней, затем медиальных и латеральных границ блока (*рис. 2 цветной вкладки*). При вовлечении ТОГМ (стадия T4) блок формируют интрадурально [21]. Следующим этапом производили резекцию верхней челюсти с использованием лицевого доступа, обеспечивающего хороший обзор пораженных опухолью элементов верхней челюсти (*рис. 3 цветной вкладки*).

Метод блок-резекции как наиболее объемное и травматичное вмешательство у большинства больных требует пластического закрытия образующихся дефектов [3]. При этом использовали лоскуты височной мышцы, кожно-мышечные и кожно-фасциальные лоскуты с покрова головы и шеи (так называемые «ротированные лоскуты») (*рис. 4, 5 цветной вкладки*).

Проведение лучевой терапии изменяет взаимоотношения опухоли и нейроваскулярных структур из-за наличия vasa vasorum в стенках сосудов, что увеличивает риск возникновения осложнений после выполнения повторных операций, значительно затрудняет техническое осуществление микрохирургической аутотрансплантации тканей в ранние сроки [25].

У 10 больных опухоль в стадии T4 распространялась в полость черепа. При выполнении обширной по объему резекции возникает проблема использования надежного пластического материала для закрытия дефекта основания черепа. В такой ситуации восстановление дефекта ТОГМ направлено не только на профилактику базальной ликвореи, но и ограничение полости черепа от загрязненных патогенной микрофлорой околоносовых пазух [7].

У 13% больных при интракраниальном распространении опухоли выполнено одномоментное оперативное вмешательство с пластическим закрытием дефектов основания черепа [13, 26] (*рис. 6 цветной вкладки*).

В настоящее время предпочтительным материалом для устранения дефектов основания черепа и ТОГМ является перикраниальный надкостничный лоскут, который использован нами у 9 больных; при наличии менее распространенных дефектов использовали височную мышцу — у 4 больных [2, 17, 31]. При этом дефекты, образующиеся во время выполнения таких операций, необходимо замещать одномоментно в целях профилактики ликвореи [9, 17]. Небольшие дефекты можно замещать местным пластическим материалом. Например, при ограниченной орбитофациальной резекции хорошим пластическим

материалом для устранения дефекта основания черепа в области глазницы может быть височная мышца [4, 13, 25]. Такие операции выполнены у 11 (13,4%) больных. Интраоперационная биопсия, в том числе сомнительных участков ТОГМ, проведена у 12 (52%) больных. Дефекты ТОГМ закрывали фрагментами жировой клетчатки и сверху укладывали перемещенный лоскут надкостницы в виде фартука [14, 23]. Костные дефекты не требуют замещения. Обширные дефекты костей и мягких тканей закрывают кожно-мышечным лоскутом с формированием из него основы для глазного протеза. При распространенном нарушении ТОГМ целесообразно закрывать свободным лоскутом широкой фасции бедра с жировой тканью [7]. В нашем исследовании для замещения удаленной ТОГМ использовали свободный лоскут широкой фасции бедра с фиксированным к нему участком подкожной основы [6]. Полагаем, что такие лоскуты менее эластичны, что более надежно предохраняет от образования послеоперационной мозговой грыжи в дефектах основания черепа (**рис. 7 цветной вкладки**). На 12–15-е сутки отмечена обильная эпителизация в области ТОГМ [18, 24]. При частичном удалении опухоли затруднена оценка краев дефекта основания черепа [1]. Осложнения после операции в области основания черепа возникли у 6 (26%) больных, в том числе ликворея — у 3 (13%), острая дыхательная недостаточность — у 1 (4,3%), что потребовало наложения трахеостомы, у 2 (8,7%) — нагноение раны на бедре после выделения лоскута широкой фасции бедра с жировой тканью. У 6 (26%) пациентов отмечено прогрессирование опухолевого процесса в виде местных рецидивов, в основном после нерадикально выполненных операций [16, 19]. В 5 наблюдениях возникла ликворея, купированная консервативными средствами. У 9 больных в последующем одновременно обнаружены регионарные и отдаленные метастазы.

В послеоперационном периоде с 2005 г. проводим эндоскопический контроль одновременно с МРТ контролем.

При сравнении результатов удаления опухоли с использованием метода блок-резекции и общепринятых методов отмечены существенные преимущества данного метода. В течение 5 лет с рецидивами и без них жили 53% пациентов, 3 лет без рецидивов — 31,2%, 5 лет — 21,8% (**рис. 8, 9 цветной вкладки**).

Выводы. 1. Радикальное моноблочное удаление краниофациальной опухоли в стадии Т3–Т4 возможно только с использованием комбинированного доступа, через краниотомное окно и трансфациально. Несоблюдение этого принципа чревато значительным увеличением частоты рецидивов.

2. Выполнение краниофациальной блок-резекции улучшает общие результаты комплексного лечения злокачественных опухолей.

3. Инфильтрация ткани мозга (стадия Т4) прогностически неблагоприятна.

4. Применение блок-резекции возможно у 74% больных с опухолью в стадии Т3–Т4.

5. Закрытие сложных дефектов основания черепа, включающих несколько анатомических зон, возможно только путем применения двухслойного метода, без использования микрохирургической аутотрансплантации.

Список литературы

1. Белов А. И., Черкаев В. А., Решетов И. В. И др. Пластика дефектов основания черепа после удаления краниофациальных опухолей // *Вопр. нейрохирургии им. Н.Н. Бурденко*. — 2001. — №4. — С.5–10.
2. Дядечко А.О. Диференційоване лікування назальної ликвореї: Автореф. дис. ... канд. мед. наук: 14.01.05; Ін-т нейрохірургії ім. А.П. Ромоданова АМН України. — К., 2003. — 18 с.
3. Зозуля Ю.А., Трош Р.М. Краниоорбитальные опухоли. — К., 1988. — 145 с.
4. Смейнович А.Ф., Залуцкий И.В., Шанько Ю.Г. и др. Хирургическое лечение краниофациальных опухолей // *Мед. панорама*. — 2002. — №12. — С.35–37.
5. Шанько Ю.Г., Шкут Д.Н., Белоцерковский И.В. и др. Одномоментное удаление краниофациальных опухолей // *Материалы Всерос. науч.-практ. конф. «Поленовские чтения»*. — СПб, 2006. — С.141.
6. Черкаев В.А., Решетов И.В., Белов А.И. и др. Краниофациальные блок-резекции злокачественных опухолей основания черепа // *Вопр. нейрохирургии им. Н.Н. Бурденко*. — 2004. — №2. — С.10–11.
7. Amin A., Rifaat M., Civantos F. et al. Free anterolateral thigh flap for reconstruction of major craniofacial defects // *J. Reconstr. Microsurg*. — 2006. — V.22, N2. — P.97–104.
8. Bachmann L., Larsen C., Poolack A. et al. Endoscopic techniques in resection of anterior skull base/paranasal sinus malignancies // *Laryngoscopy*. — 2006. — V.116, N10. — P.1749–1754.
9. Boseley M.E., Tami T.A. Endoscopic management of anterior skull base encephaloceles // *Ann. Otol. Rhinol. Laryngol*. — 2004. — V.113, N1. — P.30–33.
10. Bimbi G., Squadrelli-Saraceno M., Riccio S. et al. Adenocarcinoma of ethmoid sinus: an occupational disease // *Acta Otorhinolaryngol. Ital.* — 2004. — V.24. — P.199–203.
11. Bridger G.P., Kwok B., Baldwin M. et al. Craniofacial resection for paranasal sinus cancers // *Head&Neck*. — 2000. — V.2. — P.772–780.
12. Cantu G., Solero C.L., Miceli R. et al. Which classification for ethmoid malignant tumors involving the anterior skull base? // *Head&Neck*. — 2005. — V.27. — P.224–231.
13. Cantu G., Riccio S., Bimbi G. et al. Craniofacial resection for malignant tumours involving the anterior skull base // *Eur. Arch. Otorhinolaryngol.* — 2006. — V.263, N7. — P.647–652.
14. Djalilian H.R., Gapany M., Levine S.C. Reconstruction of complicated skull base defects utilizing free tissue transfer // *Skull Base*. — 2002. — V.12, N4. — P.209–213.
15. Ganly I., Patel S.G., Singh B. et al. Craniofacial resection for malignant melanoma of the skull base: report of an International Collaborative Study // *Arch. Otolaryngol. Head Neck Surg.* — 2006. — V.132, N1. — P.73–78.
16. Ganly I., Patel S.G., Singh B. et al. Complications of craniofacial resection for malignant tumors of the skull base: report of an International Collaborative Study // *Head&Neck*. — 2005. — V.27. — P.445–451.
17. Gil Z., Fliss D.M. Pericranial wrapping of the frontal bone after anterior skull base tumor resection // *Plast. Reconstr. Surg.* — 2005. — V.116, N2. — P.395–398.
18. Gok A., Erkutlu I., Alptekin M., Kanlikama M. Three-layer reconstruction with fascia lata and vascularized pericranium for anterior skull base defects // *Acta Neurochir.* — 2004. — V.146, N1. — P.53–56.
19. Goodrich J.T. Craniofacial surgery: complications and their prevention // *Seminars Pediatr. Neurol.* — 2004. — V.11, N4. — P.288–300.
20. Howard D.J., Lund V.J., Wei W.I. Craniofacial resection for tumors of the nasal cavity and paranasal sinuses: A 25-year experience // *Head&Neck*. — 2006. — V.28, N10. — P.867–873.
21. Kabil M.S., Shahinian H.K. Application of the supraorbital endoscopic approach to tumors of the anterior cranial base // *J. Craniofac. Surg.* — 2005. — V.16, N6. — P.1070–1074.
22. Ketcham A.S., Chretien P.B., Van Buren J.M. et al. The ethmoid sinuses: a re-evaluation of surgical resection // *Am. J. Surg.* — 1973. — V.126. — P.469–476.

23. Knekt P.P., Ah-See K.W., Velden L.A., Kerrebijn J. Adenocarcinoma of the ethmoidal sinus complex // Arch. Otolaryngol. Head Neck Surg. — 2001. — V.127. — P.141–146.
24. Mendenhall W.M., Mendenhall C.M., Riggs C.E. et al. Sinonasal undifferentiated carcinoma // Am. J. Clin. Oncol. — 2006. — V.29, N1. — P.27–31.
25. Origitano T.C., Petruzzelli G.J., Vandevender D. Management of malignant tumors of the anterior and anteriolateral skull base // Neurosurg. Focus. — 2002. — V.12, N5. — P.6–7.
26. Origitano T.C., Petruzzelli G.J., Leonetti J.P., Vandevender D. Combined anterior and anterolateral approaches to the cranial base: complication analysis, avoidance, and management // Neurosurgery. — 2006. — V.58, N4, Suppl.2. — P.327–336.
27. Rastogi M., Bhatt M.L., Chufal K. et al. Esthesioneuroblastoma treated with non-craniofacial resection surgery followed by combined chemotherapy and radiotherapy: An alternative approach in limited resources // Jap. J. Clin. Oncol. — 2006. — N8. — P.22.
28. Schick U., Bleyen J., Bani A. Management of meningiomas en plaque of the sphenoid wing // J. Neurosurg. — 2006. — V.104, N2. — P.208–214.
29. Schmidek H.H., Roberts D.W. Operative neurosurgical techniques: Indications, methods, and results. — Philadelphia: W.B. Saunders Co., 2005. — 2880 p.
30. Shanko Yu.G., Shkout D.N. The reconstruction of cranial base after craniofacial tumor resection // Black Sea Neurosurgical. — Olginka, Oktober, 2007. — Congress Absr. — P.63.
31. Suarez C., Llorente J.L., Fernandez De Leon R. et al. Prognostic factors in sinonasal tumors involving the anterior skull base // Head&Neck. — 2004. — V.26, N2. — P.136–44 [Medline].
32. Torres A., Acebes J.J., Lypez L. Complications of craniofacial resection in anterior skull base tumors // Neurocirugia (Astur). — 2005. — V.16, N6. — P.492–498.
33. Sabin L.H., Witterkind Ch. UICC TNM classification of malignant tumours. — 6th ed. — N.Y.: Wiley-Liss, 2002. — 780 p.

Краниофациальна блок-резекція при злоякісних пухлинах основи черепа

Шкут Д.Н., Шанько Ю.Г., Белоцерковський І.В.

За період з 2001 по 2007 р. спільною бригадою нейрохірургів, онкологів та пластичних хірургів оперований 51 хворий з краниофациальними пухлинами, в тому числі 28 — з доброякісними, 23 — з злоякісними. Первинне хірургічне втручання здійснене у 14 хворих, повторне — у 9. Блок-резекція застосована у 17 хворих. Проведений порівняльний аналіз показників виживання хворих з краниофациальними пухлинами. Протягом 5 років жили з рецидивами і без таких 53% пацієнтів, 3 років без рецидивів — 31,2%, 5 років — 21,8%.

Craniofacial block-resection for skull base malignant tumors

Shkout D.N., Shanko Yu.G., Belotserkovski I.V.

For the period from 2001 till 2007 51 patients with craniofacial tumours were operated by joint brigade of neurosurgeons, oncologists, plastic surgeons; 28 patients had non malignant, 23 — malignant tumours. Primary surgical interventions were performed to 14 (61%) patients, repeated — to 9 (39%). The block-resection was performed at 17 (74%) patients. The comparative analysis of patients' survival rates at craniofacial tumours was made. Surviving rates for 5 years with and without relapses was 53%, the relapsfree period for 3 years was 31,2%, for 5 years — 21,8%.

Комментарий

к статье Шкут Д.Н., Шанько Ю.Г., Белоцерковский И.В. «Краниофациальная блок-резекция при злокачественных опухолях основания черепа»

Хирургия и лечение краниофациальных опухолей требуют мультисистемного подхода, частично из-за поражения разных анатомических структур (основание черепа, мозговой череп, лицевой череп, органы шеи), но в основном вследствие злокачественности новообразований (значительная часть краниофациальных опухолей по природе являются интракраниально распространяющимися злокачественными опухолями синопараназальной области). Принимая во внимание «онкологическую нерезектабельность опухолей», как один из путей достижения радикальности и, таким образом, увеличения продолжительности жизни больных целесообразно проведение краниофациальной резекции. Авторы предлагают свою методику и технику проведения краниофациальной резекции блоком (передней — с включением в блок околоносовых пазух, дна передней черепной ямки, глазницы, и боковой — с включением в блок структур основания передней и средней черепной ямок, подвисочной и крылонебной ямок) по классической схеме — с использованием транскраниального и фациального доступов по Ketcham у 23 больных со злокачественными опухолями основания черепа. Авторам удалось достичь показателя пятилетней выживаемости 53% (с рецидивами и без них). Важным моментом операции является осуществление пластики дна передней черепной ямки после блочной резекции. Наряду с использованием перикраниального надкостничного лоскута и жировой ткани, авторами предложен свой метод одномоментного замещения обширных дефектов твердой оболочки головного мозга и дна передней черепной ямки широкой фасцией бедра, иссеченной вместе со слоем подкожной основы. Статья имеет практический интерес для нейрохирургов, отоларингологов, челюстно-лицевых и пластических хирургов.

*О.И. Паламар, канд. мед. наук,
клиника внеозгловых опухолей*

Института нейрохирургии им. акад. А.П. Ромоданова АМН Украины

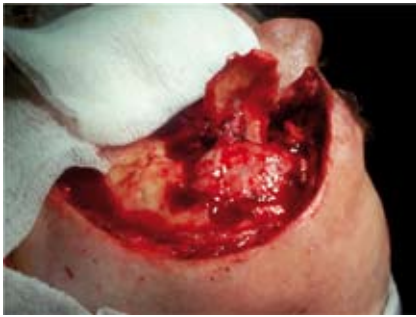

Рис. 1. Иссечение инфильтрированной кожи у больного с базальноклеточным раком кожи в стадии Т4, инфильтрирующего ТОГМ и вещество головного мозга.

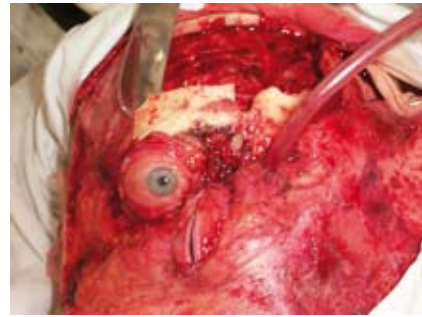

Рис. 2. Комбинированный классический транскраниальный и трансфациальный доступ. Сформированы верхняя, медиальная, латеральная и нижняя границы резекции.

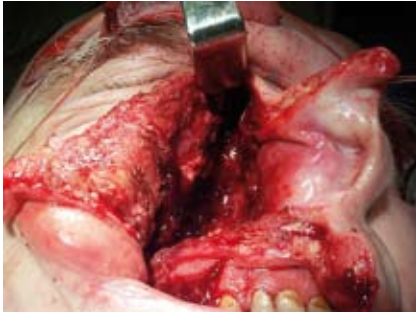

Рис. 3. Резекция верхнечелюстной пазухи с использованием дополнительного лицевого доступа у больного с аденокистозной карциномой.

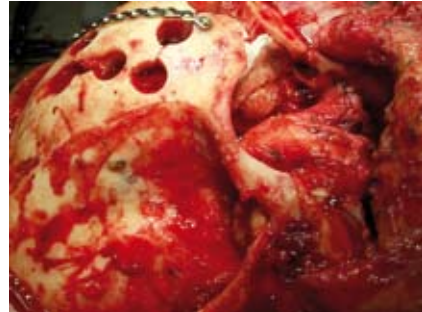

Рис. 4. Ротированный полный лоскут височной мышцы уложен в область дефекта глазницы.

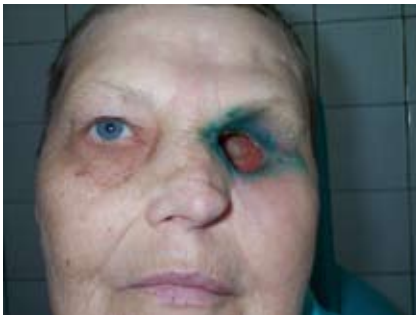

Рис. 5. Больная с аденокарциномой через 1 год после передней блок-резекции с экзентерацией глазного яблока.

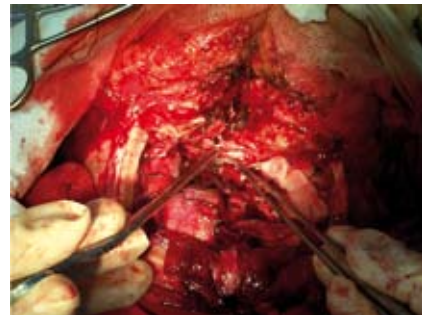


Рис. 6. Передняя блок-резекция у больной с эстезионеробластомой полости носа, решетчатой пазухи. Дефекты структур основания черепа.

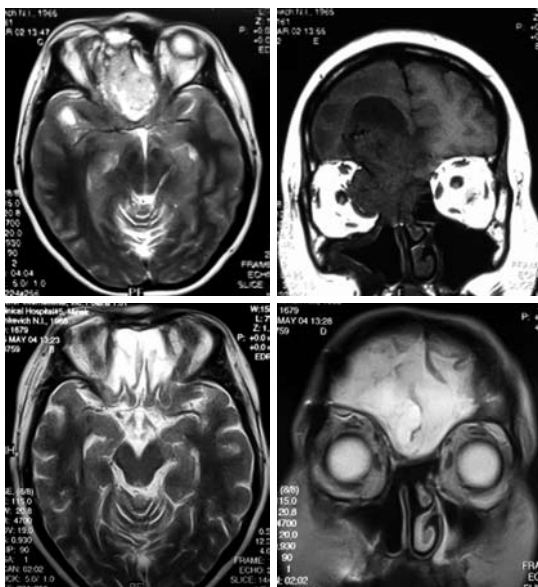


Рис. 8. МРТ до и после операции у больной с эстезионеробластомой.



Рис. 7. Костный дефект основания черепа через 1 год после операции.

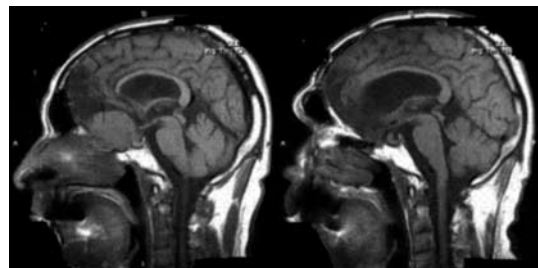


Рис. 9. МРТ до и после операции у больного при продолженном росте ольфакторной менингиомы.