

УДК 616.8—089:57.086.86:616—089.168

Микродискэктомия с сохранением желтой связки. Результаты клинического применения методики

Слынько Е.И., Вербов В.В.

Институт нейрохирургии им. акад. А.П. Ромоданова АМН Украины, г. Киев, Украина

Авторы анализируют методику микродискэктомии, примененную у 136 больных. Операция выполнена на $L_{IV}-L_V$, L_V-S_I уровнях. У 112 пациентов во время доступа к грыже диска осуществлена латеральная флавэктомия или флавитомия, у 24 пациентов анатомические особенности междужкового промежутка требовали выполнения тотальной флавэктомии и интерляминэктомии.

Отдаленный период наблюдения у 112 больных, которым выполнена латеральная флавэктомия или флавитомия, составлял от 13,5 до 1,5 мес. У этих больных отсутствовали жалобы на радикулярную боль, отмечали раннее восстановление мобильности оперированного сегмента и трудоспособности. Ни у одного из этих больных в послеоперационный период не требовалось назначения стероидных или нестероидных противовоспалительных средств. Ни разу не отмечалось образование послеоперационных гематом.

Микродискэктомия с сохранением желтой связки при проведении тщательного предоперационного планирования является перспективным новым методом, который способствует минимизации хирургической травмы, предотвращает формирование перидурального фиброза и повышает результаты лечения больных с грыжами поясничных межпозвонковых дисков.

Ключевые слова: *грыжа межпозвонкового диска, микродискэктомия, перидуральный фиброз, желтая связка.*

Введение. Грыжи межпозвонковых дисков являются одной из наиболее часто встречающихся причин возникновения болевого синдрома в пояснично-крестцовом отделе позвоночника и вопрос выбора лечебной тактики остается открытым. В последнее время все большее количество случаев радикулопатий и радикулярной боли после микродискэктомии связывают с формированием перидурального и перирадикулярного рубцов, перидурального фиброза. Для предупреждения этих осложнений в прошлом предлагали использовать фрагменты аутожировой ткани, орошение нервных структур растворами стероидных и нестероидных противовоспалительных препаратов, амниотическую мембрану, пластины из силиката, микронейропротекторы из пористого силикона (спинальные мембраны Gore-Tex). Однако эти методы оказались неэффективными, иногда при их применении усиливался процесс рубцевания. В последнее время используют Adcon-гель, но убедительных данных его эффективности не получено [8,11]. Одним из последних предложенных методов является техника сохранения желтой связки во время проведения микродискэктомии [1—3, 12]. Предположительно, применение это-

го метода уменьшает формирование перидурального рубца, так как желтая связка тесно прилежит к твердой мозговой оболочке и корешкам спинного мозга и является своеобразным анатомо-физиологическим барьером, препятствующим формированию фиброза [6].

Материал и методы. В 1-й спинальной клинике Института нейрохирургии 136 пациентам выполнили микродискэктомию по поводу грыж межпозвонковых дисков. В это количество не вошли больные с секвестрацией межпозвонковых дисков, сакрализацией и люмбализацией позвонков, экстрафораминальными грыжами дисков, подсвязочной миграцией грыж более чем на 5 мм краниально и каудально от проекции пространства диска, т.е. с наиболее типичной локализацией грыж L_{IV-V} и L_V-S_I межпозвонковых дисков. Операцию выполняли на L_{IV-V} , L_V-S_I уровнях. У 112 пациентов во время доступа к грыже диска осуществляли латеральную флавэктомию или флавитомию, у 24 пациентов анатомические особенности междужкового промежутка требовали выполнения тотальной флавэктомии и интерляминэктомии.

Результаты. Для решения вопроса о необходимости проведения оперативного лечения гры-

жи межпозвонкового диска на поясничном уровне критериями служили результаты комплексного неврологического и инструментального обследований. Из нейровизуальных методов исследования на сегодняшний день особую ценность представляют результаты КТ и МРТ. Мы проводили топографо-анатомическое сопоставление данных МРТ, рентгенографии, КТ с интраоперационными находками. Перед планированием оперативного вмешательства всегда необходимо произвести спондилографию пояснично-крестцовой области в двух проекциях, МРТ (по возможности с контрастным веществом) с четкой идентификацией фрагмента межпозвонкового диска, вызывающего компрессию корешка. Кроме того, до операции или интраоперационно следует идентифицировать сегмент позвоночника.

При планировании операции прежде всего необходимо оценить возможность сохранения желтой связки. Проведенная с этой целью рентгенограмма помогает сориентироваться в «костных размерах» междужкового промежутка, особенностях строения пояснично-крестцового уровня данной области, определить наличие и расположение гипертрофии фасеточных суставов, размер и конфигурацию остистого и поперечного отростков. МРТ и/или КТ дают возможность оценить локализацию компримирующего фрагмента межпозвонкового диска в кранио-каудальном и медио-латеральном направлениях, а также расположение интересующего корешка. Кроме того, эти методы способствуют планированию точного подхода к пролабировавшему и соответственно секвестрировавшему фрагменту межпозвонкового диска и к самому диску. Оперативное вмешательство осуществляли не более чем на одном уровне.

Показания к выполнению «стандартной» микродискэктомии: данные МРТ или КТ, свидетельствующие о наличии грыжи диска, боль в ноге, распространяющаяся ниже колена на стороне пораженного диска, длительность заболевания более 6 нед, но не более 3—4 мес, безуспешность проведенного курса медикаментозной и физиотерапии, симптоматика с частыми рецидивами, клинические признаки корешковой ирритации или радикулопатии;

«Специфические дополнительные» показания к микродискэктомии с сохранением желтой связки: молодой возраст больного, широкий междужковый промежуток, отсутствие явлений остеоартроза, отсутствие стеноза поясничного канала, нестабильность позвоночного сегмента.

Симптомы, свидетельствующие о возможном благоприятном результате оперативного вмешательства: уменьшение боли в положении лежа, усиление — в положении стоя, при нагрузке, низкий уровень истеричности и ипохондричности больного ($T < 75$), длительность боли в ноге не более 8 мес.

Симптомы, свидетельствующие о возможном неблагоприятном результате оперативного вмешательства: боль в ноге не выраженная, превалирует люмбаго или люмбалгия, длительность заболевания более 8 мес, двусторонняя радикулярная симптоматика, наличие вегетативного компонента боли, протрузия диска менее 4—6 мм, боль ограничена бедром, боль мышечного генеза.

Неправильное определение показаний и недостаточная оценка жалоб, чаще всего у молодых пациентов, проведение расширенной интерламинэктомии, удаление суставных отростков, активный кюретаж полости межпозвонкового диска с повреждением замыкательных пластин, удаление или повреждение связочного аппарата и суставной капсулы межпозвонковых суставов приводят к так называемому **постдискэктомическому синдрому** (ПДС), или “failed back syndrome”. В нем можно выделить следующие составные компоненты.

1. Образование массивного перидурального рубца, который «фиксирует» корешок в межпозвонковом отверстии и приводит к его натяжению при флексии или экстензии позвоночника.

2. Компрессия нервных структур эпидуральным рубцом.

3. Нестабильность позвоночного сегмента вследствие повреждения желтой связки и других связок позвоночного сегмента.

4. Развитие послеоперационного перидурита. Возникает проблема пациента, “оперированного на позвоночнике”.

С целью предупреждения формирования ПДС и, в частности, образования перидурального рубца и формирования послеоперационной нестабильности разработан метод микродискэктомии без выполнения интерламинэктомии, фасэктэктомии с полным или частичным сохранением желтой связки (микродискэктомия с сохранением желтой связки (МДСЖС)).

Однако есть случаи, когда сохранить желтую связку не возможно:

- узкий междужковый промежуток на спондилограмме;
- явления остеоартроза;
- пожилой возраст больного;

— рубцово-спаечный процесс при повторной операции.

Противопоказания к оперативному вмешательству.

Постоянная боль в крестце без наличия корешковой симптоматики даже при отчетливой протрузии (по данным КТ или МРТ) не является показанием к открытому оперативному вмешательству на межпозвонковом диске поясничного уровня. Как правило, речь идет о замкнутых межпозвонковых дисках. Кроме того, после вмешательств на позвоночно-двигательном сегменте возможно возобновление боли в ноге, что связано с вынужденной мобилизацией дурального мешка и сегментарного корешка, необходимой при оперативном подходе к самой грыже (соответственно может сохраниться, усилиться существующая до операции боль, либо появиться боль другой локализации в ноге). Также противопоказаниями являются трудности в постановке диагноза, вызванные несоответствием между клиническими результатами и данными нейровизуальных методов исследования, и сопутствующая предрасположенность пациента к ипохондрии. Решение об открытой операции принимается только при симптоматике, вызванной компрессией корешков конского хвоста, которая проявляется, как правило, только при воздействии большого свободного секвестра с полным нарушением функции стопы. Также в случае слабости некоторых мышц решающее значение имеет длительность паралича и наличие сопутствующих заболеваний. В том случае, если у пациента пожилого возраста имеет место умеренная боль, паралич мышцы, поднимающей стопу, сохраняющийся несколько недель, и всему этому сопутствует диабетическая полинейропатия, то уместным будет проведение консервативной терапии.

Методика оперативного вмешательства. Оперативное лечение выпадений межпозвонковых дисков на поясничном уровне в последние годы претерпело существенные изменения: традиционные методики с широким доступом к спинномозговому каналу на поясничном уровне заменены открытой микрохирургической манипуляцией. При всех манипуляциях четкие показания и технически правильно выполненная операция служат залогом для получения удовлетворительных ранних и отдаленных результатов. Понятие «малоинвазивный», к которому имеет отношение быстрая послеоперационная реабилитация, не должно быть соблазнительным для расширения показаний. Перкутанный и микрохирургический методы также могут сопровождать-

ся неудовлетворительными результатами, если не соответствуют показаниям. При каждом хирургическом вмешательстве необходимо следовать принципу «настолько больше, насколько это необходимо, настолько щадяще, насколько это возможно».

Больной находится в положении с согнутыми в тазобедренном суставе ногами для того, чтобы осуществить выпрямление лордоза поясничного отдела позвоночника (в литературе это положение описывается как «сидя на коленях», или положение «зайца», или „mekkaposition”) и натяжение желтой связки (рис. 1). Вместе с тем, достигаемое преобразование пояснично-крестцового лордоза в кифоз обеспечивает хороший обзор хирургического «окна» за счет максимального разведения междужкового промежутка. При этом также снижается нагрузка на живот, что способствует уменьшению кровотечения из эпидуральных вен. С целью исключения опасений в отношении нарушения венозного оттока, а также ограничений дыхательных движений живота при данном положении больного желательна интраоперационно измерять центральное венозное давление и анализировать газовый состав крови.

При укладке больного мы используем специальные подушки, которые подкладываются под голову и область грудной клетки больного таким образом, чтобы живот оставался свободным, а тазобедренные и коленные суставы сгибались под прямым углом (см. рис. 1). Флексия до 90/90° в тазобедренных и коленных суставах хорошо осуществляется как у людей пожилого возраста, так и у пациентов с имплантированными тазобедренными или коленными эндопротезами, у тучных людей. При этом не нужно опасаться ограничения венозного оттока и вместе с тем вероятности повышения риска тромбообразования. Такая укладка больного также предпочтительна при повторных операциях, причем в частных случаях использования дополнительного дорсального

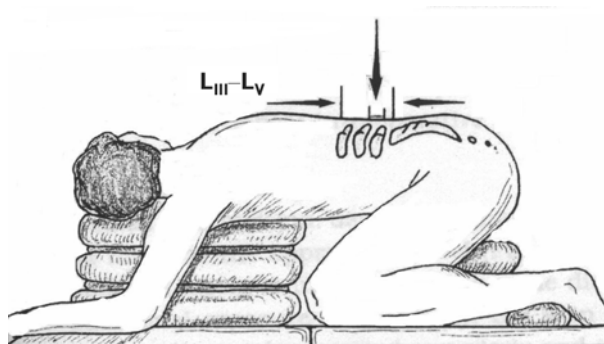


Рис. 1. Положение пациента на операционном столе

спондилодеза слишком сильное выпрямление лордоза не желательно.

Независимо от того, какая из оперативных методик используется на поясничном уровне при грыже межпозвонкового диска, принцип хирургических манипуляций в глубине раны всегда остается неизменным: визуализируется латеральный край твердой мозговой оболочки и край корешка, последующая мобилизация, иссечение грыжи, экстракция секвестра.

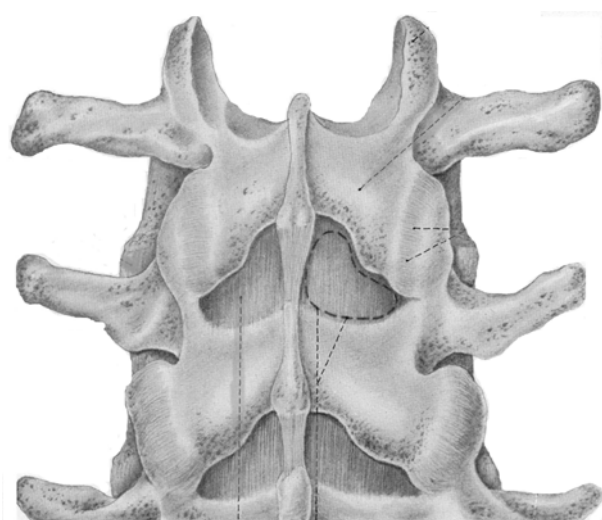
Техника микродискэктомии с сохранением желтой связки выглядит следующим образом [2,6,9,12]. Идентифицируется и скелетируется необходимый междужковый промежуток (рис.2). Чтобы осуществить точный разрез и минимизировать его длину, не достаточно лишь пальпаторной ориентации. Это осуществляется путем использования рентгеноконтрастной метки (канюли или скрепки), помещаемой наочно контралатерально по отношению к зоне оперативного вмешательства, и выполнением спондилографии. После мобилизации мышц узким крючком в латеральном направлении до уровня междужкового отверстия появляется возможность визуализировать желтую связку. Необходимо удалять наслаивающиеся ткани и очищать саму желтую связку при помощи узкого распатора. Желтую связку необходимо обнажать как можно более медиально. После этого осуществлять подготовку и размещение микроскопа для следующего этапа операции. Таким образом, после четкой визуализации желтой связки используют микрохирургическую технику (мы используем микроскоп с увеличением в 8—10 раз).

Различают следующие методы удаления желтой связки: полное удаление на всем междуж-

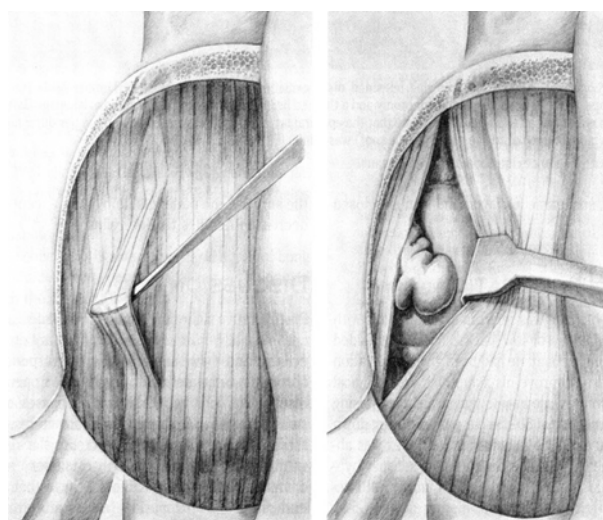
ковом промежутке — тотальная флавэктомия, удаление латеральной части желтой связки в области сегментарного корешка и сохранение ее над дуральным мешком — латеральная флавэктомия, иссечение верхнего слоя желтой связки и осуществление доступа путем разделения волокон ее внутреннего слоя — флавотомия. Последний метод мы использовали при выполнении оперативного доступа.

В междужковом промежутке желтая связка представляет собой типичную волокнистую структуру [6]. Дорсальная часть, которая была сформирована самим хирургом на этапе препаровки в этом месте, образует угол 15—30° в краниокаудальном направлении. Она проходит от краниомедиального до каудолатерального направления. Нашей практикой подтверждено, что если в латеральной части междужкового отверстия расширять пространство в краниокаудальном направлении, используя при этом острый диссектор, то можно пенетрировать дуральный мешок. Данную манипуляцию лучше проводить под микроскопом, так как волокнистая структура даже при строгом краниокаудальном направлении в непосредственной близости к дорсальному эпидуральному пространству может меняться.

При этом речь ни в коем случае не идет о различных слоях желтой связки, а имеется в виду тесно переплетенная друг с другом сеть волокон, в которой сами волокна располагаются непрерывно, переходя из косоугольного в сагиттальное направление. При проникновении сквозь желтую связку сразу же показываются желтоватые частички эпидурального жира или синего цвета твердая мозговая оболочка (рис.3). Визуализируют-



Дè ñ. 2. Схематическое изображение анатомии оперативного доступа



Дè ñ. 3. Схематическое изображение основного этапа операции — флавотомии

ся дуральный мешок и в некоторых случаях — корешок. Пуговчатым зондом осторожно исследуют эпидуральное пространство, идентифицируют грыжу и корешок. Если становится очевидным, что необходимо провести костную резекцию, ее выполняют кусачками Керрисона необходимого размера. В дальнейшем применяют тракцию корешка медиально или латерально в зависимости от расположения грыжи. При расположении грыж на разных уровнях, на уровне L_{IV-V} чаще всего требовалась тракция корешка медиально, на уровне L_V-S_1 — тракция корешка латерально. Грыжу диска иссекают, полость диска кюретируют. В случаях значительно “просевших” межпозвонковых дисков, когда суставные отростки “наезжают” друг на друга в виде черепицы, провести ревизию эпидурального пространства, резецировав только желтую связку, невозможно. В таких случаях мы применяли резекцию дуг и суставных отростков.

Послеоперационное ведение больных. Пациенту разрешают подняться в день операции или на следующие сутки. Через 3 сут назначают активную ЛФК в положении лежа с активным сгибанием поясничного отдела позвоночника. К “си-

дней” работе больной может вернуться через 2—3 нед после операции. К тяжелому физическому труду пациент может приступить через 2—3 мес после операции.

Непосредственные и отдаленные результаты оперативных вмешательств. Отдаленный период наблюдения у 112 больных, у которых выполнили латеральную флавэктомию или флаботомию, составил от 13,5 до 1,5 мес. У этих пациентов отсутствовали жалобы на радикулярную боль, в ранние сроки восстанавливалась мобильность оперированного сегмента и трудоспособность. Ни у одного из них в послеоперационный период не требовалось назначения стероидных или нестероидных противовоспалительных средств. Ни разу не отмечалось образование послеоперационных гематом.

У 24 больных, анатомические особенности строения пояснично-крестцового отдела позвоночника которых требовали выполнения тотальной флавэктомии, интерляминэктомии, отмечались жалобы на сохранение радикулярной боли в послеоперационный период, который купировали назначением дексона в комбинации с лазиксом или фуросемидом. У 3 больных из этой группы на контрольной МРТ отмечали образование послеоперационных гематом в зоне оперативного вмешательства [5].

На рис. 4,5 представлены МР-томограммы пояснично-крестцового отдела позвоночника пациентки Г., 30 лет. Анамнез заболевания —

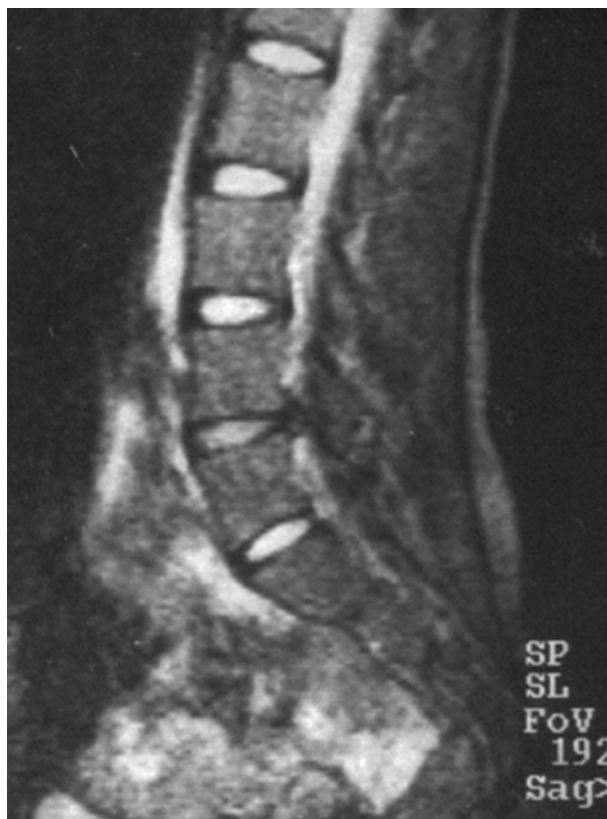

Рис. 4. МР-томограмма пояснично-крестцового отдела позвоночника пациентки Г., 30 лет. Латеральная грыжа $L_{IV}-L_V$ межпозвонкового диска справа (6 мм), 10 дней до операции

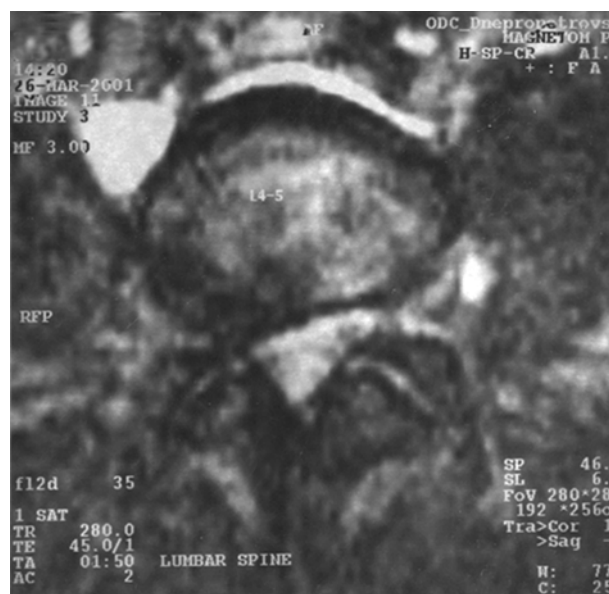

Рис. 5. МР-томограмма пояснично-крестцового отдела позвоночника (аксиальный срез) пациентки Г., 30 лет. Латеральная грыжа $L_{IV}-L_V$ межпозвонкового диска справа (6 мм), 10 дней до операции

15 мес. Проведены 4 курса мануальной терапии. Латеральная грыжа L_{IV-V} межпозвонкового диска справа (6 мм), 10 дней до операции, рис. 6,7 — спустя 2 мес после операции.

Заключение. Микродискэктомия с сохранением желтой связки имеет ряд преимуществ по сравнению с традиционной методикой. Она сохраняет связочный аппарат позвоночного сегмента, предупреждает формирование перидурального и перирадикулярного рубцов, «натекание» крови с мышц перидурально и, следовательно, компрессию нервных структур гематомой в ране, позволяет назначать ЛФК на 2–3 сутки после операции, включая переднюю флексию туловища. Несмотря на более сложную хирургическую технику при микродискэктомии с сохранением желтой связки эта операция дает возможность прямой визуализации и манипуляций на дуральном мешке, корешке, грыже, ограничивается минимальной хирургической травмой, срок госпитализации составляет 1—3 сут, достигается отличный косметический результат. Средняя длительность операции составляет 40 мин, операция может выполняться одним хирургом. В то же время методика имеет свои недостатки: трудности

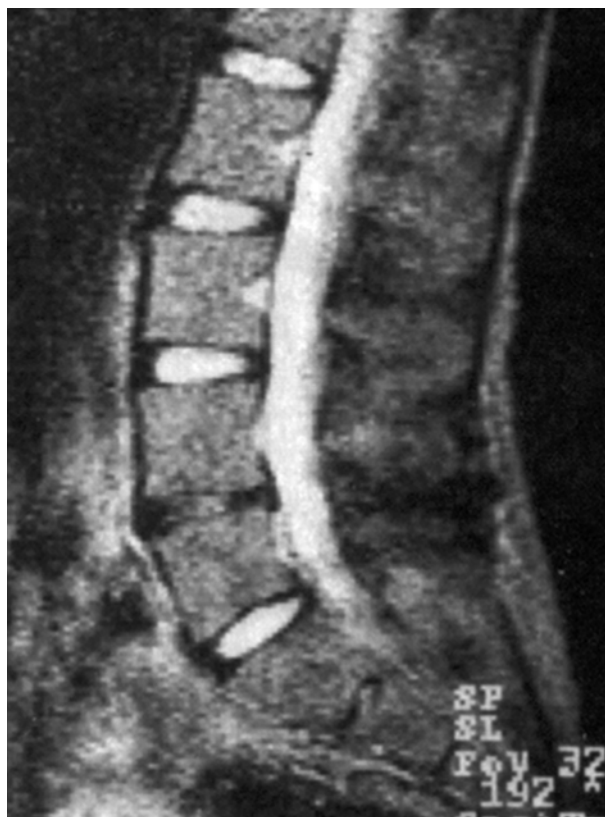

Рис. 6. МР-томограмма пояснично-крестцового отдела позвоночника той же больной спустя 2 мес после операции

расслоения желтой связки, небольшие размеры операционного «окна» и связанные с этим технические неудобства манипуляций в ране; трудности обнаружения корешка (часто во время дискэктомии он находится за пределами прямого визуального контроля под желтой связкой), трудности коагуляции эпидуральных вен.

Таким образом, микродискэктомия с сохранением желтой связки при проведении тщательного предоперационного планирования (на основании произведенных КТ или МРТ, рентгенографии) является перспективным новым методом, который дает возможность минимизировать хирургическую травму, улучшать результаты лечения больных с грыжами поясничных межпозвонковых дисков. Для достижения положительных результатов требуется не только микрохирургическая техника, но и знания об анатомических соотношениях дисков, корешков, задних костных структур, вариантов расположения грыж межпозвонковых дисков. Адекватное представление о таких взаимоотношениях и наиболее подходящих участках костных резекций позволяет минимизировать доступ, уменьшить тракцию и интраоперационную травматизацию нервных структур, повысить трудовую реабилитацию больных [1,4,10].

Одним из важных достоинств этого метода является предотвращение формирования перидурального фиброза.

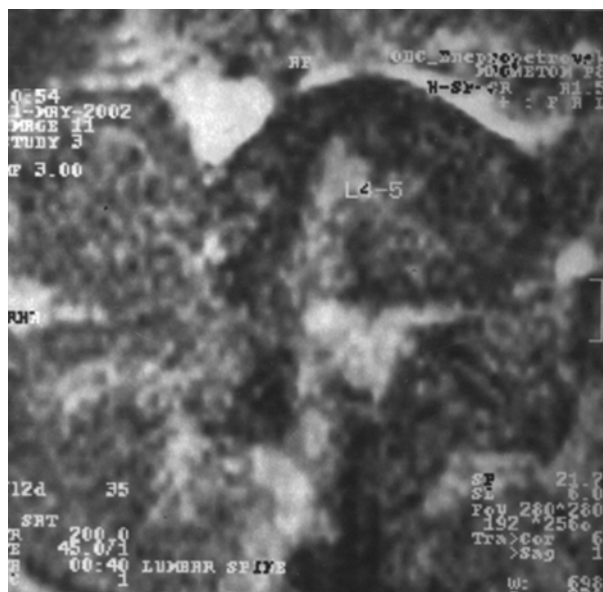


Рис. 7. МР-томограмма (аксиальный срез) пояснично-крестцового отдела позвоночника той же больной спустя 2 мес после операции

Список литературы

1. *Aydin Y., Ziyal I.M., Duman H., Turkmen C.S., Basak M., Sahin Y.* Clinical and radiological results of lumbar microdiscectomy technique with preserving of ligamentum flavum comparing to the standard microdiscectomy technique [discussion 13—14] // *Surg. Neurol.* — 2002. — V.57, N1. — P.5—13.
2. *de Divitiis E., Cappabianca P.* Lumbar discectomy with preservation of the ligamentum flavum [discussion 68—9] // *Surg. Neurol.* — 2002. — V.58, N1 — P.68.
3. *Debi R., Halperin N., Mirovsky Y.* Local application of steroids following lumbar discectomy// *J. Spinal Disord. Tech.* — 2002.—V.15, N4. —P.273—276.
4. *Findlay G.F., Hall B.I., Musa B.S., Oliveira M.D., Fear S.C.* A 10-year follow-up of the outcome of lumbar microdiscectomy// *Spine.* — 1998. — V.23, N10. — P.1168—1171.
5. *Gehri R., Zanetti M., Boos N.* Subacute subdural haematoma complicating lumbar microdiscectomy// *J. Bone Joint Surg.* — 2000.— V.82,N7 — P.1042—1045
6. *Grifka J., Witte H., Schulze H., Heers G., Bohlen J., Recknagel S.* The lumbar ligamentum flavum. Anatomic characteristics with reference to microdiscectomy [Article in German]// *Z. Orthop. Ihre Grenzgeb.* — 1997. — V.135, N4 — P.328—334.
7. *Kotilainen E., Alanen A., Erkintalo M., Valtonen S., Kormanen M.* Association between decreased disc signal intensity in preoperative T2-weighted MRI and a 5-year outcome after lumbar minimally invasive discectomy//*Minim. Invasive Neurosurg.* —2001.— V.44, N1. — P.31—36.
8. *Le A.X., Rogers D.E., Dawson E.G., Kropf M.A., De Grange D.A., Delamarter R.B.* Unrecognized durotomy after lumbar discectomy: a report of four cases associated with the use of ADCON-L //*Spine.* —2001.— V.26,N1. — P.115—136.
9. *Merk H., Kramer R., Baltzer A.W., Liebau C.* Microsurgical lumbar intervertebral disk operation. Technique and complications [Review, German]// *Orthopade.* — 1999. — V.28,N7 — P.593—597.
10. *Quigley M.R., Bost J., Maroon J.C., Elrifai A., Panahandeh M.* Outcome after microdiscectomy: results of a prospective single institutional study// *Surg. Neurol.* — 1998. — V.49, N3. — P.263—268.
11. *Richter H.P., Kast E., Tomczak R., Besenfelder W., Gaus W.* Results of applying ADCON-L gel after lumbar discectomy: the German ADCON-L study// *J. Neurosurg.* — 2001.— V.95, 2 Suppl. — P.179—189.
12. *Song J., Park Y.* Ligament-sparing lumbar microdiscectomy: technical note// *Surg. Neurol.* — 2000. — V.53, N6. — P.592—597.

Микродискэктомия с сохранением желтой связки.

Результаты клинического применения методики

Слынько Е.И., Вербов В.В.

Авторы анализируют методику микродискэктомии, выполненную у 136 больных. Операция выполнена на L_{IV}—L_V, L_V—S_I уровнях. У 112 пациентов во время доступа к грыже диска осуществлена латеральная флавэктомия или флавотомия, у 24 пациентов анатомические особенности междужкового промежутка требовали выполнения тотальной флавэктомии и интерляминэктомии.

Отдаленный период наблюдения у 112 больных, которым выполнена латеральная флавэктомия или флавотомия, составлял от 13,5 до 1,5 мес. У этих больных отсутствовали жалобы на радикулярную боль, отмечали раннее восстановление мобильности оперированного сегмента и трудоспособности. Ни у одного из этих больных в послеоперационный период не требовалось назначения стероидных или нестероидных противовоспалительных средств. Ни разу не отмечалось образование послеоперационных гематом.

Микродискэктомия с сохранением желтой связки при проведении тщательного предоперационного планирования является перспективным новым методом, который способствует минимизации хирургической травмы, предотвращает формирование перидурального фиброза и повышает результаты лечения больных с грыжами поясничных межпозвонковых дисков.

Ligament-sparing lumbar microdiscectomy. Results of clinical application of a technique

Slin'ko E.I., Verbov V.V.

There were 136 sequential patients operated on for the analysis of efficiency of ligament-sparing lumbar microdiscectomy. The operation was executed on L_{IV}—L_V, L_V—S_I levels. For 112 patients in an access time to a hernia of the disc was executed lateral flavectomy or flavotomy, for 24 patients anatomical features demanded fulfilment total flavectomy, interlaminectomy. Distinguished following methods of flavectomy.

The long-term follow-up for 112 patients, where used lateral flavectomy or flavotomy, oscillated from 13,5 about 1,5 months. Among these patients there were no complaints to radicular pains, the recovery of mobility of an operated segment was marked earlier. Recovery of capacity for work also is marked earlier. For no one of these patients in the postoperative term the assigning of steroids or nonsteroidal anti-inflammatory drugs was not required. Formation of postoperative hematomas never was marked.

The technique of ligament-sparing lumbar microdiscectomy is a perspective new method, which one helps to minimize a surgical trauma, to increase outcomes of treatment patients with hernias of lumbar intervertebral discs. One of the relevant advantages of this method is the avoidance of formation peridural fibrosis.

Комментарий

к статье Слынько Е.И., Вербова В.В. “ Микродискэктомия с сохранением желтой связки. Результаты клинического применения методики.”

Одной из важных и до конца нерешенных проблем хирургии межпозвонковых дисков является перидуральный и перирадикулярный фиброз, приводящий к рецидиву болевого синдрома у 20—28% оперированных больных. Установлена четкая связь между объемом травматизации мягких тканей в ходе операции и частотой послеоперационного фиброза. Поэтому основным направлением современной хирургии межпозвонковых дисков является минимизация травматичности оперативного вмешательства. Именно эту цель преследуют пункционные методы (перкутанная лазерная вапоризация и перкутанная нуклеотомия) и микродискэктомия как микрохирургическая, так и эндоскопическая. Однако чрезмерное увлечение минимизацией не должно слишком усложнять технику операции и повышать риск возникновения других нежелательных осложнений. Методика сохранения желтой связки при проведении микрохирургической дискэктомии в какой-то степени усложняет технику операции, но для хирурга, имеющего достаточный опыт проведения подобных вмешательств, это не существенно. Сужение операционного поля ограничивает визуализацию как нервного корешка, так и грыжи. На это справедливо указывают и авторы статьи. Но сохраненная желтая связка, по данным ряда авторов, является естественным барьером, препятствующим формированию грубого мышечно-оболочечного рубца и послеоперационной гематомы. Это также подтверждается исследованиями авторов. Однако следует заметить, что клинические проявления эпидурального фиброза чаще возникают спустя год и более с момента операции, поэтому срок наблюдения (13,5 мес), приведенный в статье, недостаточно убедителен. Но ранние результаты обнадеживают. В работе хорошо изложены показания, противопоказания и особые анатомические предпосылки к проведению флявосохраниющей операции. Несмотря на определенные ограничения в использовании этой методики в повседневной практической деятельности нейрохирурга, она имеет полное право на существование. Важно лишь строго придерживаться показаний к ее проведению и учитывать анатомические особенности оперируемого позвоночника.

*Доктор мед. наук, проф. Зорин Н.А.
Днепропетровская государственная медицинская академия*