

УДК 616.831-006-089.168.1

Сирко А.Г., Зорин Н.А., Новик Ю.Е., Кирпа И.Ю., Шпонька В.И.
Применение навигационной системы Stealth Station® Treon®Plus
в хирургии внутрочерепных менингиом

Днепропетровская государственная медицинская академия,
Днепропетровская областная клиническая больница им. И.И.Мечникова

Основной задачей в хирургии внутрочерепных менингиом (ВЧМ) является тотальное удаление опухоли с сохранением функционально значимых участков мозга, черепных нервов и сосудов. Следуя этим принципам, удается не только избежать усугубления неврологического дефицита, но и достичь регресса неврологических симптомов уже в раннем послеоперационном периоде [1, 2]. Для достижения этой цели необходимо иметь четкое трехмерное представление о взаимоотношении новообразования со структурами головного мозга и его сосудистой системой. Искажение нормальной анатомии мозга вследствие смещения и прорастания опухолью интракраниальных структур создает определенные трудности при планировании и непосредственном выполнении операции.

Методы стереотаксической навигации облегчают ориентацию хирурга во время операции благодаря сопоставлению трехмерных данных методов нейровизуализации и анатомических особенностей пациента [3, 4]. Рамочные стереотаксические системы изначально применяли в хирургии глиом и метастатических опухолей при выполнении миниинвазивных вмешательств (биопсии, установки катетеров, интратастов) [5]. Методы нейронавигации (НН), не требующие установки стереотаксической рамки, были разработаны позже. Этот подход считают предпочтительным, поскольку установка стереотаксической рамки доставляет ряд неудобств больному и хирургу [6]. Благодаря своим преимуществам метод НН стали широко использовать, а разработка нового высокоточного программного обеспечения (с точностью до 1 мм) позволила расширить спектр вмешательств с его применением [7]. НН стали широко использовать в нейроонкологии, преимущественно при резекции новообразования, и, в меньшей степени, для пункционной биопсии [8].

В работе обобщен опыт клинического применения НН, описаны принципы работы с ней, приведены предварительные выводы о сфере ее рационального применения в хирургии ВЧМ.

Материалы и методы исследования. Применяли навигационную систему Stealth Station® Treon®Plus фирмы Medtronic (США). С февраля по июль 2009 г. в отделении церебральной нейрохирургии №2 с использованием краниальной программы системы НН оперированы 46 больных по поводу опухоли головного мозга, из них — 17 с ВЧМ. Парасагиттальная менингиома диагностирована у 5 больных, конвексигиттальная — у 3, менингиома крыла клиновидной кости — у 3, менингиома большого серповидного отростка, площадки клиновидной кости, области сильвиевой щели, намета мозжечка (супратенториальная), мосто-мозжечкового угла, кистозная интракраниальная менингиома — по 1 наблюдению. При описании ме-

нингиом и хирургической анатомии мозга использовали общепринятые классификации [1, 9].

Комплексное обследование пациентов до операции включало офтальмологический, неврологический осмотр, КТ и МРТ головного мозга. МРТ проводили с использованием томографа Magnetom P8 (Siemens, Германия) при напряженности магнитного поля 0,2 Тл.

Использование системы НН требовало проведения дополнительной предоперационной подготовки. За 1–2 сут до оперативного вмешательства больным проводили спиральную компьютерно-томографическую ангиографию (СКТА) по специальной программе. Применяли двухсрезовый спиральный томограф СТ/e Dual (General Electric, США) или четырехсрезовый спиральный томограф Asteion фирмы Toshiba (Япония). Спиральное сканирование выполняли с толщиной среза 1 мм. Контрастное вещество (ультра-вист-370) в объеме 100 мл с помощью автоматического инжектора вводили болюсно в одну из локтевых вен со скоростью 4 мл/с. Для построения трехмерной модели и последующей ее привязки к голове пациента сканирование начинали с уровня верхней челюсти. Данные исследования в формате Dicom с помощью CD-R диска или локальной внутригоспитальной сети переносили на систему навигации. Производили импортное записанных данных и их проверку. На основании полученных данных строили виртуальную (компьютерную) трехмерную модель головы пациента. В соответствии с локализацией опухоли определяли хирургический план: планировали точки входа и предполагаемые траектории доступа. На этом этапе предоперационная подготовка системы НН заканчивалась.

Собственно операцию начинали с индукции анестезии и построения трехмерной модели головы больного, но теперь уже на основе ее поверхности (так называемая «регистрация»). Голову пациента жестко фиксировали на операционном столе с помощью скобы типа «Mayfield». К скобе крепили подвижный держатель, к нему — контрольную рамку с четырьмя оптическими метками (small passive cranial frame). Конструктивно крепление контрольной рамы выполнено так, что она вынесена за пределы операционного поля и не препятствует выполнению краниотомии, установке микроскопа. Для регистрации пациента и разметки использовали пассивный зонд с пятью оптическими метками (passive planar, blunt) (рис. 1 цветной вкладки). Камеру, считывающую информацию, отраженную от рамки и зонда, располагали на расстоянии 1,75 м от контрольной рамки. Для регистрации пациента использовали метод Tracer (трассировщик). Для сбора поверхностных точек на голове пациента конец зонда помещали на его нос. При нажатии педали концом зонда водили вокруг твердых участков носа, бровей, сосцевид-

ных отростков и головы пациента. Охватывали как можно больше участков уникальной формы, пока индикатор прогресса выполнения не достигал 100% (по крайней мере, 250 точек). После регистрации проводили визуальную проверку точности регистрации. Две абсолютно идентичные укладки инструментов, включающих рамку и зонд, позволяли отдельно использовать их во время нестерильного (регистрация) и стерильного (трепанация и удаление опухоли) этапов операции.

Создавали контрольную точку драпировки, затем сменяли контрольную раму и зонд на стерильные, операционное поле обрабатывали и обкладывали стерильным бельем. После операции подтверждали отсутствие смещения контрольной точки драпировки. Таким же образом перед выполнением трепанации создавали 4 контрольные точки точности (неподвижные, легко идентифицируемые точки в стерильном поле, окружающие планируемую костную лоскут). В качестве таких дополнительных точек обычно высверливали точечные лунки в наружной кортикальной пластинке. Эта дополнительная мера безопасности позволяет избежать ошибок из-за возможного перемещения рамы Mayfield или смещения головы относительно рамы во время трепанации. Время, затраченное на проведение предоперационной подготовки с регистрацией и проверкой после трепанации и фактически увеличившее продолжительность операции, составило в среднем (25±6) мин.

Начиная с этого момента, система готова к навигации, отслеживала перемещение хирургических инструментов в ране и демонстрировала их на предоперационных томограммах. Изображение выводили на монитор графической станции, удобно расположенный в операционной перед хирургом. Следует отметить, что, кроме стандартных инструментов, оптическими метками может быть оснащен любой хирургический инструмент, например, биполярный пинцет, обычный или ультразвуковой аспиратор, рукоятка пневмодрели. Производили разрезы кожи линейной или дугообразной формы. После выполнения разреза и установки ранорасширителя повторно уточняли границы трепанации.

Во время операции использовали операционные микроскопы (ЛОМО или OPMI Neuro/NC 4 фирмы Carl Zeiss, Германия) и микрохирургическую технику. Плотные фиброзные менингиомы удаляли с помощью биполярной и монополярной коагуляции, опухоли менее плотной консистенции — с использованием ультразвукового диссектора/аспиратора SONOCA®300 фирмы Söring (Германия). При повышенной кровоточивости матрикса менингиом основания черепа для обеспечения надежного гемостаза использовали холодово-плазменную коагуляцию (аппарат высокочастотный электрохирургический с гелиево-плазменной коагуляцией CPC®-3000 фирмы Söring, Германия).

У всех больных в 1-е сутки после операции проводили СКТ-контроль головного мозга для подтверждения полноты удаления опухоли и отсутствия послеоперационных осложнений.

Результаты и их обсуждение. Принципы хирургии ВЧМ соответствуют общим принципам нейроонкологии и предусматривают максимально возможную резекции опухоли с сохранением сосу-

дисто-нервных структур. Целью использования при этом системы НН является обеспечение оптимального оперативного доступа [5]. НН помогает хирургу более точно локализовать образование, определить его отношение к нервам и сосудам, а также спланировать оптимальную траекторию, обеспечивающую тотальное удаление опухоли [7, 8]. Благодаря этому удается более точно определить место разреза кожи и трепанации, и, в соответствии с этим, уложить больного на операционном столе. В ряде исследований отмечена роль оптимальной локализации трепанации в уменьшении частоты осложнений заживления операционной раны, уменьшения длительности операции, а также улучшения неврологического исхода [10]. В хирургии менингиом основания черепа НН позволяет более точно локализовать костные ориентиры, определить продолжительность резекции кости, отношение опухоли к невизуализируемым нервно-сосудистым структурам.

Существует ряд особенностей использования НН в хирургии менингиом в отличие от применения метода при удалении глиом и метастазов. Во-первых, НН не нужна для определения границ резекции (опухоль — непораженная ткань). Во-вторых, плотная фиксация опухоли к твердой оболочке головного мозга (ТОГМ) и костным структурам навелирует опасность интраоперационного смещения опухоли. Следовательно, во время операции при необходимости можно смело использовать дегидратационную терапию, дренирование спинномозговой жидкости или гипервентиляцию.

Хирургические доступы к менингиомам в основном определяются локализацией опухоли. В связи с этим мы рассмотрим результаты применения НН в хирургии ВЧМ, исходя из этих принципов. Последовательно также будут рассмотрены особенности применения НН на различных этапах операции: разрез кожи, трепанация, вскрытие ТОГМ, удаление опухоли.

При удалении конвекситальных и параситальных менингиом с помощью системы НН удавалось точно определить локализацию опухоли и ее отношение к анатомическим ориентирам конкретного пациента (*рис. 2 цветной вкладки*). НН позволила четко определить границы предполагаемого доступа с учетом анатомии коры большого мозга и сосудов. Важно отметить, что при использовании простой трипланерной ориентации часто получают неправильное представление об адекватных размерах и точной локализации планируемой трепанации.

Для достижения максимальной радикальности резекции, в соответствии со шкалой Simpson, во всех наблюдениях резецировали «дуральный хвост» опухоли. При планировании краниотомии мы, как и другие авторы [1, 11], учитывали, что размеры трепанационного окна должны быть на 1,5 см больше диаметра участка ТОГМ, спаянного с костью. Благодаря небольшим размерам трепанации удавалось минимизировать кровопотерю, в то время как ее достаточные размеры исключали тракцию мозга. Это достаточно важно в хирургии конвекситальных менингиом, поскольку размеры костного фрагмента являются фактором, определяющим объем кровопотери [12].

При удалении конвексимальных и парасагитальных менингиом идентификация подлежащих вен является одним из критериев, определяющих результат, поскольку сохранение венозного оттока играет такую же важную роль, как и сохранение артериального кровоснабжения [1]. СКТА позволяла четко визуализировать сосуды коры и их отношение к опухоли [13]. Такой подход дает возможность выбрать оптимальную траекторию, которая обеспечит наименьшую травматичность [5, 12], а также правильно спланировать размеры и расположение трепанации.

Особое внимание следует уделять опухолям, расположенным по средней линии либо парасагитально. Проведение до операции СКТА позволяло оценить проходимость верхнего сагитального синуса (ВСС) и топографию вен, впадающих в него. Необходимо обеспечить максимально широкий хирургический «коридор» между сосудами, даже если таковой не является кратчайшим путем к опухоли. Примером может быть применение НН при удалении менингиомы средней трети серпа большого мозга малого объема (рис. 3 цветной вкладки). СКТА в такой ситуации позволила также выявить участие в кровоснабжении опухоли поясной (мозолисто-краевой) артерии и сохранить ее во время операции (рис. 4).

Вскрытие ТОГМ также планировали, принимая во внимание топографию вен коры. Обычно разрез начинали с периферии, в зонах, лишенных больших дренирующих вен, и продолжали под контролем зрения в направлении участков ТОГМ, к которым прилежали крупные сосуды.

НН имеет менее важное значение в непосредственном удалении опухолей этой локализации. Потенциально ее можно применять для визуализации подлежащих вен. Если крупные вены прилежат к опухоли снизу, следует начинать удаление от проксимальной части сосудов. Если таковые отсутствуют, можно удалять опухоль от латерального края по направлению к средней линии.

При доступе к менингиоме намета мозжечка с супратенториальным ростом НН использовали для локализации поперечного синуса (ПС) и ориентации в топографии венозных сосудов височной области (в т.ч. вены Лаббе). Следует отметить, что ориентация в топографии поверхностных и глубоких вен играет важную роль в их сохранении при применении подвисочного доступа [1, 5, 14]. На этапе удаления опухоли НН использовали для пространственной ориентации во время отделения опухоли от матри-

са, распространяющегося до свободного края намета мозжечка.

Манипуляции на основании черепа требуют использования «глубоких» доступов, в связи с чем обзор и ориентация часто ограничены. Близость многочисленных критически важных нервов и сосудов еще более усложняет работу хирурга [15]. Оперативные доступы к основанию черепа отработаны задолго до внедрения НН, поэтому ее использование не является необходимостью при этой локализации. Тем не менее, в некоторых ситуациях НН может помочь в ориентации, трехмерном моделировании и выборе доступа, минимизируя тем самым вероятность возникновения осложнений [5, 12]. Выбор оптимального участка трепанации уменьшает необходимость тракции мозга и позволяет ограничиться ее меньшими размерами. НН также позволяет визуализировать скрытые нервно-сосудистые структуры, что полезно для начинающих нейрохирургов [5, 16].

Опухоли основания черепа, плотно связанные с ТОГМ и/или костью, являются идеальными целями для НН ввиду их несмещаемости при тракции мозга, гипервентиляции, выведении спинномозговой жидкости и др. [17]. Кроме того, анатомические образования основания черепа служат хорошими ориентирами для системы НН. НН при опухолях основания черепа имеет меньшее значение в определении разрезов кожи и размеров трепанации. В то же время НН дает возможность четко локализовать лобную пазуху, не имеющую надежных ориентиров на поверхности черепа, и, при необходимости, избежать ее вскрытия (обусловливающего ликворею и инфекционные осложнения) [17].

Критическим моментом при выборе доступа к основанию черепа является определение костных ориентиров. Этот этап крайне важен при определении протяженности резекции кости на основании черепа. Правильный доступ также важен для идентификации мест выхода сосудов и нервов на основании черепа, особенно, если они отеснены либо окружены опухолью. При использовании передних доступов к основанию черепа НН применяли для локализации клиновидной и решетчатой пазухи, верхней глазничной щели, зрительного канала, овального, остистого и круглого отверстий. НН также облегчает идентификацию зрительных нервов.

Для удаления опухолей основания черепа обычно используют технику внутрикапсульного вылущивания образования. Однако при таком подходе сложно оценить объем остающейся ткани опухоли [1, 17]. В

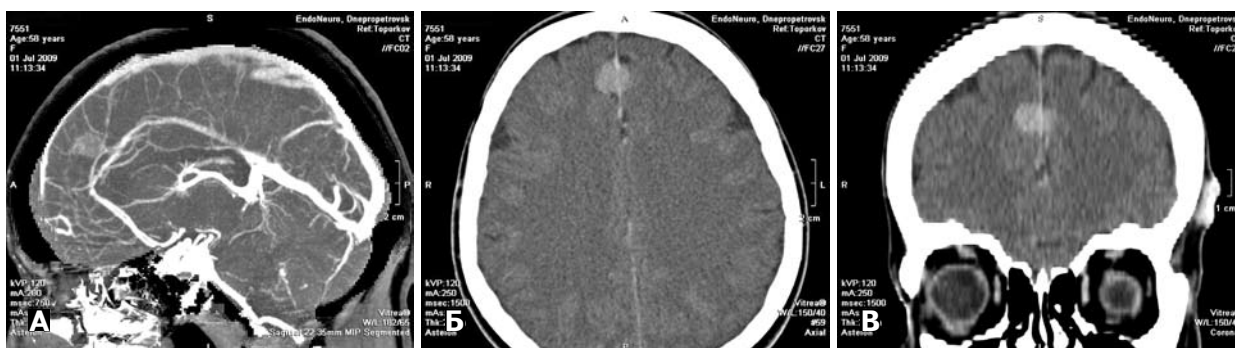


Рис. 4. Менингиома средней трети фалькса и опухолью мягких тканей в левой височной области: А — СКТА; Б, В — постконтрастная СКТ головного мозга.

такой ситуации НН помогает локализовать важные структуры, невидимые хирургу. НН обеспечивает визуальный контроль и препятствует неумышленному выходу за пределы опухоли с повреждением жизненно важных структур [15, 17].

Одной из прикладных функций НН в хирургии менингиом основания черепа является ориентация в пределах образования во время удаления. Внутренняя сонная (ВСА), передняя (ПМА), средняя (СМА) мозговые артерии, а также зрительный нерв являются теми анатомическими образованиями, топографию которых крайне сложно оценить из-за роста опухоли [1, 11]. Таким образом, при удалении больших менингиом бугорка турецкого седла (либо обонятельной ямки), оттесняющих либо охватывающих зрительный нерв, зрительный канал может служить отличным фиксированным ориентиром [18]. Этот ориентир также может быть использован для идентификации смещенной ВСА, которая прилежит латерально к интрадуральному сегменту зрительного нерва. Таким образом, роль НН сложно переоценить в ситуациях, когда дорзальная часть опухоли прилежит к важным сосудисто-нервным структурам. Максимально точно идентифицировать ВСА, проксимальные сегменты ПМА и СМА при выборе хирургической траектории с помощью НН позволяет СКТА [13]. НН также может помочь в идентификации и сохранении сосудов, проходящих через опухоль.

Примером может быть огромная менингиома площадки клиновидной кости, дорзальная часть которой граничит с передними мозговыми артериями (рис. 5 цветной вкладки). СКТА позволила оценить взаимоотношение опухоли с сосудами переднего полукольца артериального круга большого мозга и вовлечение в опухоль мелких ветвей ПМА (рис. 6 цветной вкладки). В такой ситуации НН помогла определить верхние границы трепанации, протяженность безопасной резекции по основанию черепа и близость зрительных нервов. Трепанация выполнена максимально базально со вскрытием лобных пазух для предупреждения тракционного повреждения лобных долей.

Для удаления опухолей крыла клиновидной кости использовали птериональный доступ без применения НН. При удалении больших либо медиально расположенных опухолей идентифицировали крупные сосуды (оттесненной ВСА и СМА). Точность НН при удалении медиальных опухолей обычно сохраняется до полного отделения опухоли от структур основания черепа [5].

Еще одним примером успешного применения НН является наблюдение больной с большой менингиомой области сильвиевой щели, сопровождавшейся выраженным гиперостозом. НН использовали для определения размеров

трепанации. Границы трепанации проходили по неизменной кости (рис. 7 цветной вкладки). СКТА позволила определить степень вовлечения в опухоль СМА и место выхода из-под опухоли вены Лаббе (рис. 8). Выполнены резекционная трепанация черепа путем выпиливания единого костного лоскута, резекция ТОГМ, пораженной опухолью. Опухоль удалена тотально с помощью ультразвукового отсоса. Удалось сохранить СМА и ее ветви, а также поверхностную среднюю мозговую вену, продолжавшуюся в вену Лаббе. Произведены первичная пластика оболочки надкостничным лоскутом и пластика дефекта кости с использованием стандартной титановой пластины.

В нашем наблюдении полное удаление опухоли вместе с матриксом (I степень радикальности по Simpson) выполнено у 11 больных, в том числе, у всех с конвекситальными менингиомами, у больных с менингиомой большого серповидного отростка, кистозной менингиомой, менингиомой области сильвиевой щели, наружным вариантом крыла клиновидной кости и 3 больных с парасагитальными менингиомами (при поражении только наружного листка боковой стенки ВСС). У 6 больных произведено удаление опухоли с коагуляцией матрикса (II степень радикальности). Коагуляцию матрикса выполняли при его локализации в области задней поверхности пирамиды височной кости, намета мозжечка, площадки клиновидной кости, медиальных отделов крыла клиновидной кости, при прорастании опухолью обеих стенок ВСС.

У 10 больных после операции неврологический статус не изменился, у 7 — отмечен регресс неврологических симптомов (речевые, двигательные расстройства). Инфекционных осложнений не наблюдали.

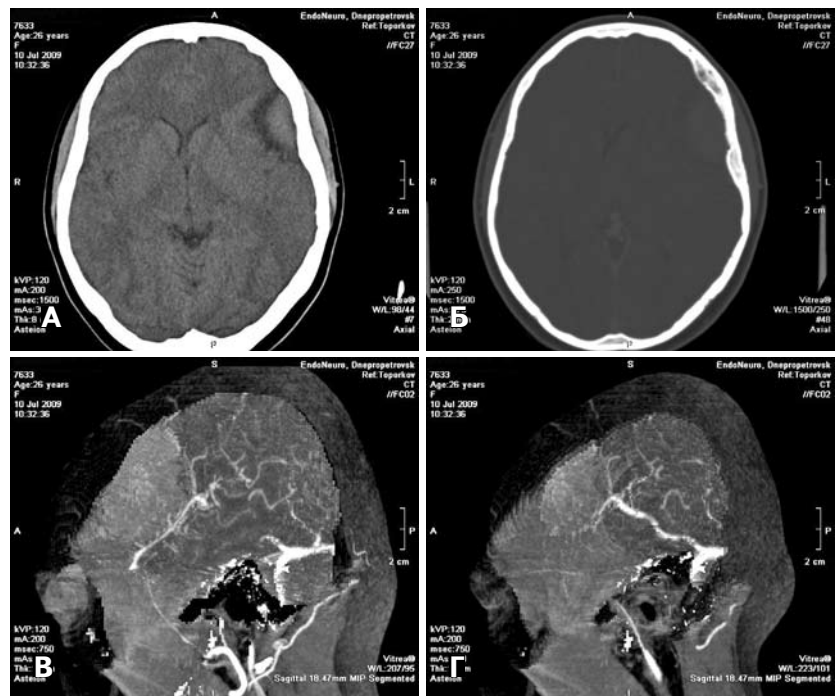


Рис. 8. Менингиома области сильвиевой щели. А — нативная СКТ; Б — СКТ в костном режиме. Определяется выраженный гиперостоз по периферии опухоли; В — СКТА. Визуализируются СМА и мелкие ветви к опухоли; Г — СКТА. Визуализируется вена Лаббе.

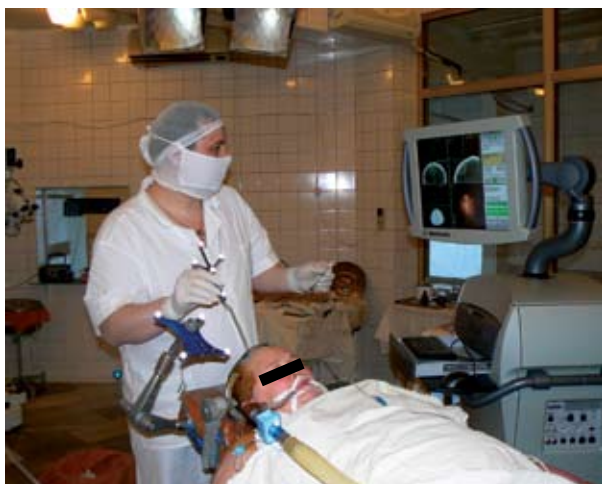

Рис. 1. Интраоперационное фото. Этап разметки кожного разреза и трепанации у больной с парасагитальной менингиомой.

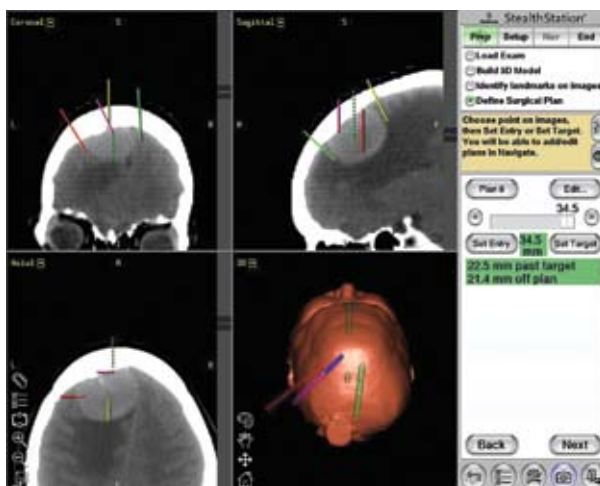

Рис. 2. Парасагитальная менингиома. Этап определения хирургического плана. НН в данном случае используется для оптимизации трепанации и вскрытия ОГМ. Отмечены границы трепанации и место гиперостоза в центре трепанации (матрикс опухоли).

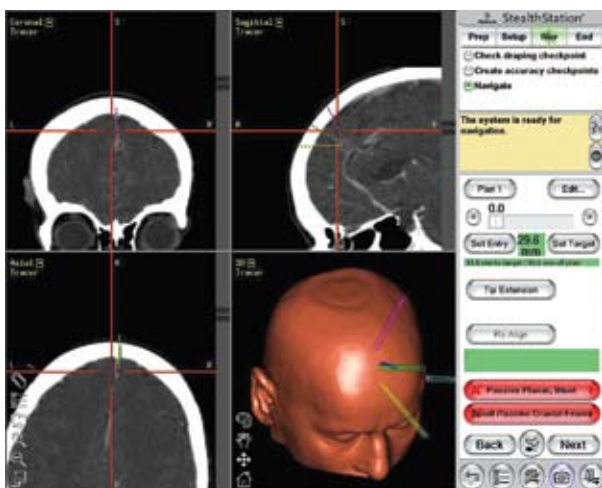


Рис. 3. Менингиома средней трети фалькса. Навигации на этапе доступа к опухоли.

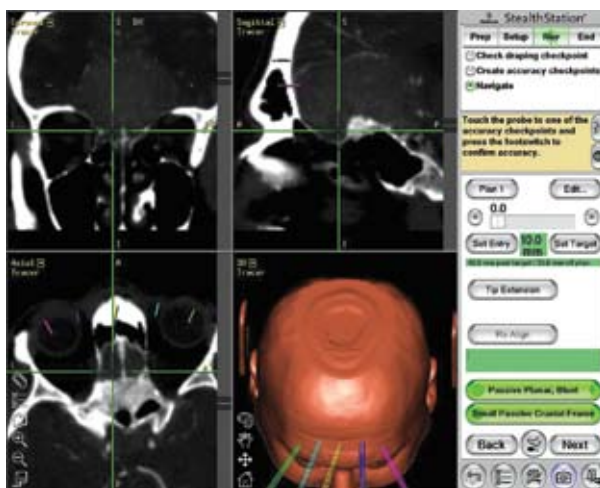


Рис. 5. Менингиома площадки клиновидной кости. Навигация на этапе отделения опухоли от матрикса. Указатель (перекрест зеленых линий) установлен на текущем месте расположения рабочего инструмента. На правом нижнем снимке указана верхняя граница трепанации.

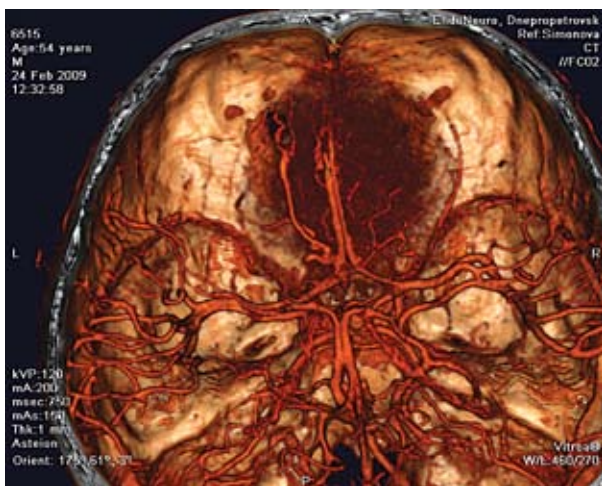

Рис. 6. Менингиома площадки клиновидной кости. СКТА, 3D моделирование.

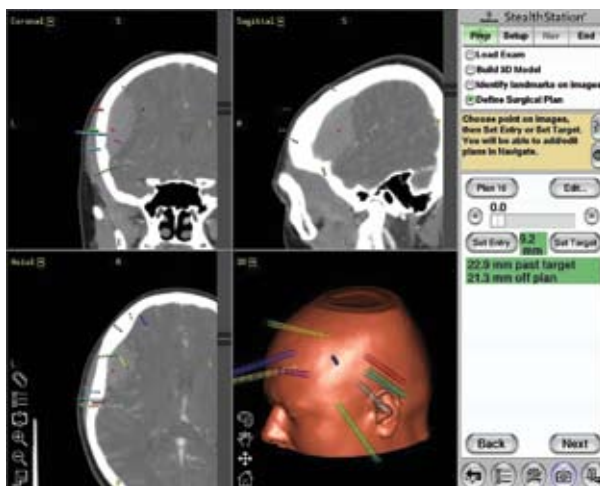


Рис. 7. Менингиома области Sylvian fissure. Этап определения хирургического плана. НН в данном случае используется для оптимизации размеров трепанации. Границы трепанации включают всю область гиперостоза.

Применение НН, по данным других исследователей [12, 16], позволяет уменьшить продолжительность операции и пребывания больного в отделении реанимации, объем кровопотери, избежать других осложнений, что в совокупности обуславливает лучший функциональный исход операции и снижение летальности. По результатам одного исследования, послеоперационная летальность в хирургии менингиом в период с 1988 по 2000 г. снизилась на 61%. Авторы связывают такой прогресс, кроме всего прочего, с широким внедрением НН [19]. Вероятно, эти данные обусловлены в основном улучшением результатов операций на основании черепа. Использование НН также позволяет достичь хороших показателей объема резекции по шкале Simpson [12, 20].

Существует ряд недостатков, ограничивающих применение НН в хирургии менингиом основания черепа. В основном они обусловлены глубинным расположением опухоли и необходимостью использования операционного микроскопа. При этом использование навигационной указки может быть затруднительно из-за громоздкости микроскопа. В таких ситуациях в качестве навигационного инструмента можно использовать коагуляционный пинцет или сам микроскоп [17].

Другим недостатком НН является необходимость отвлечения внимания хирурга от операционной раны для взгляда на монитор. Были попытки использования модифицированных дисплеев, попадающих в поле зрения микроскопа, однако их преимущества сомнительны, поскольку они не могут обеспечить классическое трипланерное изображение [17].

НН также нельзя использовать при выполнении вмешательств в зоне IX–XII черепных нервов, например при наличии петрокливальных менингиом, которые, как правило, не визуализируются по данным КТ или МРТ. Таким образом, система НН не позволяет идентифицировать нервы, за исключением ситуаций, когда они проходят через видимые структуры, в частности, верхнюю глазничную щель. Даже такие крупные стволы, как зрительный нерв, не всегда различимы, если они «натянуты» на опухоли, либо атрофированы. В таких ситуациях нерв следует сохранять путем скрупулезной микрохирургической техники в сочетании с электрофизиологическим мониторингом [1, 12].

Хотя НН и дает ощущение уверенности при выполнении операции, хирургу не следует полностью полагаться на нее. Несмотря на постоянное совершенствование систем НН, они не в состоянии заменить знание анатомии и трехмерное изображение хирурга [8,15]. Ряд объективных причин требует от хирурга бдительности при использовании НН. Следует учитывать, что точность системы определяется многими факторами, зависящими как от самой системы, так и от хирурга. Кроме того, при наличии новообразований основания черепа существует вероятность смещения ориентиров после препаровки [21]. Слепое следование показателям, построенным с учетом предоперационных снимков, может быть опасно в таких ситуациях. Тем не менее, вероятность ошибки может быть сведена к минимуму при надлежащей бдительности хирурга. Сопоставление данных НН с реальной анатомией необходимо на всех этапах операции с использованием соответствующих

анатомических ориентиров [4]. Имеется ряд способов повышения точности системы. Один из них — в первую очередь, начинать препаровку более опасных участков, поскольку на ранних этапах операции точность системы более высокая.

Развитие техники наложения изображений различных методов исследования (так называемая методика фьюжирования), в частности: КТ-ангиографии, МР-ангиографии, МР-венографии, функциональной МРТ, цифровой субтракционной ангиографии, позволят повысить прикладное значение НН. Это позволит осуществлять трехмерную реконструкцию опухолей и окружающих структур. Полученные изображения будут особенно полезны для планирования траектории доступов к новообразованиям основания черепа [5]. Кроме того, интраоперационное УЗИ, КТ или МРТ исследования позволят корректировать параметры навигации во время вмешательства.

Выводы. 1. Навигационная система Stealth Station® Treon®Plus представляет собой эффективное средство для предоперационного планирования нейрохирургических операций и их интраоперационной поддержки.

2. Основными моментами применения НН в хирургии ВЧМ являются: предоперационное планирование траектории доступа, определение места разреза кожи, оптимизация размеров и места трепанации, вскрытия ТОГМ (во избежание трекции мозга и неоправданно большой трепанации), идентификация прилежащих сосудов и нервов, ориентация внутри крупных опухолей.

3. Включение в протокол предоперационной подготовки СКТА облегчает поиск и идентификацию сосудов мозга во время операции с применением НН.

4. Применение системы НН в комплексе с другими стандартными технологиями (оптическое увеличение, микрохирургическая техника, ультразвуковая аспирация, холодово-плазменная коагуляция) позволяет повысить радикальность оперативных вмешательств и достичь хорошего функционального исхода.

5. НН в хирургии ВЧМ особенно полезна при удалении небольших поверхностных новообразований, опухолей с большим «дуральным хвостом», а также менингиом основания черепа.

Список литературы

1. Тиглиев Г.С. Внутрочерепные менингиомы / Г.С. Тиглиев, В.Е. Олюшин, А.Н. Кондратьев. — СПб.: Из-во РНХИ им. проф. А.Л. Поленова, 2001. — 560 с.
2. Jolesz F.A. Neurosurgical suite of the future II/ F.A. Jolesz // Neuroimag. Clin. N. Am. — 2001. — V.11. — P.581–592.
3. Adler J.R. Surgical guidance now and in the future: the next generation of instrumentation / J.R. Adler // Clin. Neurosurg. — 2002. — V.49. — P.105–114.
4. Error analysis in cranial neuronavigation / U. Spetzger, U. Hubbe, T. Struffert [et al.] // Minim. Invas. Neurosurg. — 2002. — V.45. — P.60–70.
5. Advanced neuronavigation in skull base tumors and vascular lesions / V. Rohde, P. Spangenberg, L. Mayfrank [et al.] // Minim. Invas. Neurosurg. — 2005. — V.48. — P.13–18.
6. Linskey M.E. The changing role of stereotaxis in surgical neurooncology / M.E. Linskey // J. Neuro-Oncol. — 2004. — V.69. — P.35–54.
7. Kleinpeter G. Frameless neuronavigation using the ISG-

- system in practice: from craniotomy to delineation of lesion / G. Kleinpeter, C. Lothaller // *Minim. Invas. Neurosurg.* — 2003. — V.46. — P.257-264.
8. Использование навигационной системы Stealth Station™ для удаления опухолей головного мозга / А.Н. Коновалов, А.Г. Меликян, Ю.В. Кушель, И.Н. Пронин // *Вопр. нейрохирургии им. Н.Н. Бурденко.* — 2001. — №2. — С.2-5.
 9. Пуцилло М.В. Нейрохирургическая анатомия: атлас / М.В. Пуцилло, А.Г. Винокуров, А.И. Белов; под ред. А.Н. Коновалова. — М.: Антидор, 2002.— Т.1. — 200 с.
 10. Barnett G.H. Minimal Access Craniotomy // *Image-Guided Neurosurgery: Clinical Applications of Surgical Navigation*; eds. G.H. Barnett, D.W. Roberts, R.J. Maciunas. — St. Louis, MO: Quality Med.Publ. Inc., 1998. — P.63-71.
 11. Intracranial meningioma resection using interactive frameless stereotaxy-assistance / G.H. Barnett, C.P. Steiner, D.W. Kormos, J. Weisenberger // *J. Image-Guid. Surg.* — 1995. — V.1. — P.46-52.
 12. Clinical utility and cost-effectiveness of interactive image-guided craniotomy: clinical comparison between conventional and image-guided meningioma surgery / T. Paleologos, J. Wadley, N. Kitchen [et al.] // *Neurosurgery.* — 2000. — V.47. — P.40-47.
 13. Спиральная компьютерно-томографическая ангиография: возможности в предоперационной диагностике опухолей головного мозга / А.Г. Сирко, Е.В. Симонова, И.Ю. Кирпа, М.В. Марченко // *Укр. нейрохірург. журн.* — 2006. — №1. — С.27-28.
 14. Delineation of lateral tentorial sinus with contrast-enhanced MR imaging and its surgical implications / Z. Miabi, R. Midia, S.E. Rohrer [et al.] // *Am. J. Neuroradiol.* — 2004. — V.25. — P.1181-1188.
 15. Transbasal approaches: surgical details, pitfalls and avoidances / A. Kurtsoy, A. Menku, B. Tucer [et al.] // *Neurosurg. Rev.* — 2004. — V.27. — P.267-273.
 16. Wong G.K. The impact of an armless frameless neuro-navigation system on routine brain tumour surgery: a prospective analysis of 51 cases / G.K. Wong, W.S. Poon, M.K. Lam // *Minim. Invas. Neurosurg.* — 2001. — V.44. — P.99-103.
 17. Payner T.D. Skull base neurosurgery // *Image-Guided Neurosurgery: Clinical Applications of Surgical Navigation*; eds. G.H. Barnett, D.W. Roberts, R.J. Maciunas. — St. Louis, MO: Quality Med. Publ. Inc., 1998. — P.163-177.
 18. Intracranial meningiomas / J.H. Lee, A.A. Krishnaney, M.P. Steinmetz [et al.] // *Computer-Assisted Neurosurgery*; eds. G.H. Barnett, R.J. Maciunas, D.W. Roberts. — NY: Taylor and Francis, 2006. — P.195-207.
 19. Craniotomy for meningioma in the United States between 1988 and 2000: decreasing rate of mortality and the effect of provider caseload / W.T. Curry, M.W. McDermott, B.S. Carter, F.G. Barker // *J. Neurosurg.* — 2005. — V.102. — P.977-986.
 20. Drummond K.J. Meningiomas: updating basic science, management, and outcome / K.J. Drummond, J.J. Zhu, P.M. Black // *Neurologist.* — 2004. — V.10. — P.113-130.
 21. Serial registration of intraoperative MR images of the brain / M. Ferrant, A. Nabavi, B. Macq [et al.] // *Med. Image. Anal.* — 2002. — V.6. — P.337-359.

Одержано 24.08.09

Сірко А.Г., Зорін М.О., Новік Ю.Є., Кирпа І.Ю., Шпонька В.І.

**Застосування навігаційної системи Stealth Station® Treon®Plus
в хірургії внутрішньочерепних менингіом**

Дніпропетровська державна медична академія,
Дніпропетровська обласна клінічна лікарня ім. І.І.Мечнікова

Проаналізований перший досвід застосування навігаційної системи Stealth Station® Treon®Plus фірми Medtronic під час виконання нейрохірургічних втручань з приводу внутрішньочерепних менингіом. З використанням системи нейронавігації оперовані 17 хворих. Досить докладно описана технологія роботи з системою.

Навігаційна система є ефективним засобом для передопераційного планування та інтраопераційної підтримки. Включення до протоколу передопераційної підготовки спіральної комп'ютерно-томографічної ангиографії забезпечує високу точність, полегшує пошук та ідентифікацію судин мозку.

Застосування системи нейронавігації в комплексі з іншими стандартними технологіями (оптичне збільшення, мікрохірургічна техніка, ультразвукова аспірація, холодово-плазмова коагуляція) дозволило підвищити радикальність оперативних втручань і досягти хороших функціональних результатів.

Ключові слова: внутрішньочерепні менингіоми, нейронавігація, хірургічне лікування, спіральна комп'ютерно-томографічна ангиографія, ультразвукова аспірація.

Сирко А.Г., Зорин Н.А., Новик Ю.Е., Кирпа И.Ю., Шпонька В.И.

**Применение навигационной системы Stealth Station® Treon®Plus
в хирургии внутрочерепных менингиом**

Днепропетровская государственная медицинская академия,
Днепропетровская областная клиническая больница им.И.И.Мечникова

Проанализирован первый опыт использования навигационной системы Stealth Station® Treon®Plus фирмы Medtronic (США) во время выполнения нейрохирургических вмешательств по поводу внутрочерепных менингиом. С использованием системы нейронавигации оперированы 17 больных. Достаточно подробно описана технология работы с системой.

Навигационная система представляет собой эффективное средство для предоперационного планирования нейрохирургических операций и их интраоперационной поддержки. Включение в протокол предоперационной подготовки спиральной компьютерно-томографической ангиографии обеспечивает высокую точность, облегчает поиск и идентификацию сосудов мозга.

Применение системы нейронавигации в комплексе с другими стандартными технологиями (оптическое увеличение, микрохирургическая техника, ультразвуковая аспирация, холодово-плазменная коагуляция) позволило повысить радикальность оперативных вмешательств и достичь хороших функциональных результатов.

Ключевые слова: внутрочерепные менингиомы, нейронавигация, хирургическое лечение, спиральная компьютерно-томографическая ангиография, ультразвуковая аспирация.

Sirko A.G., Zorin N.A., Novik Yu.E., Kirpa I.Yu., Shpohnka V.I.

**Stealth Station® Treon®Plus neuronavigation system
in surgery of intracranial meningiomas**

Dnepropetrovsk State Medical Academy,
Dnepropetrovsk regional clinical hospital named after I.I.Mechnikov

The initial experience of Stealth Station® Treon®Plus neuronavigation system using for intracranial meningiomas surgery have been analyzed. Neuronavigation was used to perform operations at 17 patients. The technology of system using was given in details.

Neuronavigation is an effective tool for preoperative planning and intraoperative assistance in neurosurgical practice. Involving CT-angiography images into preoperative planning protocol provided additional accuracy in critical vessels identification.

Neuronavigative system application in addition to standard technologies (surgical microscope, microsurgical techniques, ultrasound aspirator, and argon plasma coagulation) allowed to increase surgery radicalism and to achieving good functional outcomes.

Key words: intracranial meningiomas, neuronavigation, surgical treatment, CT-angiography, ultrasound aspiration.

Коментарій

к статье Сирко А.Г и соавт. «Применение навигационной системы Stealth Station® Treon® Plus в хирургии внутричерепных менингиом»

Совершенство стандартов хирургического лечения является основополагающим условием обеспечения результативности операций при опухолях головного мозга. Важную роль в этом играет состояние операционной, ее совершенное техническое оснащение. Внутренняя среда операционной — это прогрессивные технологии, позволяющие проявить профессионализм и интеллектуальные возможности нейрохирурга. Нейрохирург с передовыми взглядами должен занимать активную позицию в продвижении современных хирургических технологий в клиническую практику. Этим определяется актуальность рецензируемой статьи о применении хирургической навигации при удалении внутричерепных менингиом. Авторы располагают клиническим опытом проведения 46 операций с использованием навигационной станции Stealth Station® Treon Plus®, из которых в 17 случаях были удалены менингиомы. В статье приведены сведения об особенностях предоперационного обследования с проведением спиральной компьютерно-томографической ангиографии, детализируется методика удаления менингиом различных локализационных вариантов с изложением возможностей и преимуществ применения нейронавигации на этапах хирургического вмешательства. Статья имеет методическую направленность и позволит проявить интерес нейрохирургов к современным нейрохирургическим технологиям.

В Институте нейрохирургии им. акад. А.П.Ромоданова НАМН Украины система хирургической нейронавигации с высокой степенью эффективности применяется при удалении опухолей мозга в клинике внутримозговых опухолей. В текущем году с применением навигационной станции Stealth Station® Treon®Plus проведено 75 операций удаления первичных внутримозговых и внемозговых опухолей, а также вторичных метастатических раковых опухолей.

Навигацию применяли начиная с планирования траектории хирургического доступа и в последующем непрерывно на всех этапах удаления опухоли. В программном обеспечении станции, в отличие от авторов статьи, использовали данные предоперационного МРТ исследования. При необходимости на экран монитора выводили трехмерную реконструкцию сочетанных МРТ-КТ, МРТ-АГ, МРТ-ОФЭКТ, МРТ-фМРТ изображений. Исходя из личного опыта проведения внутричерепных операций с применением нейронавигационных технологий, нами разработана система динамического телемониторинга, которая обеспечивает объединение на экране монитора хирургической навигации изображения виртуального сопоставления положения хирургического инструмента и траектории его перемещения относительно дооперационных магниторезонансных изображений мозга с видеоизображением фактического положения хирургического инструмента и траектории его перемещения относительно полученных в реальном масштабе истинных изображений мозговых структур и опухоли в операционном поле (Патент Украины № 43428, 2009 г.). Это позволяет исключить «погрешности» виртуального манипулирования хирургическим инструментом, обусловленные динамической дислокацией мозговых структур и опухоли. Основными преимуществами применения нейронавигации при удалении опухолей головного мозга является высокая точность «выхода» на цель хирургического воздействия, интраоперационная виртуальная идентификация смежных с опухолью мозговых структур и окружающих анатомических образований, что позволяет обеспечить прецизионность инструментальных манипуляций, минимизировать хирургическую травму и, как результат, предупредить развитие или усугубление неврологического дефицита, улучшить качество жизни больных.

*В.Д. Розуменко, доктор мед. наук, профессор,
заведующий клиникой внутримозговых опухолей
Института нейрохирургии им. акад. А.П. Ромоданова НАМН Украины*