

Наблюдение из практики = Case Report = Спостереження з практики

УДК 616.831-089:616.995.121

Успешное лечение первичного эхинококкоза головного мозгаСирко А.Г.^{1,2}, Кирпа И.Ю.¹

¹ Отделение церебральной нейрохирургии №2, Днепропетровская областная клиническая больница им. И.И. Мечникова, Днепр, Украина

² Кафедра нервных болезней и нейрохирургии ФПО, Днепропетровская медицинская академия МЗ Украины, Днепр, Украина

Поступила в редакцию 07.03.15.
Принята к публикации 17.06.15.

Адрес для переписки:

Сирко Андрей Григорьевич,
Отделение церебральной нейрохирургии №2,
Днепропетровская областная клиническая больница им. И.И. Мечникова, Соборная пл., 14,
Днепр, Украина, 49005, e-mail:
neurosirko75@gmail.com

Описано наблюдение успешного лечения первичного поражения головного мозга эхинококком с образованием гигантской солитарной кисты у пациента 28 лет. Приведены эпидемиологические данные о распространенности эхинококкоза в мире, Украине и Днепропетровской области. Основное внимание уделено дооперационной диагностике эхинококкоза головного мозга с применением неинвазивных методов нейровизуализации (КТ, МРТ головного мозга), а также особенностям хирургической тактики, направленной на тотальное удаление гигантской тонкостенной эхинококковой кисты без нарушения ее целостности.

При локализации кисты ближе к коре большого мозга оптимальным методом лечения является тотальное удаление эхинококковой кисты путем гидродинамического выталкивания при максимальном наклоне головы в сторону трепанации без пункции кисты. Специфика эхинококковых кист в том, что при экспансивном росте они не прорастают хитиновой оболочкой ткань мозга, а «раздвигают» ее. Кисту легко удалить, поскольку она слабо связана с тканью мозга. Знание особенностей диагностики и лечения эхинококковых кист головного мозга позволяет диагностировать их до операции и радикально удалять.

Ключевые слова: эхинококк; первичный эхинококкоз головного мозга; эпидемиология; диагностика; хирургическое лечение.

Украинский нейрохирургический журнал. — 2016. — №3. — С.55-60.

The successful treatment of primary brain echinococcosisAndriy Sirko^{1,2}, Ihor Kyrpa¹

¹ Cerebral Neurosurgery Department No. 2, Mechnikov Dnipropetrovsk Regional Clinical Hospital, Dnipro, Ukraine

² Neurology and Neurosurgery Department, Postgraduate Education Division, Dnipropetrovsk Medical Academy, the Ministry of Health of Ukraine, Dnipro, Ukraine

Received, March 07, 2015.
Accepted, June 17, 2015.

Address for correspondence:

Andriy Sirko, Cerebral Neurosurgery Department No. 2, Mechnikov Dnipropetrovsk Regional Clinical Hospital, 14 Soborna Square, Dnipro, Ukraine, 49005, e-mail:
neurosirko75@gmail.com

The case of successful treatment of primary brain affection by echinococcus with formation of giant unicameral cyst in patient 28 year-old is documented. Epidemiological data on echinococcosis occurrence in the world, in Ukraine, and in Dnipropetrovsk region is specified. Main focus is given to two aspects: preoperative brain echinococcosis diagnosing through noninvasive neuroimaging methods (brain CT and MRT), and the special features of surgical approach aimed at total removal of giant capillary echinococcal cyst without damaging its integrity.

Total echinococcal cyst removal using hydrodynamic expulsion method with maximum head bend to the trepanation side without cyst puncturing was proved the optimal treatment method in cyst localization closer to cerebrum cortex. Specific nature of echinococcal cysts lies in the fact that, in case of expansive growth, their chitinous membrane does not grow into brain tissue, but they rather "move the brain tissue apart". The cyst is easily removed as it is loosely bound to brain cortex. Knowledge of abovementioned brain echinococcal cysts diagnostics and treatment features enables their preoperative detection and total removal.

Key words: echinococcus, primary brain echinococcosis, epidemiology, diagnostics, surgical treatment.

Ukrainian Neurosurgical Journal. 2016;(3):55-60.

Успішне лікування первинного ехінококозу головного мозкуСирко А.Г.^{1,2}, Кирпа І.Ю.¹

¹ Відділення церебральної нейрохірургії №2, Дніпропетровська обласна клінічна лікарня ім. І.І. Мечникова, Дніпро, Україна

² Кафедра нервних хвороб та нейрохірургії ФПО, Дніпропетровська медична академія МОЗ України, Дніпро, Україна

Надійшла до редакції 07.03.15.
Прийнята до публікації 17.06.15.

Наведене спостереження успішного лікування первинного ураження головного мозку ехінококом з утворенням гігантської солитарної кисти у пацієнта віком 28 років. Представлені епідеміологічні дані з поширення ехінококозу у світі, Україні та Дніпропетровській області. Основну увагу приділено доопераційній діагностиці ехінококозу головного мозку з застосуванням неінвазивних методів нейровізуалізації (КТ, МРТ головного мозку), а також особливостям хірургічної тактики, спрямованої на тотальне видалення гігантської тонкостінної ехінококової кисти без порушення її цілісності.

При локалізації кисти поряд з корою великого мозку оптимальним методом лікування є тотальне видалення ехінококової кисти без пункції кисти шляхом гідродинамічного виштовхування при максимальному

Адреса для листування:

Сірко Андрій Григорович,
Відділення церебральної
нейрохірургії №2, Дніпропетровська
обласна клінічна лікарня ім. І.І.
Мечникова, Соборна пл., 14,
Дніпро, Україна, 49005, e-mail:
neurosirko75@gmail.com

нахилі голови в бік трепанації. Специфіка ехінококових кіст в тому, що за експансивного росту вони не проростають тканину мозку хітиновою оболонкою, а «розділяють» її. Кісту легко видалити, оскільки вона слабо пов'язана з тканиною мозку. Знання особливостей діагностики й лікування ехінококових кіст головного мозку дозволяє діагностувати їх до операції та радикально видалити.

Ключові слова: ехінокок; первинний ехінококкоз головного мозку; епідеміологія; діагностика; хірургічне лікування.

Український нейрохірургічний журнал. — 2016. — №3. — С.55-60.

Ехінококкоз — опасное, распространенное во многих странах мира заболевание. Ларвальный (от лат. *larva* — личинка) эхинококкоз (альвеолярный, многокамерный и гидатидный, однокамерный) — один из наиболее опасных зооантропогельминтозов, в настоящее время является серьезной медицинской проблемой. Эхинококкоз известен уже более 2000 лет. Заболевание характеризуется длительным хроническим течением, тяжелыми органными и системными нарушениями, обширностью поражения, обуславливающими инвалидность и нередко — смерть больного. С момента заражения до установления диагноза латентный период может продолжаться от 5 до 20 лет. Эхинококкоз выявляют во многих странах мира, общее число пациентов до 6 млн. [1]. Эхинококковая инвазия у человека характеризуется медленным ростом кист, которые обнаруживают чаще спустя годы после инфицирования [2]. Даже в развитых странах, благополучных в санитарно-эпидемическом отношении, эхинококкоз представляет серьезную проблему. Так, в США ежегодно регистрируют около 100 новых больных эхинококкозом, из них 60% — иммигранты. Аналогичная ситуация отмечена в Германии, Швейцарии, Японии и других странах. За 10 лет наблюдают значительное увеличение заболеваемости населения [3].

В Украине эхинококкоз чаще регистрируют в южных областях — АР Крым, Одесской, Херсонской, Николаевской, Донецкой, Запорожской, в других наблюдают спорадические случаи. На территории Украины регистрируют 2 типа очагов: в степной зоне циркулирует «овечий» штамм, в полесской и лесостепной — преимущественно «свиной» [4].

Проблемой эхинококкоза является не число больных, а прогностические аспекты, обуславливающие инвалидность и высокую смертность [5, 6]. По данным литературы, в 43–66% наблюдений выявляют эхинококкоз печени, в 32–37% — легких, в 13,6% — сочетанное поражение печени и легких, в 0,2% — сочетанное поражение печени, легких и головного мозга [7–11]. Первичное поражение головного мозга эхинококком возникает относительно редко — от 0,4 до 4–9,9% всех наблюдений эхинококкоза человека [8, 12, 13].

Эхинококковые кисты в головном мозге, как правило, шаровидной формы, характеризуются медленным ростом. Их диаметр в среднем 4–10 см [14]. Самая частая внутримозговая локализация эхинококковых кист — паренхима полушарий большого мозга в бассейне средней мозговой артерии, реже — субарахноидальное пространство [15]. Эхинококк обуславливает реактивное воспаление с разрастанием грануляционной ткани и образованием капсулы вокруг паразита в

ткани мозга. Величина кисты эхинококка от горошины до куриного яйца, иногда достигает размеров кулака человека. При эхинококкозе головного мозга быстро формируются синдром внутримозговой гипертензии с выраженным отеком дисков зрительных нервов и очаговые неврологические симптомы, зависящие от локализации кисты [16]. В 30,7% наблюдений после удаления эхинококковых кист головного мозга возникает рецидив заболевания в сроки от 1 года до 5 лет [17]. В настоящее время единственным способом лечения является тотальное удаление эхинококковой кисты головного мозга без вскрытия капсулы. При ятрогенном или случайном вскрытии капсулы во время операции возбудитель распространяется по ликворным путям, возникает множественный эхинококкоз головного мозга с неминуемой смертью больного [18, 19].

По данным Днепропетровской областной СЭС, за 10 лет (2004–2014) в области зафиксированы 12 больных эхинококкозом. У 6 из них выявлен эхинококкоз печени, у 4 — легкого, у 2 — головного мозга. У одного больного эхинококкоз головного мозга верифицирован по данным патологоанатомического исследования. Приводим наблюдение успешного лечения пациента по поводу первичного поражения головного мозга эхинококком.

18.02.14 в отделение церебральной нейрохирургии №2 в неотложном порядке госпитализирован пациент П., 28 лет. Обращало внимание несоответствие выраженности дислокационного синдрома по данным СКТ головного мозга и небольшой длительности клинических проявлений болезни с выраженным субъективным общемозговым синдромом. Со слов родственников и больного, прогрессивное ухудшение состояния отмечено на протяжении последних 2 нед. При госпитализации жалобы на выраженную головную боль, тошноту, рвоту, икоту, головокружение, слабость в левых конечностях.

Состояние пациента тяжелое. Сознание — умеренное оглушение, оценка 14 баллов по ШКГ. Зрачки равны, фотореакция живая. Глубокий левосторонний спастический гемипарез. Выражены стволые симптомы в виде икоты, нарушения глотания, поперхивания при еде. АД 130/90 мм рт.ст., ЧСС 76 в 1 мин.

Проведена СКТ головного мозга с внутривенным усилением. В правом полушарии большого мозга обнаружен четко отграниченный округлый участок низкой плотности (равный плотности спинномозговой жидкости — СМЖ) (рис. 1).

Образование шароподобной формы, с четкими, ровными краями, прилежало с одной стороны — к внутренней пластинке черепа, с другой — к заднему

рогу бокового желудочка. При внутривенном введении контрастного вещества данные КТ не изменились. Киста огромных размеров обусловила выраженное смещение и деформацию системы желудочков мозга. Диаметр кисты 70 мм, объем, рассчитанный по формуле объема шара, 179,5 см³. Смещение срединных структур в противоположную от кисты сторону до операции составило 11 мм.

В целях уточнения диагноза пациенту проведена МРТ головного мозга на 1,5 Тл с внутривенным усилением. Киста гиперинтенсивнее серого вещества по данным МРТ, взвешенной по протонной плотности, изоинтенсивна с СМЖ на Т2 МРТ (**рис. 2А**), чуть более высокий МР-сигнал по сравнению с СМЖ в режиме Т1 (**рис. 2Б**). Перифокальный отек и накопление контрастного вещества по периферии кисты не обнаружены (**рис. 2В**). Обнаружен выраженный масс-эффект со сдавлением ствола головного мозга (**рис. 2Г**). В режиме диффузии отмечен низкий МР-сигнал (**рис. 2Д**). На серии МРТ в режиме FLAIR определяли образование округлой формы с плотной гипоинтенсивной капсулой,

низким МР-сигналом (**рис. 2Е**). Участки обызвествления и кровоизлияния не обнаружены.

По данным УЗИ внутренних органов и рентгенографии грудной клетки патологические изменения не выявлены.

При офтальмологическом обследовании пациента 20.02.14 обнаружены застойные диски зрительных нервов, их вторичная атрофия.

Противоотечная и дегидратационная терапия, проведенная до операции (маннитол, лизина эсцинат, лазикс) оказала кратковременный эффект в виде устранения болевого синдрома.

Установлены показания к операции. Учитывая КТ и МРТ-характеристики гигантской внутримозговой кисты высказано предположение об ее паразитарной этиологии. В связи с этим принято решение пункцию кисты не проводить, а выполнить широкую костнопластическую трепанацию черепа и удалить образование путем гидропрепаровки единым блоком, без нарушения целостности капсулы. Для оптимизации размеров трепанации черепа и выбора наиболее безопасного

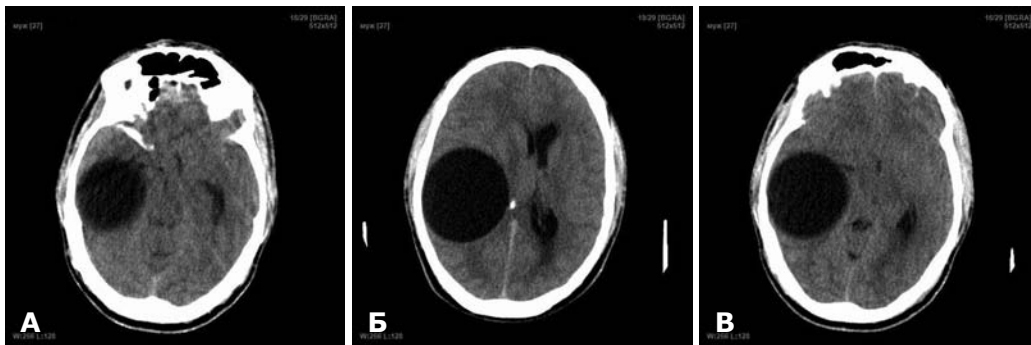


Рис. 1. СКТ головного мозга до операции. А — сдавление мезенцефальной цистерны; Б — выраженное смещение срединных структур; В — СКТ головного мозга с внутривенным усилением.

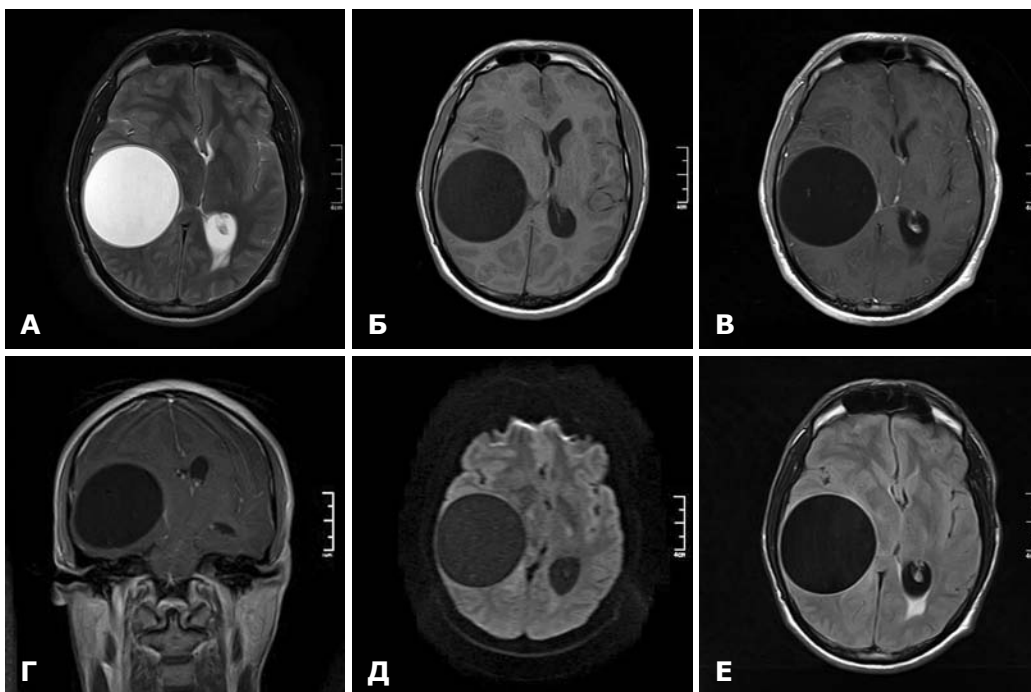


Рис. 2. МРТ головного мозга до операции. А — Т2 режим; Б — Т1 режим; В — Т1 режим с внутривенным усилением; Г — выраженный масс-эффект; Д — режим диффузии; Е — режим FLAIR.

места кортикотомии решено во время операции использовать навигационную станцию Stealth Station Treon Plus фирмы Medtronic. По данным СКТ органов грудной и брюшной полостей, полости малого таза 20.02.14 патологические изменения не выявлены.

21.02.14 выполнена операция: удаление гигантской эхинококковой кисты правого полушария большого мозга (единым блоком) (продолжительность 2 ч 45 мин).

Операция. Под общим обезболиванием в положении пациента лежа на спине с поворотом головы влево на 45°, приподнятым на 30° по отношению к туловищу головным концом, голова пациента жестко фиксирована в скобе Maynfield. Настроена система навигации, определена проекция опухоли на кость. После гидропрепаровки произведен подковообразный разрез кожи в правой лобно-височной области. Кожно-апоневротический лоскут отвернут к основанию, взят на инквизиторы. Надкостничный лоскут вместе с поверхностной височной фасцией и височной мышцей скелетирован. Костнопластическая трепанация лобной, височной и частично теменной костей справа из 7 фрезевых отверстий, размерами 10×9 см. Размеры трепанационного отверстия на 1,5–2 см больше размеров кисты, по данным СКТ и МРТ с внутривенным усилением. Твердая оболочка головного мозга (ТОГМ) значительно напряжена. После инфузии 200 мл 15% раствора маннитола ее напряжение уменьшилось. ТОГМ вскрыта П-образным разрезом основанием к основанию средней черепной ямки. В отверстие предлежит кора правой височной и теменной долей, патологические изменения коры не определяются. Контроль навигации. Под оптическим увеличением (10–12 крат) произведена энцефалотомия коры височной доли над кистой (в месте минимальной толщины коры над капсулой кисты). Капсула кисты тонкая, мутная, с желтоватым оттенком, сквозь капсулу просвечиваются мелкие пузырьки (**рис. 3А**). Диаметр кортикотомии 5 см. Верхняя анастомотическая вена (Тролара) сохранена.

После мобилизации верхнего полюса кисты ослаблен узел фиксации системы Maynfield к операционному столу, голова пациента установлена в нейтральное положение, потом повернута вправо на 20°. Под собственным весом капсула кисты провисла. Путем гидропрепаровки стерильным изотоническим раствором натрия хлорида с использованием тупого наконечника капсула отделена от ткани мозга и еди-

ным блоком удалена. Эхинококковая киста диаметром 7 см направлена для паразитологического исследования. Мозг запал, появилась удовлетворительная пульсация. На дне операционной раны визуализирована истонченная эпендима правого бокового желудочка. Желудочек заполнен прозрачной СМЖ. Выполнен тщательный гемостаз. Кора большого мозга в месте кортикотомии по периферии выстлана хирургической марлей Surgicel®. Ложе удаленной эхинококковой кисты и субдуральные пространства заполнены подогретым до температуры тела изотоническим раствором натрия хлорида (30 мл) для устранения пневмоцефалии. На ТОГМ наложены швы викрилом 4/0. Герметизация ТОГМ по шву пластиной тахокомба размерами 4,8×4,8×0,5 см в целях профилактики раневой ликвореи. Костный лоскут уложен на место, прочно фиксирован двумя титановыми минипластинами и четырьмя титановыми шурупами. ТОГМ подшита в центре к костному лоскуту в 4 местах через произведенные ранее 8 трепанационных отверстий (диаметром до 3 мм) для предупреждения образования гематомы. Рана зашита послойно. Кровопотеря 250–300 мл.

По данным КТ головного мозга, проведенной на следующие сутки после операции, отмечен регресс дислокационного синдрома, отсутствие послеоперационных осложнений. Ложе кисты заполнено жидкостью с гипертенсивным осадком на дне (примесь крови к СМЖ). Пневмоцефалия (**рис. 4**).

Макропрепарат в стерильном изотоническом растворе NaCl направлен в бактериологическую лабораторию. По данным микроскопического исследования 21.02.14 в препарате обнаружены элементы эхинококка (крючья, яйца). Направлено извещение в паразитологический отдел областной ЭЭС, на консультацию приглашен инфекционист. Заключение: у большого эхинококковая киста головного мозга, оперативно удалена 21.04.14. При обследовании пациента по результатам УЗИ внутренних органов, рентгенографии легких, СКТ органов грудной и брюшной полостей, полости малого таза признаки эхинококкового поражения внутренних органов не выявлены. У пациента отмечено первичное изолированное поражение головного мозга эхинококком с формированием гигантской солитарной кисты в правом полушарии большого мозга. Назначен вормил по 400 мг 2 раза в сутки в течение 1 нед, рекомендовано наблюдение инфекциониста в динамике.

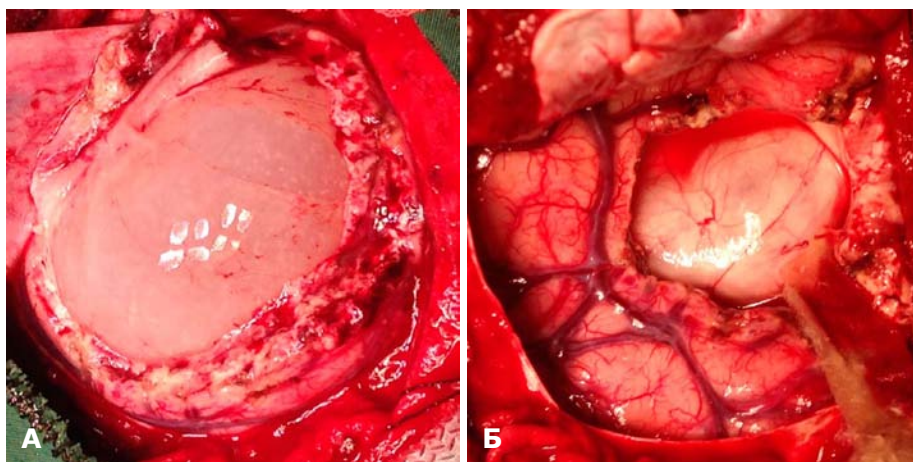


Рис. 3. Интраоперационное фото. А — эхинококковая киста до удаления; Б — ткань мозга после удаления кисты.

Состояние больного после операции с положительной динамикой. Выписан на 12-е сутки. Перед выписыванием сознание ясное, регресс гипертензионного синдрома, сила и объем движений в левых конечностях полностью восстановились.

При контрольном осмотре через 4 мес состояние пациента удовлетворительное, жалоб нет. Общесоматический и неврологический статус без динамики. При контрольной МРТ головного мозга 03.06.14 отмечено уменьшение резидуальной полости на месте эхинококковой кисты, новообразования в ткани мозга не выявлены (**рис. 5**).

Срединные структуры не смещены. Субарахноидальные пространства и цистерны четко визуализируются, несколько расширены, извилины не сглажены. При контрольном обследовании через 1 год результаты МРТ головного мозга без динамики по сравнению с предыдущим исследованием. По данным обследования с применением клинических, лабораторных и инструментальных методов признаки поражения внутренних органов не обнаружены.

Поражение головного мозга при эхинококкозе возникает крайне редко. Преимущественно возникает

у детей и молодых людей [20]. Как правило, выявляют поражение одного полушария большого мозга с наличием одной кисты [21]. В настоящее время общепринятым стандартом лечения эхинококкоза головного мозга является микрохирургическое удаление кисты без вскрытия ее просвета. Для достижения этой цели важно грамотное предоперационное планирование [22–24]. В приведенном наблюдении описано первичное поражение головного мозга эхинококком, дана подробная КТ и МРТ характеристика эхинококковой кисты головного мозга. Показано, что при локализации кисты ближе к коре большого мозга оптимальным методом лечения является тотальное удаление эхинококковой кисты путем гидродинамического выталкивания при максимальном наклоне головы в сторону трепанации без пункции кисты. Специфика эхинококковых кист такова, что при экспансивном росте они не прорастают хитиновой оболочкой ткань мозга, а «раздвигают» ее. Кисту легко удалить, поскольку она слабо связана с тканью мозга. Знание особенностей диагностики и лечения эхинококковых кист головного мозга позволяет диагностировать их до операции и радикально удалять.

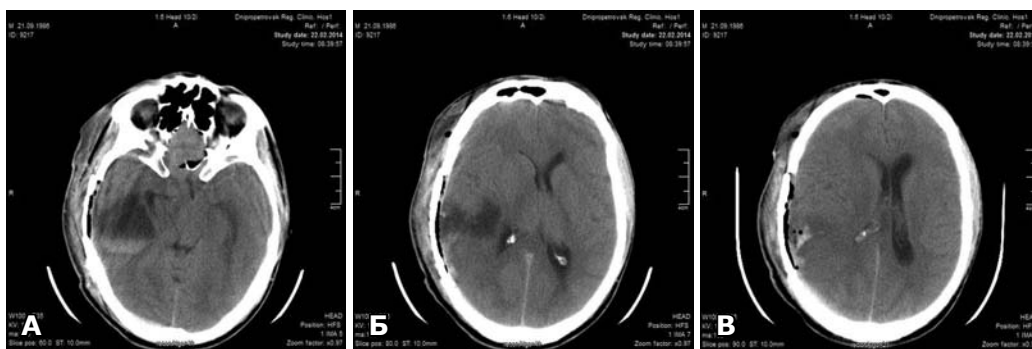


Рис. 4. СКТ головного мозга после операции. А — осадок крови в ложе удаленной кисты; Б — уменьшение размеров послеоперационной полости; В — регресс латеральной дислокации в виде уменьшения смещения прозрачной перегородки.

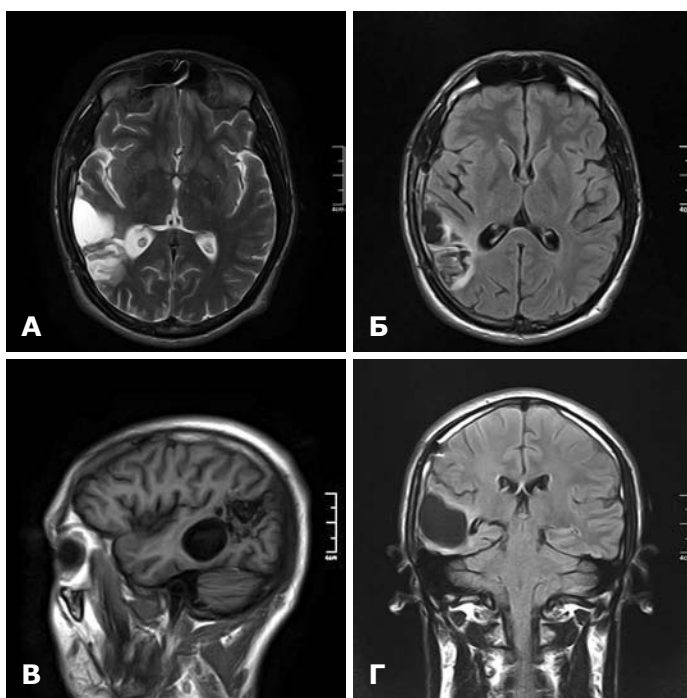


Рис. 5. Контроль МРТ головного мозга через 4 мес после операции. А — T2 режим, аксиальный срез; Б — режим FLAIR, аксиальный срез; В — T1 режим, сагиттальный срез; Г — режим FLAIR, корональный срез.

Список литературы

1. Siracusano A. Human cystic echinococcosis: old problems and new perspectives / A. Siracusano, A. Teggi, E. Ortona // *Int. Perspect. Infect. Dis.* — 2009. — N11. — P.368-474.
2. Lewall D.B. Hydatid disease: biology, pathology, imaging and classification / D.B. Lewall // *Clin. Radiol.* — 1998. — V.53, N12. — P.863-874.
3. Osborn A.G. Infections of the brain and its linings / A.G. Osborn // *Neuroradiology.* — St. Louis Mo: Mosby, 1994. — P.709-713.
4. Ветшев П.С. Эхинококкоз: современное состояние проблемы / П.С. Ветшев, Г.Х. Мусаев, С.В. Бруслик // *Укр. журн. хірургії.* — 2013. — №3. — С.196-201.
5. Ветшев П.С. Современный взгляд на состояние проблемы эхинококкоза / П.С. Ветшев, Г.Х. Мусаев // *Анналы хирург. гепатологии.* — 2006. — Т.11, №1. — С.2630.
6. Ветшев П.С. Абсцессы и кисты печени / П.С. Ветшев // *Болезни печени и желчевыводящих путей; под ред. В.Т. Ивашкина* — М.: Медицина, 2005. — С.414-430.
7. Акматов Б.А. Эхинококкоз / Б.А. Акматов. — Бишкек: Кыргызстан, 1994. — 131 с.
8. Акшулаков С.К. Эхинококкоз головного мозга / С.К. Акшулаков, В.А. Хачатрян, Е.Т. Махамбетов. — Алматы, 2000. — 23 с.
9. Ахунбаев И.К. Эхинококкоз / И.К. Ахунбаев. — БСЭ, 1964. — Т.35. — С.885-895.
10. Петровский Б.В. Хирургия эхинококкоза / Б.В. Петровский, О.Б. Милонов, П.П. Десничин. — М.: Медицина, 1985. — 216 с.
11. Lunardi P. Cerebral hydatidosis/ P. Lunardi // *Neurosurgery.* — 1990. — V.36. — P.312-314.
12. Росин В.С. Диагностика однокамерного эхинококка головного мозга / В.С. Росин // *Сов. медицина.* — 1991. — №2. — С.84-86.
13. Ersahin Y. Intracranial hydatid cysts in children / Y. Ersahin, S. Mutluer, E. Cuzelbag // *Neurosurgery.* — 1993. — V.332. — P.219-224.
14. Taratuto A.L. Echinococcosis / A.L. Taratuto, S.M. Venturiello // *Brain Pathol.* — 1997. — V.7, N1. — P.673-679.
15. Hydatidosis cerebral / M.E. Jimenes-Mejias, E. Castillo-Ojeda, J.A. Cuello Contreras, D. Garcia Gutierrez, J. Romero Arce, J. Pachon Diaz // *Med. Clin. (Barc).* — 1991. — V.97, N4. — P.125-132.
16. The management of a complicated brain hydatid cyst: case report / S. Kabatas, C. Yilmaz, T. Cansever, S. Gulsen, E. Sonmez, M.N. Altinors // *Neurol. Neurochir. Pol.* — 2009. — V.43, N6. — P.575-578.
17. Primary hydatidosis of the central nervous system: a retrospective study of 39 Tunisian cases / F. Limaïem, S. Bellil, I. Chelly, A. Mekni, M. Khaldi, S. Haouet, M. Zitouna, N. Kchir // *Clin. Neurol. Neurosurg.* — 2010. — V.112, N1. — P.23-28.
18. Этибарлы С.А. Хирургическое лечение множественного эхинококкоза головного мозга / С.А. Этибарлы // *Укр. нейрохирург. журн.* — 2008. — №1. — С.58-62.
19. Множественный эхинококкоз головного мозга, сердца и почек / А.А. Потапов, С.А. Горяинов, В.А. Охлопков, А.Д. Кравчук, Н.Е. Захарова, А.Е. Подопригора, А.Б. Курносов, М.А. Хить, Т.Н. Панина, Н.М. Елисева // *Журн. «Вопр. нейрохирургии им. Н.Н. Бурденко.* — 2011. — Т.75, №1. — С.57-65.
20. Эхинококкоз головного мозга / Р.С. Гасанов, С.А. Этибарлы, Р.А. Алиев [и др.] // *Съезд нейрохирургов России, 3-й. Секция «нейроонкология».* — М., 2002. — С.220-223.
21. Intracranial hydatid cysts in children: a report of 9 cases / D. Basraoui, I. El Idrissi, H. Jalal, M. Hiroual, O. Essadki, A. Ousehal, K. Aniba, H. Ghannane, M. Lmejjati, S. Ait Benali // *J. Radiol.* — 2010. — V.91, N3, pt.1. — P.293-296.
22. Long-term surgical outcome in patients with intracranial hydatid cyst / A.V. Ciurea, K.N. Fountas, T.C. Coman, T.G. Machinis, E.Z. Kapsalaki, N.I. Fezoulidis, J.S. Robinson // *Acta Neurochir. (Wien).* — 2006. — V.148, N4. — P.421-426.
23. Multiple intracranial hydatid cysts in a boy / H. Cavusoglu, C. Tuncer, A. Ozdilmaç, Y. Aydin // *Turk. Neurosurg.* — 2009. — V.19, N2. — P.203-207.
24. Giant cerebral echinococcus cyst with galactorrhoea and amenorrhoea / P. Tiberin, Y.D. Heilbronn, M. Hirsch, E. Barmer // *Surg. Neurol.* — 1984. — V.21, N5. — P.505-506.

References

1. Siracusano A, Teggi A, Ortona E. Human cystic echinococcosis: old problems and new perspectives. *Interdiscip Perspect Infect Dis.* 2009;2009:368-474. doi:10.1155/2009/474368. PMID:19888428.
2. Lewall D. Hydatid disease: Biology, pathology, imaging and classification. *Clin Radiol.* 1998;53(12):863-74. doi:10.1016/s0009-9260(98)80212-2. PMID:9867269
3. Osborn AG. Infections of the brain and its linings. In: Osborn AG. *Neuroradiology.* St Louis Mo: Mosby; 1994.
4. Vetshev PS, Musayev GK, Bruslik SV. [Echinococcosis: Current State of the Problem]. *Ukrainian Journal of Surgery.* [Internet]. 2013;(3):196-201. Russian. Available at: http://nbuv.gov.ua/UJRN/Ujkh_2013_3_33.
5. Vetshev PS, Musayev GK. *Sovremennyi vzglyad na sostoyaniye problemy ekhinokokkoza.* [The modern view of the state of the problem of echinococcosis]. *Annaly khirurgicheskoy gepatologii.* 2006;11(1):2630. Russian.
6. Vetshev PS. *Abstsessy i kisty pecheni.* In: Ivashkin VT, editor. *Bolezni pecheni i zhelchevyvodyashchikh putey.* Moscow: Meditsina; 2005. Russian.
7. Akmatov BA. *Ekhinokokkoz* [Echinococcosis]. Bishkek: Kyrgyzstan; 1994. Russian.
8. Akshulakov SK, Khachatryan VA, Makhambetov ET. *Ekhinokokkoz golovnogo mozga* [Echinococcosis of the brain]. *Almaty*;2004. Russian.
9. Akhunbayev IK. *Echinokokkoz* [Echinococcosis]. *BSE.* 1964;35:885-95. Russian.
10. Petrovskiy BV, Milonov OB, Desnichin PP. *Khirurgiya ekhinokokkoza* [Echinococcosis surgery]. Moscow: Meditsina; 1985. Russian.
11. Lunardi P. Cerebral hydatidosis. *Neurosurgery.* 1990;36:312-4.
12. Rosin VS. *Diagnostika odnokamernogo ekhinokokka golovnogo mozga* [Diagnosis of brain-chamber echinococcus]. *Sov. Meditsina.* 1991;2:84-6. Russian.
13. Ersahin Y, Mutluer S, Cuzelbag E. Intracranial hydatid cysts in children. *Neurosurgery.* 1993;33(2):219-24. doi:10.1097/00006123-199308000-00006. PMID:8367043.
14. Taratuto A, Venturiello S. Echinococcosis. *Brain Pathology.* 1997;7(1):673-9. doi:10.1111/j.1750-3639.1997.tb01082.x. PMID:9034573.
15. Jimenez-Mejias ME, Castillo-Ojeda E, Cuello Contreras JA, Garcia Gutierrez D, Romero Arce J, Pachon Diaz J. [Cerebral hydatidosis. Analysis of a series of 23 cases]. *Med Clin (Barc).* 1991;97(4):125-132. PMID:1895797.
16. Kabatas S, Yilmaz C, Cansever T, Gulsen S, Sonmez E, Altinors MN. The management of a complicated brain hydatid cyst: case report. *Neurol Neurochir Pol.* 2009;43(6):575-8. PMID:20120063.
17. Limaïem F, Bellil S, Chelly I, Mekni A, Khaldi M, Haouet S, Zitouna M, Kchir N. Primary hydatidosis of the central nervous system: A retrospective study of 39 Tunisian cases. *Clin Neurol Neurosurg* 2010;112(1):23-8. doi:10.1016/j.clineuro.2009.09.001. PMID:19781849.
18. Etibarly SA. [Surgical treatment of multiple cerebral hydatid disease]. *Ukr Neurosurg J.* 2008;1:58-62. Russian.
19. Potapov AA, Goriainov SA, Okhlopov VA, Kravchuk AD, Zakharova NE, Podoprigora AE, Kurnosov AB, Khit' MA, Panina TN, Eliseeva NM. [Multiple echinococcosis of brain, heart and kidneys]. *Zh Vopr Neirokhir Im NN Burdenko.* 2011;75(1):57-65. Review. Russian. PMID:21698925.
20. Gasanov RS, Ekhtibar SA, Aliyev RA [et al]. *Ekhinokokkoz golovnogo mozga* [Echinococcosis brain]. In: *Abstracts Book of the III Congress of Neurosurgeons of Russia, section «neurooncology»;* 2002; Russia. p.220. Russian.
21. Basraoui D, El Idrissi I, Jalal H, Hiroual M, Essadki O, Ousehal A, Aniba K, Ghannane H, Lmejjati M, Ait Benali S. [Intracranial hydatid cysts in children: a report of 9 cases]. *J Radiol.* 2010;91(3, pt 1):293-6. PMID:20508560.
22. Ciurea AV, Fountas KN, Coman TC, Machinis TG, Kapsalaki EZ, Fezoulidis NI, Robinson JS. Long-term surgical outcome in patients with intracranial hydatid cyst. *Acta Neurochir (Wien).* 2006;148(4):421-6. doi:10.1007/s00701-005-0679-z. PMID:16374567.
23. Cavuşoglu H, Tuncer C, Ozdilmaç A, Aydin Y. Multiple intracranial hydatid cysts in a boy. *Turk Neurosurg.* 2009;19(2):203-7. PMID:19431138.
24. Tiberin P, Heilbronn Y, Hirsch M, Barmer E. Giant cerebral echinococcus cyst with galactorrhoea and amenorrhoea. *Surg Neurol.* 1984;21(5):505-6. doi:10.1016/0090-3019(84)90458-0. PMID:6538701.