

Оригинальная статья = Original article

УДК 611.812:616-006.04:616-089.87:616-089.2:616-089-07(086.4)

Розуменко В.Д.

Нейронавигационная технология виртуального 3D планирования и интраоперационного сопровождения лазерной термодеструкции внутримозговых опухолей полушарий большого мозга

Отделение внутримозговых опухолей,
Институт нейрохирургии им. акад.
А.П. Ромоданова НАМН Украины, Киев,
Украина

Поступила в редакцию 20.03.15.
Принята к публикации 12.05.15.

Адрес для переписки:

Розуменко Владимир Давидович,
Отделение внутримозговых опухолей,
Институт нейрохирургии им. акад. А.П.
Ромоданова, ул. Платона Майбороды,
32, Киев, Украина, 04050, e-mail:
rozumenko.neuro@gmail.com

Цель. Оптимизация технологии хирургического лечения больных по поводу опухолей полушарий большого мозга с применением прогрессивных лазерных и навигационных технологий.

Материалы и методы. С применением метода лазерной термодеструкции (ЛТД) в сочетании с мультимодальной нейронавигацией у 148 больных выполнены операции удаления внутримозговых опухолей функционально важных зон (ФВЗ) полушарий большого мозга. Опухоли удаляли с использованием полупроводниковых хирургических лазерных аппаратов «Лика-хирург» и «Лика-хирург М», а также навигационной системы «StealthStation TREON Plus».

Результаты. С применением инновационных лазерных и навигационных технологий тотальное удаление внутримозговых опухолей осуществлено у 62 (41,9%) больных, субтотальное — у 72 (48,6%), парциальное — у 14 (9,5%). Число больных, у которых функциональный статус оценен 70 баллов и выше (по шкале Карновски) после хирургического лечения увеличилось с 64,3 до 87,5%.

Выводы. Применение метода ЛТД в сопровождении мультимодальной нейронавигации при удалении опухолей полушарий большого мозга позволило повысить радикальность хирургического вмешательства, уменьшить его травматичность, обеспечить высокое качество жизни больных.

Ключевые слова: опухоли головного мозга; нейронавигация; виртуальное планирование операции; лазерная термодеструкция.

Укр. нейрохірург. журн. — 2015. — №3. — С.43-49.

Volodymyr Rozumenko

Neuronavigation technology of virtual 3D planning and intraoperative tracking of laser thermodestruction in surgery of intra-axial brain tumors

Department of Intracerebral Tumors,
Romodanov Neurosurgery Institute, Kiev,
Ukraine

Received, March 20, 2015.
Accepted, May 12, 2015.

Address for correspondence:

Volodymyr Rozumenko, Department
of Intracerebral Tumors, Romodanov
Neurosurgery Institute, 32 Platona
Mayborody St, Kiev, Ukraine, 04050, e-
mail: rozumenko.neuro@gmail.com

Objective. Optimization of surgical treatment in patients with intra-axial brain tumors using advanced laser and navigation technologies.

Materials and methods. A total of 148 patients with tumors in eloquent brain areas were operated with the use of laser thermodestruction in the integration with multimodal neuronavigation. The laser destruction of tumor tissue was performed using a semiconductor laser surgical device "Lika-Chirurg" and "Lika-Chirurg M" and the navigation system «StealthStation TREON Plus.»

Results. Total resection of tumor was performed in 62 (41.9%) patients, subtotal - in 72 (48.6%), partial - in 14 (9.5%). The group of patients with Karnofsky Performance Scale Index 70 increased from 64.3% to 87.5% in postoperative period.

Conclusions. The method of laser thermodestruction accompanied by multimodal neuronavigation in patients with tumors in eloquent brain areas helps to increase the extent of resection, prevent surgical trauma and provides high levels of postoperative quality of life.

Key words: brain tumor; neuronavigation; virtual surgery planning; laser thermodestruction.

Ukrainian Neurosurgical Journal. 2015;(3):43-9.

Вступление. Современная хирургическая нейроонкология характеризуется внедрением в клиническую практику инновационных технологий, основанных на использовании прогрессивных технических средств обеспечения и выполнения оперативных вмешательств. Передовые позиции в клинической нейроонкологии занимают лазерные методы хирургического удаления опухолей головного мозга [1–5]. Интраоперационное применение высокоэнергетического лазерного излучения при удалении опухолей головного мозга обеспечивает

прецизионность хирургических манипуляций, дозированное деструктивное воздействие на ткань опухоли, анатомическую и функциональную сохранность границ с опухолью структур мозга, магистральных артерий, венозных коллекторов. Принципиально новый уровень выполнения лазерных операций на головном мозге обеспечивает внедрение в технологические процессы системы нейронавигации [6, 7]. Навигационная технология, основанная на использовании комплекса данных высокоинформативной нейровизуализационной диагностики, поз-

Статья содержит рисунки, которые отображаются в печатной версии в оттенках серого, в электронной — в цвете.

воляет осуществлять виртуальное планирование и интраоперационное сопровождение хирургического вмешательства. Нейровизуализационная идентификация структур объекта планируемого оперативного вмешательства является одним из основных условий достижения его высокой эффективности. Результаты мультиспиральной компьютерной томографии (МСКТ), магниторезонансной томографии (МРТ), МР-трактографии, МР-ангиографии, функциональной МРТ (фМРТ), МР-перфузии, МР-диффузии, МР-спектроскопии, а также однофотонной эмиссионной компьютерной томографии (ОФЭКТ) позволяют получить диагностическую информацию, необходимую для оптимизации хирургической тактики, навигационного планирования операции, выбора хирургического доступа, целенаправленного лазерно-деструктивного воздействия на ткань опухоли, интраоперационного контроля объема удаления опухоли. Сочетанное применение современных навигационных и лазерных технологий является инновационным прогрессивным направлением в совершенствовании методов хирургии опухолей головного мозга [8].

Цель исследования. Оптимизация технологии хирургического лечения больных по поводу опухолей полушарий большого мозга с применением прогрессивных лазерных и навигационных технологий.

Материалы и методы исследования. С применением метода ЛТД в сочетании с мультимодальной нейронавигацией у 148 больных выполнены операции удаления внутримозговых опухолей ФВЗ полушарий большого мозга. Мужчин было 85 (57,4%), женщин — 63 (42,6%). Возраст больных от 18 до 73 лет, в среднем 44,3 года. По результатам гистологического исследования глиомы I и II степени анаплазии диагностированы у 28 (18,9%) больных, анапластические глиомы III степени анаплазии — у 45 (30,4%), глиобластомы IV степени анаплазии — у 51 (34,4%), глиосаркомы — у 5 (3,4%), метастатические раковые опухоли — у 17 (11,5%), кавернозные ангиомы — у 2 (1,4%). Функциональный статус больных оценивали по результатам клинического динамического наблюдения до и после операции по шкале Карновски.

Лазерно-хирургический этап операции осуществляли с использованием полупроводниковых хирургических лазерных аппаратов «Лица-хирург», генерирующего излучение длиной волны 0,808 мкм, выходная мощность до 30 Вт, и «Лица-хирург М», генерирующего излучение длиной волны 1,47 мкм, выходная мощность до 15 Вт (Фотоника Плюс, Украина). В 122 наблюдениях ЛТД опухолей головного мозга проводили с применением лазерного аппарата «Лица-хирург», в 26 — «Лица-хирург М». Виртуальное 3D планирование операции, оптимизацию хирургического доступа, определение зон лазерного облучения опухоли, интраоперационное сопровождение лазерно-хирургических манипуляций, контроль процесса ЛТД проводили с применением нейронавигационной системы «StealthStation TREON Plus» (Medtronic, США). В нейронавигационном обеспечении операции использовали метод мультимодальной навигации с интеграцией данных МСКТ, МРТ, фМРТ, МР-трактографии, МР-ангиографии, ОФЭКТ и, при необходимости, МР-перфузии, МР-диффузии, МР-спектроскопии [9–12]. Разработанная нами методология мультимодальной нейронавигации позволяет выводить на экран монитора навигационной станции оптимальное сочетание совмещенных изображений результатов нейровизуализационных исследований с данными виртуального 3D планирования операции. Предоперационное виртуальное планирование вклю-

чало сегментацию и объемное контурирование опухоли, построение топографического изображения рельефа коры полушарий большого мозга, конвекситальное расположение магистральных сосудов, системы желудочков мозга, зоны распространения перифокального отека, траектории и границ хирургического доступа. На этапе выполнения хирургического вмешательства результаты виртуального планирования операции с помощью системы интраоперационного видеомониторинга сопоставляли с изображениями истинного операционного поля и непосредственно зоны ЛТД опухоли в режиме реального времени. Интраоперационное навигационное сопровождение обеспечивало возможность непрерывного контроля процесса ЛТД опухолей мозга [12, 13].

Результаты и их обсуждение. Методы удаления опухолей головного мозга с применением высокоэнергетического лазерного излучения основаны на использовании эффектов рассеивания, vaporизации, коагуляции и термодеструкции биологических тканей. Преимуществами применения лазерных технологий при удалении опухолей головного мозга являются высокая точность и строгая локальность целенаправленного воздействия лазерного излучения на биологическую ткань независимо от глубины хирургического доступа, бесконтактность процесса лазерных манипуляций, отсутствие механического травматического воздействия на смежные структуры мозга, сосуды, черепные нервы, что в значительной степени снижает риск хирургического вмешательства и позволяет избежать неврологического дефицита после операции. Особого внимания в хирургии опухолей головного мозга заслуживает применение метода ЛТД, наиболее эффективного при удалении участков ткани опухоли, непосредственно поражающих или распространяющихся в ФВЗ мозга, жизненно важные медианные структуры, т.е. при вовлечении в опухолевый процесс так называемых «критических» зон мозга [14–16].

Навигационное виртуальное 3D планирование операции предусматривало определение зон «интереса» ткани опухоли, подлежащих лазерной деструкции, и смежных анатомических образований «повышенного риска». С применением метода мультимодальной нейронавигации данных МРТ и МСКТ осуществляли виртуальную 3D реконструкцию полушарий большого мозга и опухоли, построение объемного топографического рельефа их поверхности, определяли анатомо-топографические взаимоотношения опухоли с окружающими структурами мозга и его желудочками. С помощью программного обеспечения навигационной станции проводили стереотаксические расчеты планируемого оптимального хирургического доступа к опухоли с учетом топографии извилин, борозд, венозных коллекторов и магистральных артерий. По результатам 3D реконструкции опухоли с объемным контурированием и сегментацией опухолевого «узла» оптимизировали зоны ткани опухоли, подлежащие ЛТД, рассчитывали траекторию высокоэнергетического лазерного излучения для точного наведения на объект воздействия (рис. 1).

При нейронавигационном виртуальном планировании операции данные МСКТ, МРТ в T1 и T2-режимах, фМРТ, МР-трактографии, МР-ангиографии, ОФЭКТ совмещали и выводили на экран монитора станции в виде комбинированного 3D изображения в информативных сочетаниях в целях выявления гиперваскуляризованных и «живых» участков опухоли, подлежащих лазерно-деструктивному воздействию, определения зон функциональной активности мозга, контурирования

двигательных проводящих путей мозга, получения информации о расположении магистральных сосудов в зоне хирургического вмешательства, выявления источников кровоснабжения опухоли. Планируемый объем ЛТД опухоли окончательно корректировали во время операции, сопоставляли данные виртуальных мультимодальных пространственных изображений и объективной телеинформации из зоны лазерно-

го воздействия, получаемой в режиме реального времени (**рис. 2**). На основе построений 3D модели головного мозга и опухоли, а также данных виртуального планирования операции с применением метода ЛТД осуществляли целенаправленное лазерное облучение участков опухоли, распространяющихся в «критические» ФВЗ, в том числе рече-двигательные, и жизненно важные медианные структуры полушарий большого мозга, проводили ЛТД гиперваскуляризированной ткани опухоли и зон опухолевой инфильтрации ложа удаленной опухоли.

По данным морфологических исследований ткани опухоли после воздействия высокоэнергетического лазерного излучения, в очаге ЛТД выявлены необратимые изменения, т.е. достигнут эффект циторедукции опухоли [17–22]. Необратимость деструктивных изменений ткани опухоли под воздействием высокоэнергетического лазерного излучения, гибель клеток опухоли при ЛТД исключает необходимость хирургического иссечения облученных фрагментов ткани опухоли в области ФВЗ и жизненно важных медианных образований мозга, в связи с чем меньше травматичность операции, обеспечена анатомическая и функциональная сохранность структур мозга. ЛТД обеспечивает «гибель» клеток опухоли как аналог радиохирбургического воздействия, но принципиально нового уровня и высоко эффективный по своим «разрушительным» характеристикам. Тотальное удаление опухоли выполнено у 62 (41,9%) больных, субтотальное — у 72 (48,6%), парциальное — у 14 (9,5%). В клинической практике деструктивный эффект (постлазерная циторедукция), обусловленный воздействием высокоэнергетического лазерного излучения на ткань опухоли, подтверждается результатами проведенной в динамике МРТ, рентгеновской компьютерной томографии и ОФЭКТ. Установлен отсроченный, прогрессирующий в динамике наблюдения фотодеструктивный эффект лазерного воздействия на ткань опухоли. Число больных, у которых функциональный статус по шкале Карновски составлял 70 баллов и выше, после хирургического лечения увеличилось с 64,3 до 87,5%.

С внедрением в хирургическую нейроонкологию прогрессивных технологий изменились представления о хирургической доступности опухоли, возможность выполнения операций повышенной радикальности по

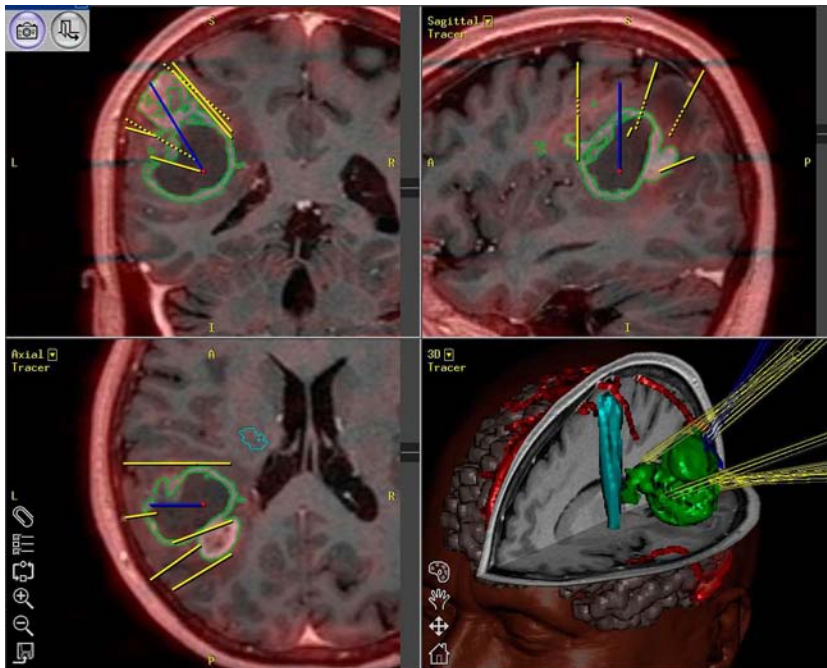


Рис. 1. Глиальная опухоль левой теменно-височной области. Виртуальное мультимодальное 3D планирование лазерной операции с использованием данных МРТ, МР-трактографии и ОФЭКТ.

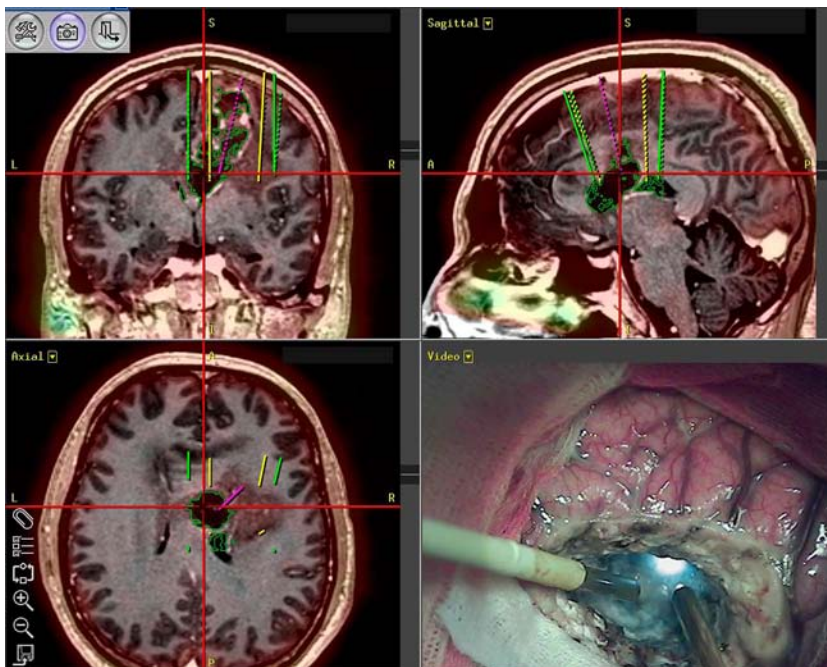


Рис. 2. Лазерная деструкция глиомы медианных структур головного мозга с интраоперационным навигационным сопровождением по результатам виртуального планирования.

поводу опухолей ФВЗ структур мозга, снизился интраоперационный риск травматизации структур мозга, окружающих опухоль, магистральных артерий и крупных венозных коллекторов [1, 7, 11, 14, 15]. Лазерно-хирургические и современные навигационные технологии обеспечивают качественно новый высокоэффективный уровень хирургического лечения опухолей головного мозга [23, 24].

Мы располагаем собственным клиническим опытом (652 наблюдения) применения лазерных технологий в течение 30 лет в хирургическом лечении опухолей головного мозга с использованием в качестве источников высокоэнергетического лазерного излучения углекислотного лазерного аппарата «Саяны МТ», генерирующего инфракрасное излучение длиной волны 10,6 мкм, максимальной мощностью 60 Вт, АИГ-неодимового лазерного аппарата «Радуга-1», генерирующего инфракрасное излучение длиной волны 1,06 мкм, максимальной мощностью 50 Вт, АИГ-гольмиевого лазера COHERENT «Versa Pulse Select», генерирующего инфракрасное излучение длиной волны 2,1 мкм, максимальной мощностью 45 Вт, а также полупроводниковых хирургических лазерных аппаратов «Лица-хирург» и «Лица-хирург М». Лазерные аппараты «Лица-хирург» и «Лица-хирург М» относятся к новому высокотехнологическому поколению лазерных хирургических средств выполнения операций на структурах головного мозга. Полупроводниковые лазерные аппараты компактны, комфортны в использовании, оснащены пилот-лазером и волоконным световодом с оптическим коллиматором на дистальном конце, обеспечивают ступенчатое регулирование мощности высокоинтенсивного лазерного излучения, контроль параметров и длительности воздействия, модуляцию высокоинтенсивного излучения, контроль дозы излучения, отличаются экономичностью в использовании и безопасностью в эксплуатации. С применением полупроводниковых лазерных аппаратов «Лица-хирург» и «Лица-хирург М» выполнены наиболее сложные с хирургической точки зрения операции удаления внутримозговых и внемозговых опухолей головного мозга у 242 больных, у 172 из них — на инновационном высокотехнологическом уровне в сочетании с навигационным обеспечением.

Для атравматичного радикального удаления опухолей, прорастающих ФВЗ и медианные структуры мозга, проведено лазерное облучение под контролем нейронавигации участков опухоли, распространяющихся в зоны повышенного хирургического риска. Интраоперационное использование в системе мультимодальной навигации результатов фМРТ позволяет идентифицировать и «визуализировать» зоны активности в сенсомоторной коре полушарий большого мозга, определить их соотношение с опухолью, уменьшить повреждение ФВЗ во время проведения ЛТД опухоли [8, 25]. При этом обязательно учитывали результаты МР-венографии. Компьютерная реконструкция конвексительно расположенных венозных коллекторов позволяет

оптимизировать зону и границы безопасного транскортикального хирургического доступа, определить пространственную траекторию подхода к опухоли, обеспечить адекватные условия для проведения лазерно-хирургических манипуляций в пределах операционного поля (рис. 3). Кроме того, венозные коллекторы используют в качестве топографических ориентиров навигационного сопровождения во время лазерного этапа операции.

При расположении опухоли в прецентральной и постцентральной областях с распространением в зону двигательной активности для проведения целенаправленной ЛТД важное значение имеет использование в системе навигационного сопровождения операции результатов МР-трактографии [26, 27], данные которой позволяют выявить деструкцию и установить степень дислокации волокон проводящих путей. Определение пространственных взаимоотношений опухоли с прилежащими участками двигательной зоны коры большого мозга и подкорковыми проводящими путями обеспечивает возможность ЛТД опухоли непосредственно вдоль волокон проводящих путей, проекционное расположение которых контролируют на экране монитора путем пространственной реконструкции объемной виртуальной модели мозга (рис. 4). При удалении субкортикальных опухолей, располагающихся в функционально важных зонах мозга, является обоснованным сохранение интактных трактов, происходящих из смежных с опухолью участков коры.

Важное значение при мультимодальном навигационном планировании операции имеет компьютерное совмещение данных ОФЭКТ и МРТ/КТ в едином изображении, что повышает информативность каждого метода [28]. С помощью ОФЭКТ «визуализировали» участки опухоли, обладавшие наибольшей пролиферативной активностью, при совмещении с КТ и МРТ изображениями выявляли более точную анатомическую топографию очага опухоли с его структурными характеристиками, особенно теми васкуляризации,

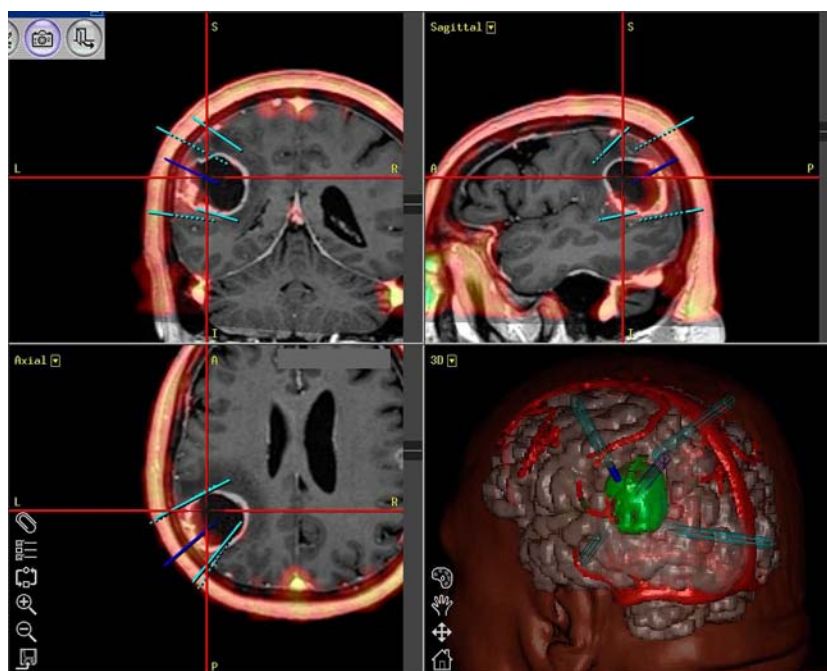


Рис. 3. Навигационное планирование хирургического доступа с применением результатов МРТ, МР-венографии и компьютерной реконструкции венозных коллекторов.

перифокальними реакціями. Совмещение КТ/ОФЭКТ и МРТ/ОФЭКТ изображений позволило визуализировать некротический и кистозный компоненты опухоли, контурировать «живую» ткань опухоли, провести дифференциацию ткани опухоли и зоны перифокального отека, получить представление о гистобиологических свойствах и степени злокачественности новообразования, что оптимизировало процесс удаления опухоли. Использование мультимодальной навигации при совмещении на экране монитора навигационной станции МРТ/ОФЭКТ и КТ/ОФЭКТ изображений обеспечивало возможность проведения контролируемой ЛТД с точно направленным воздействием на «целевые» участки ткани опухоли. Направляя расфокусированный луч лазера на новообразованные сосуды опухоли, которые отличаются повышенной «хрупкостью» и часто представляют собой заполненные кровью межклеточные внутриопухолевые каналы, возможно коагулировать и деваскуляризовать ткань опухоли с последующей ее ЛТД и вапоризацией. Применение ЛТД зон активного роста опухоли способствовало повышению радикальности операции при снижении риска травматизации смежных структур мозга. Точность ориентирования направления ЛТД во время операции контролировали при сопоставлении виртуальных МРТ/ОФЭКТ и КТ/ОФЭКТ изображений с данными динамического телемониторинга в режиме реального времени. Возможность нейронавигационного выбора цели лазерного облучения с дозированным воздействием во время операции позволяет осуществить контролируемое разрушение участков ткани опухоли, оставшейся в ФВЗ и медианных структурах, в условиях непрерывного обзора границ зоны облучения [29]. Тотальное удаление опухоли предусматривает лазерное облучение и лазерную коагуляцию сосудистой сети перифокальной зоны, что позволяет избежать раннего рецидивирования роста опухоли [30].

Преимуществами метода ЛТД при удалении опухолей головного мозга является высокая точность и строгая локальность целенаправленного воздействия лазерным излучением на биологическую ткань независимо от глубины хирургического доступа, бесконтактность лазерного разрушения опухоли, отсутствие

механического травмирования смежных тканей мозга, сосудов, черепных нервов, что в значительной степени снижает риск хирургического вмешательства и позволяет избежать возникновения неврологического дефицита после операции. Применение метода ЛТД позволяет разрушить «живые» участки ткани опухоли, распространяющейся в ФВЗ мозга, тесно связанные с магистральными артериальными сосудами и венозными коллекторами, черепными нервами. При воздействии дефокусированного лазерного излучения на ткань опухоли происходит ее коагуляция и деваскуляризация, что обеспечивает тщательный гемостаз и предупреждает возникновение отсроченного кровотечения после операции. Лазерный луч не перекрывает операционное поле и не препятствует при удалении опухоли проведению непрерывного интраоперационного телемониторинга и видеорегистрации, следовательно, удаление опухоли проводят под постоянным контролем.

Перспективным методом мультимодальной навигационного обеспечения ЛТД злокачественных опухолей головного мозга является их интраоперационная флуоресцентная визуализация с использованием 5-аминолевулиновой кислоты, что позволяет идентифицировать границы внутримозговой опухоли и провести лазерное облучение ее участков без повреждения смежного вещества мозга [31, 32]. Принципиально новые возможности лазерно-хирургических операций по поводу злокачественных опухолей внутрижелудочковой локализации и медианного распространения опухоли связаны с разработкой эндоскопической навигационно управляемой технологии ЛТД, а также внедрением в клиническую нейроонкологию метода интерстициальной лазерной термотерапии [33, 34]. В качестве высокоэффективного метода повышения радикальности хирургических вмешательств по поводу инфильтративно растущих внутримозговых опухолей можно рассматривать технологию сочетанного проведения ЛТД и фотодинамической терапии [35–38].

Выводы. 1. Разработаны принципиально новые прогрессивные методы лазерно-хирургического лечения опухолей головного мозга с применением современных лазерных и нейронавигационных технологий.

2. Система мультимодальной нейронавигации позволяет интегрировать данные МСКТ, МРТ, МР-трактографии, МР-ангиографии, фМРТ, МР-перфузии, МР-диффузии, МР-спектроскопии, ОФЭКТ для предоперационного 3D виртуального планирования операции с оптимизацией хирургического доступа, построением траектории хирургического коридора и выбора «мишени» лазерного облучения.

3. Нейронавигационное сопровождение ЛТД обеспечивает возможность интраоперационного ориентирования в топографических взаимоотношениях опухоли с окружающими анатомическими образованиями, непрерывного мониторинга лазерно-хирургических манипуляций, предельно точного лазерного воздействия на ткань опухоли с сохранением анатомической и функциональной целостности смежных структур мозга.

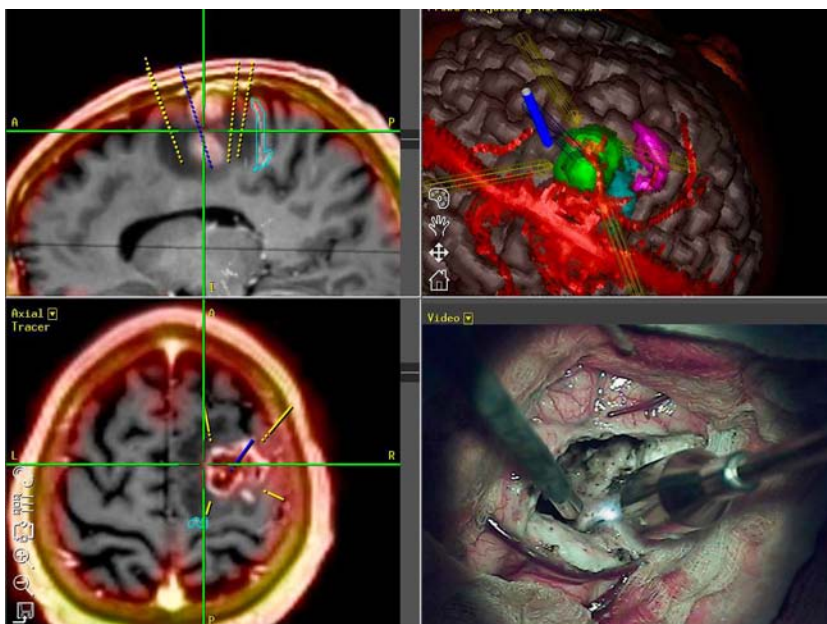


Рис. 4. ЛТД глиомы прецентральной локализации с интеграцией данных МРТ, МР-трактографии, МР-веннографии, ОФЭКТ с 3D реконструкцией.

Список литературы

- Ascher P.W. Der CO₂ laser in der Neurochirurgie / P.W. Ascher / — Munich: Molden, 1977. — 83 s.
- Jain K.K. Handbook of laser neurosurgery / K.K. Jain. — Springfield: C.C. Thomas, 1983. — 147 p.
- Krishnamurthy S. Laser in Neurosurgery / S. Krishnamurthy, S.K. Powers // *Lasers Surg. Med.* — 1994. — V.15, N2. — P.126-167.
- Розуменко В.Д. Лазерная хирургия опухолей головного мозга / В.Д. Розуменко // *Фотобиология та фотомедицина.* — 2010. — №3-4. — С.16-22.
- Розуменко В.Д. Применение современных лазерных технологий в хирургии глиальных опухолей головного мозга / В.Д. Розуменко, В.В. Холин, В.В. Таранов // *Фотобиология та фотомедицина.* — 2007. — №1-2. — С.14-21.
- Image-guided resection of high-grade glioma: patient selection factors and outcome / N. Scott Litofsky, A.M. Bauer, R.S. Kasper, C.M. Sullivan, O.H. Dabbous // *Neurosurg. Focus.* — 2006. — V.20, N4. — E.16.
- Розуменко В.Д. Применение мультимодальной нейронавигации в хирургии опухолей головного мозга / В.Д. Розуменко, А.В. Розуменко // *Укр. нейрохірург. журн.* — 2010. — №4. — С.51-57.
- Розуменко В.Д. Лазерная деструкция опухолей функционально важных зон головного мозга под контролем нейронавигации / В.Д. Розуменко, А.В. Розуменко // *Материалы 35-й Междунар. науч.-практ. конф. «Применение лазеров в медицине и биологии»* (Харьков, 25-28 мая 2011 г.). — Х., 2011. — С.106-107.
- Multimodal navigation integrated with imaging / C. Nimsy, D. Kuhnt, O. Ganslandt, M. Buchfelder // *Acta Neurochir. Suppl.* — 2011. — V.109. — P.207-214.
- Multimodal navigation in the functional microsurgical resection of intrinsic brain tumors located in eloquent motor areas: role of tractography / J.M. Gonzalez-Darder, P. Gonzalez-Lopez, F. Talamantes V. Quilis, V. Cortes, G. Garcia-March, P. Roldan // *Neurosurg. Focus.* — 2010. — V.28, N2. — E.5.
- Применение мультимодальной нейронавигации в предоперационном планировании и интраоперационном сопровождении при хирургическом лечении опухолей головного мозга / В.Д. Розуменко, А.В. Розуменко, А.А. Яворский, И.С. Бобрик // *Укр. нейрохірург. журн.* — 2014. — №4. — С.23-31.
- Пат. 43428 Україна, МПК А61В 10/00. Система хірургічної нейронавигачії / В.Д. Розуменко; заявник і патентовласник В.Д. Розуменко. — №u200904255; заявл. 29.04.09; опубл. 10.08.09. Бюл. №15.
- Functional neuronavigation combined with intra-operative 3D ultrasound: initial experiences during surgical resections close to eloquent brain areas and future directions in automatic brain shift compensation of preoperative data / I.A. Rasmussen, F. Lindseth, O.M. Rygh, E.M. Berntsen, T. Selbekk, J. Xu, TA Nagelhus Hernes, E. Harg, A. Haberg, G. Unsgaard // *Acta Neurochir.* — 2007. — V.149, N4. — P.365-378.
- The use of the laser in neurological surgery / M.L. Saunders, H.F. Young, D.P. Becker, R.P. Greenberg, P.G. Newlon, R.L. Corales, W.T. Ham, J.T. Povlishock // *Surg. Neurol.* — 1980. — V.14, N1. — P.1-10.
- Strait T.A. Use of the carbon dioxide laser in the operative management of intracranial meningiomas: a report of twenty cases / T.A. Strait, J.H. Robertson, W.C. Clark // *Neurosurgery.* — 1982. — V.10, N4. — P.464-467.
- Розуменко В.Д. Дифференцированное применение лазерных технологий в хирургии глиом полушарий большого мозга / В.Д. Розуменко, О. Отман // *Укр. нейрохірург. журн.* — 2004. — №1. — С.26-33.
- Bahary J.P. Radiotherapy, hyperthermia and phototherapy for central nervous system tumors / J.P. Bahary, D.A. Larson // *Curr. Opin. Oncol.* — 1992. — V.4, N3. — P.515-517.
- Бидненко В.Н. Оценки для интраоперационного выбора и контроля режимов интерстициальной термотерапии опухолей мозга / В.Н. Бидненко, В.Л. Сигал, В.Д. Розуменко // *Доповіді НАН України.* — 2001. — №1. — С.104-110.
- Морфофункціональні зміни мозку при дії випромінювання високоенергетичних вуглекислотного, неодимового-АІГ та гольмієвого лазерів / А.Т. Носов, В.Д. Розуменко, В.М. Семенова, І.О. Медяник // *Бюл. Укр. Асоц. Нейрохірургів.* — 1998. — №5. — С.136-137.
- Морфологическое обоснование применения метода лазерной термодеструкции в нейроонкологии / В.Д. Розуменко, В.М. Семенова, А.Т. Носов, А.В. Хоменко, В.В. Васлович, С.В. Тяглый, О. Отман // *Укр. нейрохірург. журн.* — 2003. — №2. — С.27-32.
- Rossumoff H.L. Reaction of neoplasm and brain on laser / H.L. Rossumoff, F. Carroll // *Arch. Neurol.* — 1966. — V.14, N2. — P.143-148.
- Розуменко В.Д. Морфологические изменения ткани мозга и глиальных опухолей под действием высокоэнергетического излучения углекислотного и АІГ-неодимового лазеров / В.Д. Розуменко, В.М. Семенова, О. Отман // *Укр. нейрохірург. журн.* — 2004. — №3. — С.37-42.
- Goebel K.R. Fundamentals of laser science / K.R. Goebel // *Acta Neurochir.* — 1994. — V.61. — P.20-33.
- Effectiveness of neuronavigation in resecting solitary intracerebral contrast-enhancing tumors: a randomized controlled trial / P.W. Willems, M.J. Taphoorn, H. Burger, J.W. Berkelbach van der Sprenkel, C.A. Tulleken // *J. Neurosurg.* — 2006. — V.104, N3. — P.360-368.
- Impact of neuronavigation and image-guided extensive resection for adult patients with supratentorial malignant astrocytomas: a single-institution retrospective study / M. Kurimoto, N. Hayashi, H. Kamiyama, S. Nagai, T. Shibata, T. Asahi, N. Matsumura, Y. Hirashima, S. Endo // *Minim. Invas. Neurosurg.* — 2004. — V.47, N5. — P.278-283.
- Робак К.О. Метод магніторезонансної фрактографії: сучасні можливості візуалізації та використання в нейрохірургічній практиці / К.О. Робак, О.Ю. Чувашова // *Укр. нейрохірург. журн.* — 2014. — №3. — С.72-78.
- Virtual reality presurgical planning for cerebral gliomas adjacent to motor pathways in an integrated 3-D stereoscopic visualization of structural MRI and DTI tractography / T.M. Qiu, Y. Zhang, J.S. Wu, W.J. Tang, Y. Zhao, Z.G. Pan, Y. Mao, L.F. Zhou // *Acta Neurochir. (Wien).* — 2010. — V.152, N11. — P.1847-1857.
- Можливості поєднаного застосування результатів ОФЕКТ та МРТ досліджень при видаленні пухлин головного мозку за допомогою нейронавигачії / С.С. Makeєв, В.Д. Розуменко, О.Ю. Чувашова, А.В. Розуменко // *Укр. радіол. журн.* — 2010. — Т.18, вип.3. — С.307-311.
- Пат. 63624 Україна, МПК А61В 17/00, А61Н 5/067. Спосіб лазерно-хірургічного видалення пухлин півкуль великого мозку з навігаційним супроводом / В.Д. Розуменко, А.П. Хорошун, А.В. Розуменко; заявник і патентовласник В.Д. Розуменко. — №u201104205; заявл. 06.04.11; опубл. 10.10.11. Бюл. №19.
- Пат. 79276 Україна, МПК А61В 17/00, А61Н 5/06. Спосіб лазерного видалення внутрішньомозкових пухлин головного мозку за Розуменком В.Д. / В.Д. Розуменко; заявник і патентовласник В.Д. Розуменко. — №a201212743; заявл. 08.11.12; опубл. 25.04.13. Бюл. №8.
- Eljamel M.S. ALA and Photofrin fluorescence-guided resection and repetitive PDT in glioblastoma multiforme: a single centre Phase III randomised controlled trial / M.S. Eljamel, C. Goodman, H. Moseley // *Lasers Med. Sci.* — 2008. — V.23, N4. — P.361-367.
- Improving the extent of malignant glioma resection by dual intraoperative visualization approach / I. Y. Eyupoglu, N. Hore, N.E. Savaskan, P. Grummich, K. Roessler, M. Buchfelder, O. Ganslandt // *PLoS One.* — 2012. — V.7, N9. — e44885.
- Grunert P. Technical and clinical evolution of modern neuroendoscopy / P. Grunert, J. Oertel // *Advances in Endoscopic Surgery*; ed. C. Iancu. — Croatia: InTech, 2011. — P.175-190.
- Caird J.D. Technical aspects of image-guided neuroendoscopy / J.D. Caird, J.M. Drake // *Textbook of Stereotactic and Functional Neurosurgery*; eds.: A.M. Lozano, P.L. Gildenberg, R.R. Tasker. — Berlin: Springer-Verlag, 2009. — P.807-814.
- Mang T.S. Combination studies of hyperthermia induced by the Nd:YAG laser as an adjuvant to photodynamic therapy / T.S. Mang // *Laser Surg. Med.* — 1990. — V.10, N2. — P.173-178.
- Bidnenko V.N. Theoretical estimations of the area of destruction in brain tumors under photodynamic therapy / V.N. Bidnenko, V.L. Sigal, V.D. Rozumenko // *Proc. SPIE.* — 2000. — V.4162.
- Photodynamic therapy of 44 high-grade gliomas with Photolon®. Results of the open-label randomized clinical trial / A.S. Fedulov, I.I. Sakovich, S.V. Sliakhtsin, T.V. Trukhachova // *Photodiagn. Photodyn. Ther.* — 2008. — V.5, suppl. — P.7.
- Фотодинамическая терапия больших со злокачественными

новообразованиями нервной системы / Н.Ф. Посохов, Е.Ф. Странадко, А.И. Михайлов, В.Н. Макаров, Р.Н. Байда, Б.Е. Бондарь // Экспериментальные и клинические аспекты фотодинамической терапии: материалы науч.-практ. семинара с междунар. участием (15–16 марта 2013 г.). — Черкассы: Вертикаль, 2013. — С.21–29.

References

- Ascher PW. *Der CO₂ laser in der Neurochirurgie*. Munich: Molden; 1977. Deutch.
- Jain KK. *Handbook of laser neurosurgery*. Springfield: C.C. Thomas; 1983.
- Krishnamurthy S, Powers SK. Laser in Neurosurgery. *Lasers Surg. Med.* 1994;15(2):126-167.
- Rozumenko VD. [Laser surgery of brain tumors]. *Fotobiologiya ta fotomedysyna*. 2010;(3-4):16-22. Russian.
- Rozumenko VD, Kholin VV, Taranov VV. Primeneniye sovremennykh lazernykh tekhnologiy v khirurgii glial'nykh opukholey golovnoy mozga [The use of modern laser technologies in surgery of glial brain tumors]. *Fotobiologiya ta fotomedysyna*. 2007;(1-2):14-21. Russian.
- Scott Litofsky N, Bauer AM, Kasper RS, Sullivan CM, Dabbous OH. Image-guided resection of high-grade glioma: patient selection factors and outcome. *Neurosurg Focus*. 2006;20(4):16.
- Rozumenko VD, Rozumenko AV. [Multimodal neuronavigation using in surgery of brain tumors]. *Ukrainian Neurosurgical Journal*. 2010;(4):51-57. Russian.
- Rozumenko VD, Rozumenko AV. *Lazernaya destruktivnaya opukholey funktsional'no vazhnykh zon golovnoy mozga pod kontrolem neyronavigatsii [Laser destruction of tumors in functionally important regions of the brain under neuronavigation control]*. In: Abstract Book of the 35th International Conference "Lasers use in medicine and biology"; 2011 May 25-28; Kharkov, Ukraine. Kharkov, 2011. p.106-107. Russian.
- Nimsky C, Kuhnt D, Ganslandt O, Buchfelder M. Multimodal navigation integrated with imaging. *Acta Neurochir Suppl*. 2011;109:207-214.
- Gonzalez-Darder JM, Gonzalez-Lopez P, Talamantes F, Quilis V, Cortes V, Garcia-March G, Roldan P. Multimodal navigation in the functional microsurgical resection of intrinsic brain tumors located in eloquent motor areas: role of tractography. *Neurosurg Focus*. 2010;28(2):L5.
- Rozumenko VD, Rozumenko AV, Yavorskiy AA, Bobryk IS. [Multimodal neuronavigation in preoperative planning and intraoperative orientation in brain tumors surgery]. *Ukrainian Neurosurgical Journal*. 2014;(4):23-31. Russian.
- Rozumenko VD. Romodanov Neurosurgery Institute, Kiev, Ukraine, assignee. *Surgical neuronavigation system*. Ukraine Patent 43428a. 2009 August 10.
- Rasmussen IA, Lindseth F, Rygh OM, Berntsen EM, Selbekk T, Xu J, Nagelhus Hernes TA, Harg E, Haberg A, Unsgaard G. Functional neuronavigation combined with intra-operative 3D ultrasound: initial experiences during surgical resections close to eloquent brain areas and future directions in automatic brain shift compensation of preoperative data. *Acta Neurochir*. 2007;149(4):365-378.
- Saunders ML, Young HF, Becker DP, Greenberg RP, Newlon PG, Corales RL, Ham WT, Povlishock JT. The use of the laser in neurological surgery. *Surg Neurol*. 1980;14(1):1-10.
- Strait TA, Robertson JH, Clark WC. Use of the carbon dioxide laser in the operative management of intracranial meningiomas: a report of twenty cases. *Neurosurgery*. 1982;10(4):464-7.
- Rozumenko VD, Othman O. [Differentiated utilizing of laser technologies in the surgery of cerebral hemisphere gliomas]. *Ukrainian Neurosurgical Journal*. 2004;(1):26-33. Russian.
- Bahary JP, Larson DA. Radiotherapy, hyperthermia and phototherapy for central nervous system tumors. *Curr Opin Oncol*. 1992;4(3):515-517.
- Bidnenko VN, Sigal VL, Rozumenko VD. Otsenki dlya intraoperatsionnogo vybora i kontrolya rezhimov interstitsial'noy termoterapii opukholey mozga [Estimation of intraoperative choice and control modes of interstitial thermotherapy of brain tumors]. *Dopovidi NAN Ukrainy*. 2001;1:104-110. Russian.
- Nosov AT, Rozumenko VD, Semenova VM, Medyanik IO. Morfofunktsionalni zminy mozku pry diyi vyprominyuvannya vysokochastotnykh vuhlekyslotnoho, neodymovoho-AIG ta holimiyevoho lazeriv [Morphological and functional changes in the brain at high carbon dioxide emission, neodymium-AIG and Holmium lasers]. *Byul Ukr Asots Neyrokhirurhiv*. 1998;5:136-137. Ukrainian.
- Rozumenko VD, Semenova VM, Nosov AT, Khomenko AV, Vaslovich VV, Tyaglyi SV, Othman O. [Morphological substantiation of application of a method laser thermodestruction in neurooncology]. *Ukrainian Neurosurgical Journal*. 2003;(2):27-32. Russian.
- Rossumoff HL, Carroll F. Reaction of neoplasm and brain on laser. *Arch Neurol*. 1966;14(2):143-148.
- Rozumenko VD, Semyonova VM, Othman O. The brain and glial tumors tissue morphology changes under the highly energetic radiation of CO₂ and Nd-YAG lasers influence. *Ukrainian Neurosurgical Journal*. 2004;(3):37-42. Russian.
- Goebel KR. Fundamentals of laser science. *Acta Neurochir*. 1994;61:20-33.
- Willems PW, Taphoorn MJ, Burger H, Berkelbach van der Sprenkel JW, Tulleken CA. Effectiveness of neuronavigation in resecting solitary intracerebral contrast-enhancing tumors: a randomized controlled trial. *J Neurosurg*. 2006;104(3):360-368.
- Kurimoto M, Hayashi N, Kamiyama H, Nagai S, Shibata T, Asahi T, Matsumura N, Hirashima Y, Endo S. Impact of neuronavigation and image-guided extensive resection for adult patients with supratentorial malignant astrocytomas: a single-institution retrospective study. *Minim Invas Neurosurg*. 2004;47(5):278-283.
- Robak KO, Chuvashova OYu. [MR-tractography method: modern features of visualization and use in neurosurgical practice]. *Ukrainian Neurosurgical Journal*. 2014;(3):72-78. Ukrainian.
- Qiu TM, Zhang Y, Wu JS, Tang WJ, Zhao Y, Pan ZG, Mao Y, Zhou LF. Virtual reality presurgical planning for cerebral gliomas adjacent to motor pathways in an integrated 3-D stereoscopic visualization of structural MRI and DTI tractography. *Acta Neurochir. (Wien)*. 2010;152(11):1847-1857.
- Makeev SS, Rozumenko VD, Chuvashova OYu, Rozumenko AV. [The capabilities of simultaneous use of SPECT and MRI findings at removal of brain tumors using neuronavigation]. *Ukrainian Journal of Radiology*. 2010;18(3):307-311. Ukrainian.
- Rozumenko VD, Khoroshun AP, Rozumenko AV inventors; Rozumenko VD, Kiev, Ukraine, assignee. *The method of laser-surgical removal of tumors of the brain hemispheres with navigation support*. Ukraine Patent 63624A. 2011 October 10.
- Rozumenko VD inventor; Rozumenko VD, Kiev, Ukraine, assignee. *The method of laser removal of intracerebral tumors by Rozumenko VD*. Ukraine Patent 79276A. 2013 April 25.
- Eljamel MS, Goodman C, Moseley H. ALA and Photofrin fluorescence-guided resection and repetitive PDT in glioblastoma multiforme: a single centre Phase III randomised controlled trial. *Lasers Med Sci*. 2008;23(4):361-367.
- Eyupoglu IY, Hore N, Savaskan NE, Grummich P, Roessler K, Buchfelder M, Ganslandt O. Improving the extent of malignant glioma resection by dual intraoperative visualization approach. *PLoS One*. 2012;7(9):44885.
- Grunert P, Oertel J. *Technical and clinical evolution of modern neuroendoscopy*. In: Iancu C., editor. *Advances in Endoscopic Surgery*. Croatia: InTech; 2011. p.175-190.
- Caird JD, Drake JM. *Technical aspects of image-guided neuroendoscopy*. In: Lozano Am, Gildenberg PL, Tasker RR, editors. *Textbook of Stereotactic and Functional Neurosurgery*. Berlin: Springer-Verlag; 2009. p.807-814.
- Mang TS. Combination studies of hyperthermia induced by the Nd:YAG laser as an adjuvant to photodynamic therapy. *Laser Surg Med*. 1990;10(2):173-178.
- Bidnenko VN, Sigal VL, Rozumenko VD. Theoretical estimations of the area of destruction in brain tumors under photodynamic therapy. In: Tuchin VV, editor. *Controlling Tissue Optical Properties: Applications in Clinical Study: Proc. SPIE 4162*; 2000 July 4; Amsterdam, Netherlands. USA: SPIE-Intl Soc Optical Eng; 2000 Nov 3.
- Fedulov AS, Sakovich II, Sliakhtsin SV, Trukhachova TV. Photodynamic therapy of 44 high-grade gliomas with Photolon®. Results of the open-label randomized clinical trial. *Photodiagnosis and Photodynamic Therapy*. 2008;5:7.
- Posokhov NF, Stranadko EF, Mikhajlov AI, Makarov NV, Bajda RN, Bondar BE. Fotodinamicheskaya terapiya bol'nykh so zlokachestvennyimi novoobrazovaniyami nervnoy sistemy [Photodynamic therapy in patients with malignant tumors of the nervous system]. In: Abstract Book of Int. symposium "Experimental and clinical aspects of photodynamic therapy"; 2013 March 15-16; Cherkassy, 2013. p.21-29. Russian.