## Оригинальная статья = Original article = Оригінальна стаття

DOI: https://doi.org/10.25305/unj.150786

# Опыт диагностики и лечения 34 менингиом области краниовертебрального перехода

*Шанько Ю.Г.[1], Смеянович А.Ф.[2], Булгак В.В.[3]*

[1] Заместитель директора на научной работе, Республиканский научно-практический центр неврологии и нейрохирургии Министерства здравоохранения Республики Беларусь, Минск, Беларусь
[2] Нейрохирургический отдел, Республиканский научно-практический центр неврологии и нейрохирургии Министерства здравоохранения Республики Беларусь, Минск, Беларусь
[3] Операционный блок, Республиканский научно-практический центр неврологии и нейрохирургии Министерства здравоохранения Республики Беларусь, Минск, Беларусь

*Поступила в редакцию 12.12.2018*
*Принята к публикации 20.02.2019*

**Адрес для переписки:**
*Шанько Юрий Георгиевич, заместитель директора на научной работе, Республиканский научно-практический центр неврологии и нейрохирургии, ул. Франциска Скорины, 24, Минск, Беларусь, 220114, e-mail: yuri_shanko@hotmail.com*

**Цель:** оптимизировать методы микрохирургического удаления менингиом большого затылочного отверстия (БЗО).

**Материалы и методы.** Исследование основано на 34 наблюдениях за пациентами с менингиомами БЗО в возрасте от 18 до 75 лет (средний возраст – 52,8 года) в период с 1991 по 2016 гг. (1,6% от общего количества пациентов с симптоматическими менингиомами). Мужчин было 7, женщин – 27 (соотношение – 1,0:3,9). Для оценки степени радикальности хирургического вмешательства использовали градационную систему D. Simpson.

**Результаты.** Тотальное удаление менингиом БЗО (Simpson 2) проведено у 24 (70,6%) пациентов, субтотальное (Simpson 3) – у 6 (17,6%), частичное (Simpson 4) – у 4 (11,8%). Послеоперационной летальности не было. В одном наблюдении удаление опухоли выполнено в два этапа из-за того, что во время первого вмешательства, вероятно, из-за дислокации ствола мозга, у пациента имело место снижение артериального давления до 60 мм рт. ст. и брадикардия. Через 5 мес (второй этап) менингиома была удалена тотально.

В ранний послеоперационный период отмечена дисфункции каудальных нервов и корешков $C_1$-$C_2$ у 19 (55,9%) пациентов, у 13 (38,2%) имели место слабо или умеренно выраженные пирамидные расстройства. Мозжечковая атаксия зафиксирована в 22 (64,7%) наблюдениях. В 3 (8,8%) случаях отмечена клинически значимая пневмоцефалия, которая потребовала эвакуации воздуха из полости черепа (пациенты прооперированы в положении сидя на операционном столе). Геморрагических осложнений не было ни в одном случае.

Послеоперационная радиохирургия (гамма-нож) проведена в 1 (2,9%) случае после субтотального удаления опухоли, лучевая терапия – в 4 (11,8%) случаях после частичного и субтотального удаления менингиомы.

Функциональные исходы первоначально оценены по шкале качества жизни Карновского (Karnoffsky performance scale) в сроки от 6 до 14 мес после операции. Уровень 90–100% (без ограничений трудоспособности и жизнедеятельности) имели 23 (67,7%) пациента, 70–80% (легкое ограничение трудоспособности и жизнедеятельности) – 8 (23,5%), 50–60% (умеренные ограничения трудоспособности и жизнедеятельности) – 3 (8,8%). У последних опухоль была удалена частично. Грубых неврологических нарушений, существенно ограничивающих трудоспособность и жизнедеятельность, не было ни в одном наблюдении.

Все пациенты находились или продолжают находиться под наблюдением согласно клиническим протоколам. Всем рекомендовано проведение контрольной магнитно-резонансной томографии не реже одного раза в год. Катамнез составил до 19 лет. Повторных обращений по поводу рецидива или продолженного роста менингиом БЗО не было, даже после субтотального или частичного удаления опухоли.

**Выводы.** Субокципитальный латерализованный доступ с ляминэктомией до уровня нижнего полюса опухоли является достаточным для обеспечения адекватного микрохирургического удаления менингиом области БЗО без резекции атлантоокципитального сочленения. Подход к матриксу новообразования следует осуществлять после частичной резекции опухоли без тракции стволовых отделов мозга. Использование интраоперационного нейромониторинга обеспечивает контроль стволовых функций на всех этапах удаления опухоли и выделения позвоночной артерии.

**Ключевые слова:** *краниовертебральная область; большое затылочное отверстие; менингиомы; микрохирургия; хирургические результаты*

**Ukrainian Neurosurgical Journal. 2019;25(1):23-31**

Copyright © 2019 Yuriy G. Shanko, Arnold F. Smeyanovich, Vladimir V. Bulgak

This work is licensed under a Creative Commons Attribution 4.0 International License
https://creativecommons.org/licenses/by/4.0/

# Experience of diagnostics and treatment of 34 cases of foramen magnum meningiomas

*Yuriy G. Shanko[1], Arnold F. Smeyanovich[2], Vladimir V. Bulgak[3]*

[1] Deputy Director for Scientific Research, Republican Research and Clinical Centre of Neurology and Neurosurgery, Minsk, Belarus
[2] Neurosurgical Department, Republican Research and Clinical Centre of Neurology and Neurosurgery, Minsk, Belarus
[3] Surgery Unit, Republican Research and Clinical Centre of Neurology and Neurosurgery, Minsk, Belarus

*Received: 12 December 2018*
*Accepted: 20 February 2019*

**Address for correspondence:**
*Yuriy G. Shanko, Deputy Director for Scientific Research, Republican Research and Clinical Centre of Neurology and Neurosurgery, 24 Francisk Skorina Street, Minsk, Belarus, 220114, e-mail: yuri_shanko@hotmail.com*

**Objective:** optimization microsurgical methods of meningioma resection in foramen occipitalis magnum.

**Materials and methods.** Our study includes 34 observations, patients aged 18 to 75 years (median age 52.8 years) in the period from 1991 to 2016. There were 7 men, 27 women (ratio M : F — 1 : 3.9). This amounted to about 1.6% of the total number of patients with symptomatic meningiomas. To assess the extent of surgical treatment, we used the gradation system of D. Simpson.

**Results.** Total tumor resection was performed in 24 (70.6%) cases, subtotal — in 6 (17.6%) cases, partial — in 4 (11.8%) patients. There was no postoperative mortality. Tumor recurrence was not observed during the whole observation period. Tumor resection was performed in two stages, in one case, because of decrease in blood pressure to 60 mm Hg and bradycardia during the first intervention, probably due to brainstem dislocation. The remaining tumor portion was completely removed after 5 months.

In the early postoperative period, lower cranial nerves and C1-C2 rootlets dysfunctions were registered in 19 (55.9%) patients, and 13 (38.2%) patients had mild or moderate pyramidal disorders. Cerebellar ataxia was revealed in 22 (64.7%) observations. Clinically significant pneumocephalus was diagnosed in 3 (8.8%) cases, which required air extraction (patients were operated in the sitting position). There were no hemorrhagic complications in any case.

Postoperative radiosurgery (gamma-knife) was carried out in 1 (2.9%) case (after subtotal tumor removal), radiotherapy — in 4 (11.8%) cases after partial and subtotal fossa magnum meningioma resection.

Functional outcomes were initially estimated according to the Karnofsky performance status scale in the period from 6 to 14 months after the surgery. Twenty-three patients (67.7%) experienced 90–100% (no disability or vital activity), 8 (23.5%) patients had 70–80% (mild disability and vital dysfunction), 3 (8.8%) patients experienced 50–60% (moderate disability and life-support needed), whose tumor was partially removed. There were no gross neurological disorders, which significantly restricted the ability to work and live.

All patients were or continue to be monitored according to clinical protocols, all of them were recommended to undergo a control MRI at least once a year. Catamnesis was up to 19 years. There were no repeated complaints about recurrence or continued fossa magnum meningioma growth in either case, even after subtotal or partial tumor removal.

**Conclusions.** The suboccipital lateral approach with laminectomy to the level of the lower tumor pole was sufficient enough to provide adequate microsurgical craniovertebral meningioma resection without resection of the atlantooccipital articulation. The approach to neoplasm matrix was performed after tumor partial resection without brain stem traction. The use of intraoperative neuromonitoring provided the control of brain stem functions at all stages of tumor resection and vertebral artery isolation.

**Key words:** *craniovertebral area; foramen (occipitalis) magnum; meningiomas; microsurgery; surgical outcomes*

**Ukrainian Neurosurgical Journal. 2019;25(1):23-31**

# Досвід діагностики та лікування 34 менінгіом ділянки краніовертебрального переходу

*Шанько Ю.Г.[1], Смеянович А.Ф.[2], Булгак В.В.[3]*

[1] Заступник директора з наукової роботи, Республіканський науково-практичний центр неврології та нейрохірургії Міністерства охорони здоров'я Республіки Білорусь, Мінськ, Білорусь
[2] Нейрохірургічний відділ, Республіканський науково-практичний центр неврології та нейрохірургії Міністерства охорони здоров'я Республіки Білорусь, Мінськ, Білорусь
[3] Операційний блок, Республіканський науково-практичний центр неврології та нейрохірургії Міністерства охорони здоров'я Республіки Білорусь, Мінськ, Білорусь

**Мета:** оптимізувати методи мікрохірургічного видалення менінгіом великого потиличного отвору (ВПО).

**Матеріали і методи.** Дослідження ґрунтується на 34 спостереженнях за пацієнтами з менінгіомами ВПО віком від 18 до 75 років (середній вік – 52,8 року) в період з 1991 до 2016 рр. (1,6% від загальної кількості пацієнтів із симптоматичними менінгіомами). Чоловіків було 7, жінок – 27 (співвідношення – 1,0:3,9). Для оцінки ступеня радикальності хірургічного втручання використовували градаційну систему D. Simpson.

**Результати.** Тотальне видалення менінгіом ВПО (Simpson 2) проведено у 24 (70,6%) пацієнтів, субтотальне (Simpson 3) – у 6 (17,6%), часткове (Simpson 4) – у 4 (11,8%). Післяопераційної летальності не було. В одному спостереженні видалення пухлини виконано в два етапи, оскільки під час першого втручання, ймовірно, через дислокацію стовбура мозку, у пацієнта

*Надійшла до редакції 12.12.2018*
*Прийнята до публікації 20.02.2019*

**Адреса для листування:**
*Шанько Юрій Георгійович, заступник директора з наукової роботи, Республіканський науково-практичний центр неврології та нейрохірургії, вул. Франциска Скорини, 24, Мінськ, Білорусь, 220114, e-mail: yuri_shanko@hotmail.com*

мало місце зниження артеріального тиску до 60 мм рт. ст. і брадикардія. Через 5 міс (другий етап) менінгіому видалено тотально.

У ранній післяопераційний період відзначено дисфункцію каудальних нервів і корінців $C_1$-$C_2$ у 19 (55,9%) пацієнтів, у 13 (38,2%) мали місце слабко або помірно виражені пірамідні розлади. Мозочкову атаксію зафіксували в 22 (64,7%) спостереженнях. У 3 (8,8%) випадках відзначено клінічно значущу пневмоцефалію, яка потребувала евакуації повітря з порожнини черепа (пацієнти прооперовані в положенні сидячи на операційному столі). Геморагічних ускладнень не було в жодному випадку.

Післяопераційна радіохірургія (гамма-ніж) проведена в 1 (2,9%) випадку після субтотального видалення пухлини, променева терапія – в 4 (11,8%) випадках після часткового і субтотального видалення менінгіоми.

Функціональні результати спочатку оцінено за шкалою якості життя Карновского (Karnoffsky performance scale) в терміни від 6 до 14 міс після операції. Рівень 90–100% (без обмежень працездатності та життєдіяльності) мали 23 (67,7%) пацієнта, 70–80% (легке обмеження працездатності та життєдіяльності) – 8 (23,5%), 50–60% (помірні обмеження працездатності та життєдіяльності) – 3 (8,8%). В останніх пухлину було видалено частково. Грубих неврологічних порушень, які б суттєво обмежували працездатність і життєдіяльність, не було в жодному спостереженні.

Усі пацієнти перебували або продовжують перебувати під наглядом згідно із клінічними протоколами. Всім рекомендовано проведення контрольної магнітно-томографічної томографії не рідше одного разу на рік. Катамнез становив до 19 років. Повторних звернень з приводу рецидиву або продовженого росту менінгіом ВПО не було, навіть після субтотального або часткового видалення пухлини.

***Висновки.*** Субокципітальний латералізований доступ з лямінектомією до рівня нижнього полюса пухлини є достатнім для забезпечення адекватного мікрохірургічного видалення менінгіом ділянки ВПО без резекції атлантоокципітального зчленування. Підхід до матриксу новоутворення слід здійснювати після часткової резекції пухлини без тракції стовбурових відділів мозку. Використання інтраопераційного нейромоніторингу забезпечує контроль стовбурових функцій на всіх етапах видалення пухлини і виділення хребтової артерії.

***Ключові слова****: краніовертебральна ділянка; великий потиличний отвір; менінгіоми; мікрохірургія; хірургічні результати*

**Ukrainian Neurosurgical Journal. 2019;25(1):23-31**

## Вступление

По данным CBTRUS, в последнее десятилетие произошло существенное изменение структуры внутричерепных опухолей: если в 1994 г. доля глиом составляла 46,5% (в том числе глиобластом – 23,3%) от всех новообразований головного мозга, менингиом – 24,8%, прочих новообразований – 28,7%, то в 2007–2011 гг. доля глиом уменьшилась до 27,8% (глиобластом – до 15,6%), но возросла доля менингиом до 35,8%, прочих новообразований – до 36,4% [1,2].

Большинство менингиом относятся к категории доброкачественных новообразований (Grade I-II) [3] с медленным ростом и прогредиентным течением. Отдельную группу составляют менингиомы основания черепа, характеризующиеся сложными анатомическими взаимоотношениями и высокой чувствительностью окружающих структур к хирургическим манипуляциям. Удаление таких новообразований сопряжено с решением задачи функционального сохранения внутричерепных невральных и сосудистых структур, что обеспечивается использованием широких возможностей микронейрохирургии (хирургическая оптика, нейрофизиологический мониторинг и др.) [4].

Среди внутричерепных менингиом из-за специфической симптоматики, сложной хирургической анатомии и уникальных оперативных условий выделяют группу менингиом краниовертебрального перехода, или области большого затылочного отверстия (БЗО). Доля этих новообразований составляет, по разным оценкам, от 0,3 до 1,8–3,2% от всех внутричерепных менингиом (1 случай на 2–7 млн населения в год) [4,5]. Считают, что среди менингиом новообразования области БЗО имеют худший результат (послеоперационная летальность и хирургические осложнения). Редкость клинических наблюдений, сложная анатомическая локализация и высокий риск хирургических манипуляций требуют индивидуальной тактики оперативного лечения.

Анатомически область БЗО спереди простирается от нижней трети ската черепа до верхнего края тела $C_2$ позвонка, латерально – от яремного бугорка затылочной кости до верхнего края дужки $C_2$ позвонка, сзади – от переднего края чешуи затылочной кости до остистого отростка $C_2$ позвонка [6-11].

*Статья содержит рисунки, которые отображаются в печатной версии в оттенках серого, в электронной — в цвете.*

**Цель:** оптимизировать методы микрохирургического удаления менингиом большого затылочного отверстия.

**Материалы и методы**

Исследование основано на 34 наблюдениях за пациентами с менингиомами БЗО в возрасте от 18 до 75 лет (средний возраст – 52,8 года) в период с 1991 по 2016 гг. (1,6% от общего количества пациентов с симптоматическими менингиомами). Мужчин было 7, женщин – 27 (соотношение – 1,0:3,9).

Считается, что примерно 25% менингиом являются симптоматическими [7], а остальные выявляют как находки при обследованиях или аутопсии. В нашем исследовании все опухоли были симптоматическими, не было ни одного случайного обнаружения менингиомы БЗО при магнитно-резонансной (МРТ) или компьютерной томографии (КТ). Продолжительность манифестации до диагностики составляла от 2,5 до 48,0 мес (средняя продолжительность – 14,8 мес). Клиническая симптоматика представлена в ***таблице***.

Первое проявление заболевания – боль в шейно-затылочной области, усиливающаяся при сгибании головы, отмечена у всех пациентов (***см. таблицу***).

Неврологическая симптоматика менингиом большого затылочного отверстия

| Клинический симптом | Количество наблюдений |
|---|---|
| Головная боль в шейно-затылочной области | 34 (100,0%) |
| Головокружение | 22 (64,7%) |
| Пирамидная недостаточность | 34 (100,0%) |
| Расстройства координации движений | 18 (52,9%) |
| Нейропатии черепных нервов<br>IX, X, XI<br>II | <br>19 (55,9%)<br>6 (17,6%) |
| Нейропатии корешков $C_1$-$C_2$ | 22 (64,7%) |
| Атрофия грудино-ключично-сосцевидной и трапециевидной мышц | 11 (32,4%) |
| Отек диска зрительного нерва | 18 (52,9%) |
| Окклюзионные кризы | 7 (20,6%) |

Больные указывали на прогрессирующую боль в упомянутых отделах с нарастанием до парестезий в руке. Эти проявления, как правило, были основными и наиболее отчетливыми в клинике менингиом БЗО. Пирамидная недостаточность разной степени выраженности отмечена также у всех пациентов. В 1 (2,9%) случае из-за тетрапареза пациентка не могла самостоятельно передвигаться в течение примерно 3 мес, а в 4 (11,8%) наблюдениях имели место существенные ограничения двигательных функций. У большинства обследованных пирамидные нарушения были выражены умеренно. Головокружение у носило несистемный характер. Несколько реже выявляли расстройства координации движений. Очень частыми проявлениями были нейропатии черепных нервов: IX, X, XI – у 55,9% пациентов, XII – у 17,6%. За счет поражения добавочного нерва развивалась атрофия трапециевидной и грудино-ключично-сосцевидной мышц. У 22 (64,7%) пациентов отмечены температурные дизестезии, астереогнозия и анестезия в дерматомах $C_1$-$C_2$. Но клиническое значение пациенты, как правило, придавали только болям в шейно-затылочной области, моторным расстройствам и атаксии. Окклюзионные кризы в анамнезе отмечены у 20,6% пациентов. При осмотре глазного дна отек диска зрительного нерва был выявлен у 52,9% обследованных.

Всем пациентам исследуемой группы проведено комплексное обследование с использованием КТ и МРТ по принятым в нейроонкологии стандартам. Определяли локализацию менингиомы в БЗО, уточняли ее взаимоотношения со стволом мозга (латерализации) и позвоночными артериями, устанавливали экстрадуральное распространение. Менингиомы малого и среднего размера (до ½ диаметра БЗО, менее 2,5 см в наибольшем измерении) обнаружены у 8 (23,5%) пациентов, менингиомы большого размера (более ½ диаметра БЗО, свыше 2,5 см в наибольшем измерении) – у 26 (76,5%). Боковое и передне-боковое расположение опухоли было установлено в 31 (91,2%) наблюдении, заднее – в 2 (5,9%), переднее без латерализации – в 1 (2,9%) (***Рис. 1***) [7,11,12].

Менингиомы БЗО при КТ определялись как объемные образования округлой или овальной формы с изо- или слегка гиперинтенсивной плотностью.

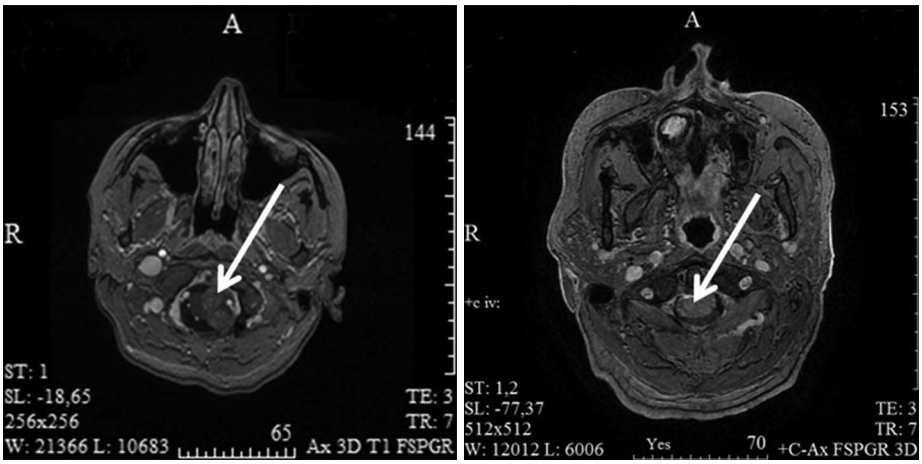


***Рис. 1.*** Менингиомы большого затылочного отверстия с вентральным расположением, (указаны стрелками) латерализацией и без латерализации

Гиподенсивных менингиом не выявлено. Накопление контраста во всех случаях носило преимущественно гомогенный характер. Внутриопухолевые кисты при менингиомах БЗО не обнаружены ни в одном наблюдении. Кальцификация небольшого размера выявлена только в 2 (5,9%) случаях. Четвертый желудочек был сдавлен и смещен либо расширен при каудальном расположении опухоли. Гидроцефалия боковых и III желудочков отмечена в 25 (73,5%) наблюдениях. Для менингиом БЗО широкое основание опухоли, прилежащее к твердой мозговой оболочке, было обязательным признаком. В 4 (11,8%) случаях наблюдали инвазивный рост в костную ткань. Костные изменения (гиперостозы) при менингиомах БЗО в нашем исследовании не имели значительного размера. Эти новообразования не характеризовались перифокальными изменениями, что не очень типично для менингиом. Частота таких изменений при других локализациях менингиом составляет 50–83% [4].

Возможности метода двухэнергетической спиральной КТ (СКТ) позволяли не только обеспечить 3D-реконструкцию костных структур с проецированием на них опухолевого узла менингиомы, но и провести СКТ-ангиографию с проецированием магистральных сосудов на опухолевый узел (***Рис. 2***).

Гетерогенность внутренней структуры менингиом и большое разнообразие их МРТ-вариантов обусловлены гистобиологическими свойствами опухоли.

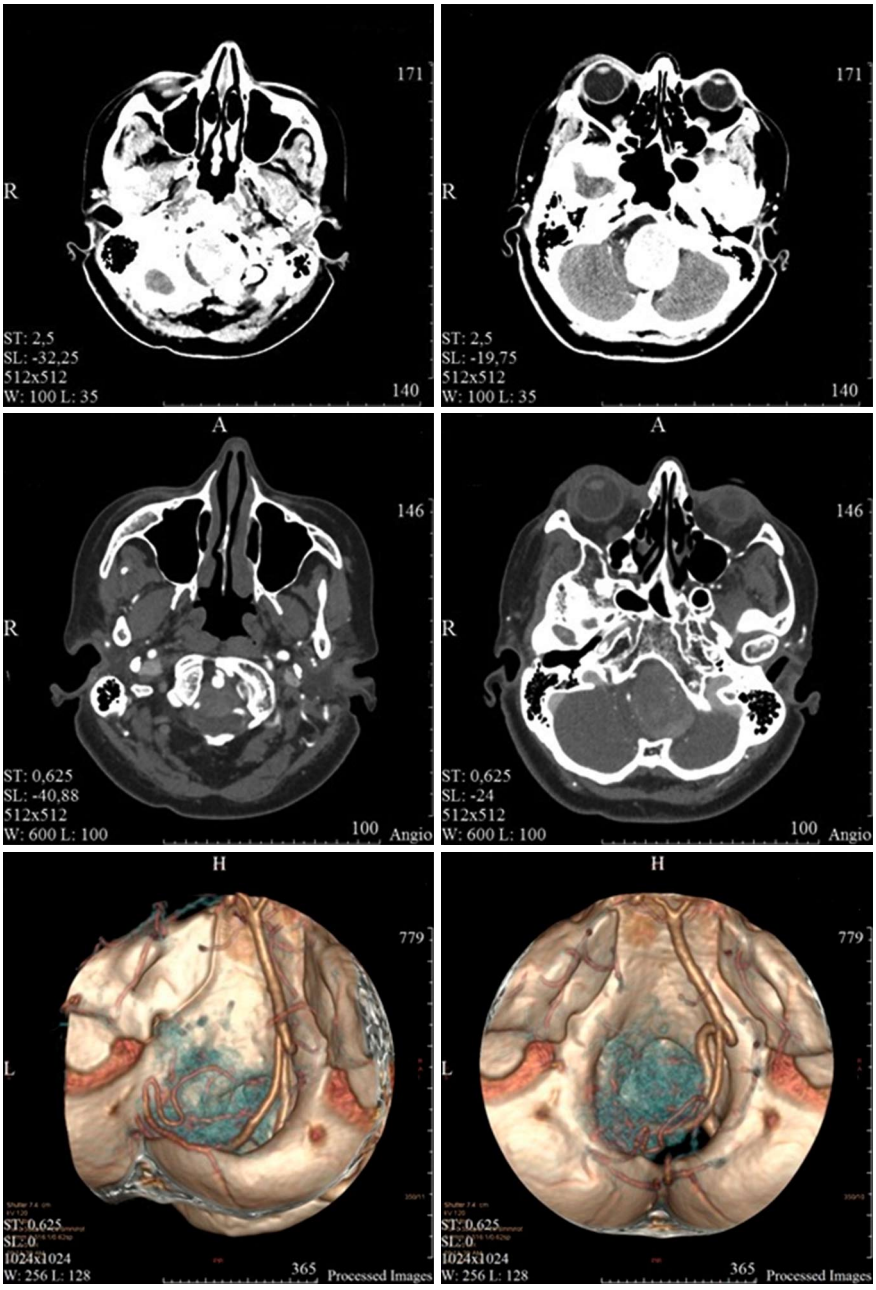


***Рис. 2.*** Двухэнергетическая СКТ пациентки К., 55 лет. Менингиома большого затылочного отверстия, переднее-боковое расположение слева с преимущественно оральным направлением роста. СКТ с внутривенным усилением, СКТ-ангиогафия и 3D-реконструкция (в синий цвет окрашена опухоль, вертебральные и базилярная артерии смещены опухолью вправо)

При менингиомах БЗО специфических МР-закономерностей установить не удалось. При парамагнитном внутривенном контрастном усилении практически все менингиомы характеризовались выраженным гомогенным накоплением контрастного препарата. Полагают, что это обусловлено отсутствием в капиллярах менингиом гематотканевого барьера, типичного для мозговых капилляров [4]. Перифокальные изменения вокруг менингиом БЗО локального характера были выявлены только у 5 (14,7%) пациентов, распространенного характера – не выявлены ни в одном случае.

Одним из наиболее существенных МР-признаков менингиом является ликворная щель между поверхностью опухолевого узла и мозговыми структурами с расположенными в ней сосудами [4]. При менингиомах БЗО в отличие от другой локализации новообразований этот признак выявляли не во всех случаях. Полная или частичная обтурация обусловлена адгезивными сращениями арахноидальной оболочки с подлежащими поверхностными отделами мозга, что вызвано пролиферативными изменениями, развивающимися на границе опухоли.

Полная сохранность перитуморозной ликворной щели отмечена у 4 (11,8%) пациентов, ее частичная обтурация – у 22 (64,7%), полная обтурация – у 8 (23,5%) (полная обтурация редко наблюдается при супратенториальных менингиомах). Прорастание опухолью твердой мозговой оболочки выявлялось без контрастного усиления по утолщению последней и деформации наружного контура [4,5]. Контрастное усиление повышало возможности диагностики инвазии новообразования через твердую мозговую оболочку. Нами этот признак отмечен у 7 (20,6%) пациентов. Согласно данным МРТ, обрастание опухолью позвоночной артерии установлено в 12 (35,3%) случаях (***Рис. 3***). Но это не вполне корректные данные, поскольку интраоперационно инвазия менингиомы в твердую мозговую оболочку вокруг позвоночной артерии была отмечена в 18 (52,9%) наблюдениях.

Для удаления менингиом БЗО использовали срединный субокципитальный (27 (79,4%) наблюдений) и заднебоковой субокципитальный чрезмыщелковый (7 (20,6%)) хирургические доступы с латерализацией. Срединный субокципитальный доступ считается оптимальным для удаления менингиом БЗО задней локализации – в этих случаях мозговые структуры смещаются кпереди от опухоли. Заднебоковой (дальний боковой или латеральный) субокципитальный доступ (far-lateral approach, postero-lateral approach or lateral suboccipital approach) впервые был предложен W.T.H. Koos с соавт. (1985), впоследствии модифицирован R.C. Heros (1986, 1991) и A. Perneczky (1986) [13,14]. Он обеспечивает нижнелатеральный подход, при необходимости – двусторонний к вентральной поверхности ствола мозга без мозговой ретракции. Описанные варианты отличаются лишь степенью резекции мыщелков и мобилизации позвоночной артерии. После мобилизации сегмента позвоночной артерии он смещался книзу. Дрелью осуществляли резекцию задней части мыщелков атланто-окципитального сочленения. Избегали резекции сустава более чем на 1/2 во избежание краниоцервикальной нестабильности. Считается, что частичная кондиллэктомия способна существенно расширить хирургический коридор.

Твердую мозговую оболочку рассекали Y-образно или подковообразно, края ее фиксировали лигатурами. При доступности матрикса удаление опухоли начинали с деваскуляризации задне-нижней его порции. Затем менингиому по частям энуклеировали и отделяли от корешков спинного мозга и каудальных нервов. Медиальную и переднюю части опухоли удаляли в последнюю очередь, после полной деваскуляризации, в чистом операционном поле, с минимальным смещением ствола мозга. При недоступности матрикса удаление начинали с энуклеации опухоли с использованием ультразвукового диссектора-аспиратора в видимых пределах в условиях тщательного этапного гемостаза. Зону энуклеации расширяли в глубину в сторону матрикса, который коагулировали, начиная со срединных отделов. Постепенно деваскуляризировали и удаляли заднюю порцию менингиомы, выделяли каудальные и подъязычный нервы, шейные корешки спинного мозга. После этого значительно расширялся хирургический коридор, что обеспечивало контролируемые манипуляции на оставшейся медиальной части опухоли и ее матрикса. После выключения последнего и отсечения от твердой мозговой оболочки медиальную порцию опухоли

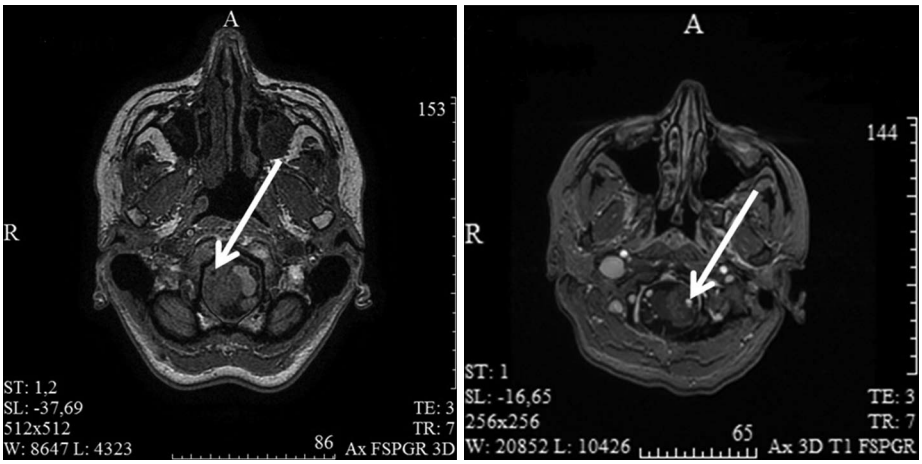


***Рис. 3.*** Обрастание опухолью позвоночной артерии (по данным МРТ). Позвоночная артерия указана стрелками

постепенно вывихивали и по частям удаляли (***Рис. 4***). В 3 (11,3%) случаях контроль манипуляций обеспечивали с помощью ассистирующей эндоскопии.

При прорастании твердой мозговой оболочки опухолью в 7 (20,6%) случаях выполнили частичную или полную резекцию ее пораженных участков (кпереди или кзади от позвоночной артерии).

Выделение из опухоли позвоночных артерий сопряжено с риском развития ишемии, поэтому оно требовало тщательного интраоперационного нейрофизиологического мониторинга. Удалось выделить позвоночные артерии и отделить их от опухоли на всем протяжении от места ее пенетрации через твердую мозговую оболочку у 14 (41,2%) пациентов. В 4 (11,8%) случаях выделение позвоночных артерий и объем резекции опухоли было ограничено из-за показаний нейромониторинга (резкое снижение амплитуды сигнала соматосенсорных вызванных потенциалов) или анестезиологических данных (стойкие брадикардия и снижение артериального давления).

Выполняли пластику твердой мозговой оболочки с использованием мышц. Рану послойно ушивали.

**Результаты и их обсуждение**

В публикациях 1980–1990-х годов в единичных группах послеоперационная летальность составляла 0% [15], по данным B. George и соавт. (1997) [16], – 7,5%, по данным C.N. Sen и L.N. Sekhar (1990) [17], – 20,0%, по данным G.P. Kratimenos и H.A. Crockard (1993) [18], – 29,0%, по данным H.A. Crockard и C.N. Sen (1991) [19], – 66,0%. Исследования последних лет демонстрируют снижение послеоперационной летальности до 0,0–3,6% [20,21]. В своем обзоре M. Bruneau и B. George (2008) [12] указывали, что до 2008 г. послеоперационная летальность составляла от 0 до 25% (среднее значение – 6,2%), причем выше, чем 10%, она была в основном в малых группах [18,21-23]. В работах 2004–2015 гг. послеоперационная летальность в группах от 11 до 30 пациентов составляла от 0% [21,24-26] до 4,5–6,7% [27,29]. По данным самого крупного анализа Z. Wu с соавт. (2009) [30] (114 наблюдений), – 1,8%, что соответствует результатам С.В. Таняшина и др. (2016) [31] (104 случая) – 1,9%.

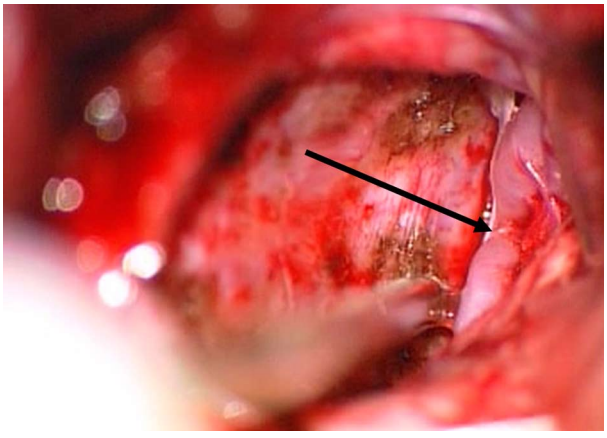

***Рис. 4.*** Состояние после удаления менингиомы большого затылочного отверстия переднебокового расположения. Определяются участки коагулированной твердой мозговой оболочки, ствол мозга и слияние позвоночных артерий (указано стрелкой) с отходящей левой передней спинальной артерией

Наш опыт диагностики симптоматических менингиом БЗО позволяет сделать заключение о том, что эти новообразования имеют очень специфическую клиническую картину, а их наиболее характерными проявлениями являются боли в шейно-затылочной области, пирамидные нарушения и дисфункции каудальных черепных нервов и корешков $C_1$-$C_2$. Вариабельность клинической симптоматики, на которую указывали неврологи прошлых лет [32,33], не свойственна этим новообразованиям.

Локализация менингиомы БЗО, вероятно, важнейшая характеристика новообразования, которую следует учитывать при планировании хирургического вмешательства. Традиционно менингиомы БЗО считают передними, если их матрикс располагается вентрально по обе стороны от средней линии, латеральными, если матрикс располагается между средней линией и зубчатой связкой, и задними, если матрикс располагается кзади от зубчатой связки. Большинство менингиом имеет переднебоковое расположение (68–98%), реже они локализуются в заднебоковых отделах, еще реже – в задних. В большинстве исследований переднебоковые и передние менингиомы группируют вместе и рассматривают, как передние или вентральные [11,28]. По нашему мнению, для более полной характеристики вентральных менингиом необходимо отмечать также их латерализацию. Абсолютное большинство вентральных менингиом БЗО в большей или меньшей степени латерализованы, что определяет сторону хирургического доступа (см. ***Рис. 2***). В нашем исследовании опухоли вентрального расположения были латерализованы в 31 (91,2%) наблюдении и только в 1 (2,9%) случае вентральная менингиома БЗО не имела латерализации. Поскольку хирургические вмешательства при таких новообразованиях имеют особенности, по нашему мнению, целесообразнее концентрироваться на понятии «хирургического коридора», а не на вентральном расположении опухоли [7,11,12,28].

Менингиомы БЗО – это ограниченные опухоли, распространяющиеся в пределах указанной анатомической области без значительной костной инвазии. Их удаление обычно не требует модифицированных хирургических доступов. Преимущественно вентральное расположение новообразования обуславливает целесообразность использования передних трансоральных подходов. Однако они оказались неэффективными из-за существенных недостатков: повышенного риска формирования ликворных фистул и инфицирования, плохой видимости латеральных отделов опухоли и вследствие этого неполного ее удаления, риска развития послеоперационной краниоцервикальной нестабильности и паралича мягкого неба [10,19].

В настоящее время для удаления менингиом БЗО в соответствии с потребностями латерального расширения хирургического коридора используют следующие доступы: срединный субокципитальный, задне-боковой субокципитальный чрезмыщелковый и крайне-латеральный чрезмыщелковый.

Наиболее оптимальным для удаления менингиом БЗО задней локализации (кзади от зубчатой связки и медиальнее позвоночной артерии) считается за-

дний субокципитальный доступ [7,12]. Положение пациента на операционном столе – сидя (предпочтительнее для уменьшения венозного кровотечения) или на боку с жесткой фиксацией головы. Проблемы риска венозной воздушной эмболии легко решаются анестезиологическими мероприятиями. Выполняют трепанацию черепа (обычно резекционную) в нижней части затылочной кости с частичной резекцией задней дуги $C_1$. Твердую мозговую оболочку рассекают T- или Y-образно, разводят и фиксируют швами. A. Goel с соавт. (2001) [34] полагают, что даже вентральные менингиомы БЗО могут быть удалены из этого доступа.

При заднебоковом субокципитальном доступе существует риск повреждения позвоночной артерии на этапе кондиллэктомии, или формирования ее стриктуры вследствие избыточной коагуляции. Расширение доступа кверху к яремному бугорку опасно риском повреждения каудальных черепных нервов [5,7,11,12,14,20,35-38].

Считается, что переднебоковой (крайне-латеральный) доступ (antero-lateral approach or extreme-lateral approach) показан при экстрадуральном распространении вентральных и вентролатеральных менингиом БЗО. Впервые описан C.N. Sen и L.N. Sekhar (1990) [17], модифицирован E. Salas с соавт. (1999) [38] и A.L. Rhoton Jr. (2000) [35]. Принципиально отличается от заднебокового субокципитального чрезмыщелкового доступа траекторией. Голову пациента укладывают с поворотом до 60°. Выполняют разрез кожи позади сосцевидного отростка с переходом на шею. Выделяют затылочную кость, дугу и боковую массу $C_1$. Позвоночную артерию выделяют до поперечного отростка $C_1$, затем выполняют трепанацию поперечного отростка до артериального канала. Остановка венозного кровотечения легко достигается коагуляцией и использованием Surgicel. Мелкие ветви сегмента V3 коагулируют и пересекают. Это обеспечивает безопасную резекцию атланто-окципитального сустава и яремного бугорка. Нередко надкостница вокруг позвоночной артерии бывает кальцифицирована и требует осторожных манипуляций. Выполняют ретросигмовидную краниотомию до БЗО и обнажают сигмовидный синус до луковицы яремной вены. При необходимости осуществляют транспозицию позвоночной артерии [23], особенно при экстрадуральном распространении менингиомы. Ляминэктомию $C_1$ и $C_2$ выполняют до нижнего полюса опухоли. После этого может быть удален экстадуральный компонент менингиомы и измененные костные структуры передних отделов БЗО. Степень опухолевой инвазии определяет объем костной резекции для обеспечения максимального удаления опухоли. Вскрывают твердую мозговую оболочку и начинают удаление опухоли [5,11,12,16,18,20,21,38].

Использование интраоперационного нейрофизиологического мониторинга соматосенсорных вызванных потенциалов, коротколатентных слуховых вызванных потенциалов и электронейромиографии нижних черепных нервов по записи через интубационную трубку (CN X) и с иглой в грудино-ключично-сосцевидной мышце (CN XI) и языке (CN XII) считается целесообразным [7,11].

H. Bassiouni с соавт. (2006) [29] все доступы оптимально подразделяют на два типа – ретромыщелковые (retrocondylar), когда суставные отростки не резецируются, и чрезмыщелковые (transcondylar), когда выполняют мыщелковую резекцию любого объема.

В последние годы достоинства и недостатки упомянутых методов были оценены критически и многие специалисты стали эффективно использовать менее трудоемкий задний субокципитальный доступ для удаления вентролатеральных и даже вентральных менингиом БЗО [31,34]. Уровень преходящих послеоперационных осложнений составляет от 39,3%, перманентных – от 7,1%. Обычно это дисфункции черепных нервов каудальной группы и ишемические проблемы, связанные с позвоночной артерией. Операционная травма продолговатого мозга спинного мозга встречается редко. Подъязычный нерв и яремная вена чаще всего травмируют при резекции затылочного мыщелка [21,38].

**Выводы**

Субокципитальный латерализованный доступ с ляминэктомией до уровня нижнего полюса опухоли является достаточным для обеспечения адекватного микрохирургического удаления менингиом области большого затылочного отверстия без резекции атлантоокципитального сочленения. Подход к матриксу новообразования следует осуществлять после частичной резекции опухоли без тракции стволовых отделов мозга. Использование интраоперационного нейромониторинга обеспечивает контроль стволовых функций на всех этапах удаления опухоли и выделения позвоночной артерии.

**Раскрытие информации**

*Конфликт интересов*

Авторы заявляют об отсутствии конфликта интересов.

*Этические нормы*

Все процедуры, выполненные участникам в ходе исследования, соответствуют этическим стандартам институционального и национального комитетов по этике, Хельсинской декларации 1964 и ее более поздним поправкам или аналогичным этическим стандартам.

*Информированное согласие*

Информированное согласие получено от каждого из участников, включенных в исследование.

**References**

1. Ostrom QT, de Blank PM, Kruchko C, Petersen CM, Liao P, Finlay JL, Stearns DS, Wolff JE, Wolinsky Y, Letterio JJ, Barnholtz-Sloan JS. Alex's Lemonade Stand Foundation Infant and Childhood Primary Brain and Central Nervous System Tumors Diagnosed in the United States in 2007-2011. Neuro Oncol. 2015 Jan;16 Suppl 10:x1-x36. doi: 10.1093/neuonc/nou327. PubMed PMID: 25542864; PubMed Central PMCID: PMC4277295.
2. Davis FG, McCarthy BJ, Berger MS. Centralized databases available for describing primary brain tumor incidence, survival, and treatment: Central Brain Tumor Registry of the United States; Surveillance, Epidemiology, and End Results; and National Cancer Data Base. Neuro Oncol. 1999 Jul;1(3):205-11. doi: 10.1093/neuonc/1.3.205. PubMed PMID: 11554389; PubMed Central PMCID: PMC1920744.
3. Kleihues P, Cavenee WK. Pathology and Genetics of the Tumours of the Nervous System. Lyon: IARC Press, 2000.
4. Tigliev GS, Olyushin VE, Kondratiev AN. Intracranial meningiomas. St. Petersburg: RNKHI im. prof. A.L. Polenova; 2001. Russian.
5. George B, Lot G. Foramen Magnum Meningiomas: A Review from Personal Experience of 37 Cases and from a

Cooperative Study of 106 Cases. Neurosurgery Quarterly. Ovid Technologies (Wolters Kluwer Health); 1995 Sep;5(3):149–67. doi: 10.1097/00013414-199509000-00001
6. Putsillo MV, Vinokurov AG, Belov AI, Konovalov AN (ed.). Atlas. Neurosurgical anatomy. Volume 1. Moscow: Antidor; 2002. Russian.
7. Boulton MR, Cusimano MD. Foramen magnum meningiomas: concepts, classifications, and nuances. Neurosurg Focus. 2003 Jun 15;14(6):e10. doi: 10.3171/foc.2003.14.6.10. PubMed PMID: 15669785.
8. Bruneau M, George B. Classification system of foramen magnum meningiomas. J Craniovertebr Junction Spine. 2010 Jan;1(1):10-7. doi: 10.4103/0974-8237.65476. PubMed PMID: 20890409; PubMed Central PMCID: PMC2944858.
9. Yaşargil MG, Mortara RW, Curcic M. Meningiomas of Basal Posterior Cranial Fossa. Advances and Technical Standards in Neurosurgery. Springer Vienna; 1980;3–115. doi: 10.1007/978-3-7091-7051-9_1
10. Miller E, Crockard HA. Transoral transclival removal of anteriorly placed meningiomas at the foramen magnum. Neurosurgery. 1987 Jun;20(6):966-8. doi: 10.1227/00006123-198706000-00026. PubMed PMID: 3614579.
11. Arnautović KI, Al-Mefty O, Husain M. Ventral foramen magnum meninigiomas. J Neurosurg. 2000 Jan;92(1 Suppl):71-80. doi: 10.3171/spi.2000.92.1.0071. PubMed PMID: 10616061.
12. Bruneau M, George B. Foramen magnum meningiomas: detailed surgical approaches and technical aspects at Lariboisière Hospital and review of the literature. Neurosurg Rev. 2008 Jan;31(1):19-32; discussion 32-3. doi: 10.1007/s10143-007-0097-1. PubMed PMID: 17882459; PubMed Central PMCID: PMC2077911.
13. Koos WT, Spetzler RF, Pendl G, Perneczky A, Lang J. Color Atlas of Microneurosurgery. Stuttgart: Thieme Verlag; 1985.
14. Perneczky A. The Posterolateral Approach to the Foramen Magnum. Surgery in and around the Brain Stem and the Third Ventricle. Springer Berlin Heidelberg; 1986;460–6. doi: 10.1007/978-3-642-71240-1_58
15. Bertalanffy H, Gilsbach JM, Mayfrank L, Klein HM, Kawase T, Seeger W. Microsurgical management of ventral and ventrolateral foramen magnum meningiomas. Acta Neurochir Suppl. 1996;65:82-5. doi: 10.1007/978-3-7091-9450-8_23. PubMed PMID: 8738503.
16. George B, Lot G, Boissonnet H. Meningioma of the foramen magnum: a series of 40 cases. Surg Neurol. 1997 Apr;47(4):371-9. doi: 10.1016/s0090-3019(96)00204-2. PubMed PMID: 9122842.
17. Sen CN, Sekhar LN. An extreme lateral approach to intradural lesions of the cervical spine and foramen magnum. Neurosurgery. 1990 Aug;27(2):197-204. doi: 10.1097/00006123-199008000-00004. PubMed PMID: 2385336.
18. Kratimenos GP, Crockard HA. The far lateral approach for ventrally placed foramen magnum and upper cervical spine tumours. Br J Neurosurg. 1993;7(2):129-40. doi: 10.3109/02688699309103469. PubMed PMID: 8494614.
19. Crockard HA, Sen CN. The transoral approach for the management of intradural lesions at the craniovertebral junction: review of 7 cases. Neurosurgery. 1991 Jan;28(1):88-97; discussion 97-8. doi: 10.1227/00006123-199101000-00014. PubMed PMID: 1994287.
20. Pamir MN, Özduman K. Foramen Magnum Meningiomas. Meningiomas. Elsevier; 2010;543–57. doi: 10.1016/b978-1-4160-5654-6.00044-1
21. Shanko Y, Smeyanovich A, Bulgak V, Rodzich A. Intraoperative monitoring of foramen occipitalis magnum meningiomas surgery significantly improves the preservation of neurological functions. Activitas Nervosa Superior Rediviva. 2015;57(3):72–76. http://www.rediviva.sav.sk/57i3/72.pdf
22. Pirotte B, David P, Noterman J, Brotchi J. Lower clivus and foramen magnum anterolateral meningiomas: surgical strategy. Neurol Res. 1998 Oct;20(7):577-84. doi: 10.1080/01616412.1998.11740567. PubMed PMID: 9785584.
23. Sharma BS, Gupta SK, Khosla VK, Mathuriya SN, Khandelwal N, Pathak A, Tewari MK, Kak VK. Midline and far lateral approaches to foramen magnum lesions. Neurol India. 1999 Dec;47(4):268-71. PubMed PMID: 10625896.
24. Kandenwein JA, Richter HP, Antoniadis G. Foramen magnum meningiomas--experience with the posterior suboccipital approach. Br J Neurosurg. 2009 Feb;23(1):33-9. doi: 10.1080/02688690802545932. PubMed PMID: 19234907.
25. Kano T, Kawase T, Horiguchi T, Yoshida K. Meningiomas of the ventral foramen magnum and lower clivus: factors influencing surgical morbidity, the extent of tumour resection, and tumour recurrence. Acta Neurochir (Wien). 2010 Jan;152(1):79-86; discussion 86. doi: 10.1007/s00701-009-0511-2. PubMed PMID: 19779669.
26. Borba LA, de Oliveira JG, Giudicissi-Filho M, Colli BO. Surgical management of foramen magnum meningiomas. Neurosurg Rev. 2009 Jan;32(1):49-58; discussion 59-60. doi: 10.1007/s10143-008-0161-5. PubMed PMID: 18815821.
27. Nair SN, Vikas V, Gopalakrishnan CV, Menon G. Surgical Management of Foramen Magnum Meningiomas. Neurosurgery Quarterly. Ovid Technologies (Wolters Kluwer Health); 2012 Nov;22(4):220–5. doi: 10.1097/wnq.0b013e3182569227
28. Bassiouni H, Ntoukas V, Asgari S, Sandalcioglu EI, Stolke D, Seifert V. Foramen magnum meningiomas: clinical outcome after microsurgical resection via a posterolateral suboccipital retrocondylar approach. Neurosurgery. 2006 Dec;59(6):1177-85; discussion 1185-7. doi: 10.1227/01.neu.0000245629.77968.37. PubMed PMID: 17277680.
29. Bydon M, Ma TM, Xu R, Weingart J, Olivi A, Gokaslan ZL, Tamargo RJ, Brem H, Bydon A. Surgical outcomes of craniocervial junction meningiomas: a series of 22 consecutive patients. Clin Neurol Neurosurg. 2014 Feb;117:71-9. doi: 10.1016/j.clineuro.2013.11.023. PubMed PMID: 24438809; PubMed Central PMCID: PMC4322893.
30. Wu Z, Hao S, Zhang J, Zhang L, Jia G, Tang J, Xiao X, Wang L, Wang Z. Foramen magnum meningiomas: experiences in 114 patients at a single institute over 15 years. Surg Neurol. 2009 Oct;72(4):376-82; discussion 382. doi: 10.1016/j.surneu.2009.05.006. PubMed PMID: 19608233.
31. Tanyashin SV, Kondrakhov SV, Shimanskiy VN. Metodiki i rezul'taty khirurgicheskogo lecheniya meningiom oblasti bol'shogo zatylochnogo otverstiya. Rossiyskiy neyrokhirurgicheskiy zhurnal imeni professora A.L. Polenova. 2016;8(1):26-35. Russian.
32. Bogorodinskiy DK, Skoromets A.A. Craniovertebral pathology. Moscow: GEOTAR-Media; 2008. Russian.
33. Stein BM, Leeds NE, Taveras JM, Pool JL. Meningiomas of the foramen magnum. J Neurosurg. 1963 Sep;20:740-51. doi: 10.3171/jns.1963.20.9.0740. PubMed PMID: 14184992.
34. Goel A, Desai K, Muzumdar D. Surgery on anterior foramen magnum meningiomas using a conventional posterior suboccipital approach: a report on an experience with 17 cases. Neurosurgery. 2001 Jul;49(1):102-6; discussion 106-7. doi: 10.1227/00006123-200107000-00016. PubMed PMID: 11440430.
35. Rhoton AL Jr. The far-lateral approach and its transcondylar, supracondylar, and paracondylar extensions. Neurosurgery. 2000 Sep;47(3 Suppl):S195-209. PubMed PMID: 10983309.
36. Sohn S, Chung CK. Conventional Posterior Approach without Far Lateral Approach for Ventral Foramen Magnum Meningiomas. J Korean Neurosurg Soc. 2013 Nov;54(5):373-8. doi: 10.3340/jkns.2013.54.5.373. PubMed PMID: 24379942; PubMed Central PMCID: PMC3873348.
37. Marin Sanabria EA, Ehara K, Tamaki N. Surgical experience with skull base approaches for foramen magnum meningioma. Neurol Med Chir (Tokyo). 2002 Nov;42(11):472-8; discussion 479-80. doi: 10.2176/nmc.42.472. PubMed PMID: 12472211.
38. Salas E, Sekhar LN, Ziyal IM, Caputy AJ, Wright DC. Variations of the extreme-lateral craniocervical approach: anatomical study and clinical analysis of 69 patients. J Neurosurg. 1999 Apr;90(2 Suppl):206-19. doi: 10.3171/spi.1999.90.2.0206. PubMed PMID: 10199250.

Научный редактор:
Андрей Петрович Гук, к.мед.н.
Институт нейрохирургии им. акад. А.П. Ромоданова НАМН Украины, Киев, Украина