

УДК 721.1-007.43:616.711.5-089.170

Применение межтелового корпородеза после дискэктомии в грудном отделе позвоночника

Сльнзко Е.И., Золотоверх А.М., Ермольев А.И.

Институт нейрохирургии им. акад. А.П. Ромоданова АМН Украины, г. Киев

Грыжа межпозвоночного диска (МПД) грудного отдела позвоночника — довольно редкая патология, частота ее выявления от 1:100 000 до 1:1000 000 пациентов в год [5, 6, 12]. Это обусловлено сниженной способностью к наклонам и повышенной стабильностью грудного отдела позвоночника, которую обеспечивают косто-verteбральные суставы. Поражение дисков грудных позвонков возникает реже, чем шейных и поясничных. Как правило, грыжа грудной локализации является центральной или центрo-латеральной, ее одинаково часто отмечают у мужчин и женщин [7, 10].

МПД грудного отдела позвоночника имеют сравнительно небольшую высоту, которая несколько увеличивается сверху вниз. Если в шейном отделе суммарная высота МПД составляет почти 40 % этого отдела позвоночного столба, в грудном — всего 20% [5, 8, 11]. В связи с наличием грудного кифоза высота передних отделов МПД ниже задних. Передние отделы МПД испытывают большую нагрузку, поэтому они в первую очередь поражаются при грудном остеохондрозе. В дальнейшем при формировании задней протрузии создаются предпосылки для нестабильности в позвоночно-двигательном сегменте, а после оперативного вмешательства с удалением части костных структур, объем которых зависит от выбранного оперативного доступа, риск возникновения нестабильности увеличивается [5, 8, 12, 16]. Это обуславливает необходимость стабилизации позвоночно-двигательного сегмента после оперативного вмешательства на грудном отделе позвоночника. Чаще всего для стабилизации применяют межтеловой спондилодез кейджами, которые устанавливают между телами позвонков для сохранения высоты междискового промежутка и размеров межпозвоночных отверстий, предупреждения нестабильности в дегенерировавшем межпозвоночном сегменте [3, 13]. Следствием межтелового спондилодеза является образование в отдаленном периоде костного анкилоза между телами позвонков [4, 11].

Для оценки эффективности применения межтелового корпородеза при риске возникновения нестабильности после дискэктомии в грудном отделе позвоночника нами проанализированы результаты хирургического лечения больных с грыжей МПД грудного отдела позвоночника, у которых применен межтеловой корпородез.

Материалы и методы исследования. За период с 1999 по 2009 г. у 16 больных, оперированных по поводу грыжи МПД грудного отдела позвоночника, применен межтеловой корпородез титановыми кейджами. У 2 больных грыжа локализовалась на уровне T_{IV} - T_{V} , у 1 — T_{V} - T_{VI} , у 2 — T_{VI} - T_{VII} , у 4 — T_{X} - T_{XI} , у 3 — T_{XI} - T_{XII} . Диагностику проводили на основании анализа клинических признаков заболевания, данных электронейромиографии, миелографии, компьютерной (КТ) и магниторезонансной (МРТ) томографии (рис. 1). У 2 больных грыжа была малой (суживала позвоночный канал до 10%), у 5 — средней (суживала позвоноч-

ный канал на 10–20%), у 9 — большая (суживала позвоночный канал на 20% и более). У 10 больных грыжа была срединная, у 6 — парамедианная. Продолжительность заболевания менее 6 мес отмечена у 6 пациентов, 6–12 мес — у 5, 12–24 мес — у 3, более 24 мес — у 2. Для суммирования оценки двигательных, чувствительных расстройств, нарушений функции тазовых органов, выраженности болевого синдрома, функционального состояния больного применяли шкалу оценки состояния больных с грыжей МПД грудного отдела позвоночника (шкала грудной миелорадикулопатии — ШГМРП, Questionnaire of Thoracic mieloradiculopathy — QTMR), которая одной цифрой характеризует состояние больного. Так, выраженный функциональный дефицит (10–18 баллов) отмечен у 9 больных, умеренно выраженный (19–28 баллов) — у 5, слабо выраженный (29–36 баллов) — у 2.

Результаты и их обсуждение. Хирургическая техника. Основным показанием к выполнению вмешательства у больных по поводу компрессионных синдромов грудного остеохондроза является неэффективность полноценной консервативной терапии при выраженных признаках заболевания, инвалидизирующего пациента. Для пациентов, занимающихся интеллектуальным трудом, можно расширить показания к операции, если заболевание является для них существенной помехой при выполнении производственных обязанностей или для полноценной жизни.

В настоящее время при оперативном лечении грыжи МПД грудного отдела позвоночника применяют следующие доступы: трансторакальный, транспедикулярный, трансфасетный педикулосохраняющий,

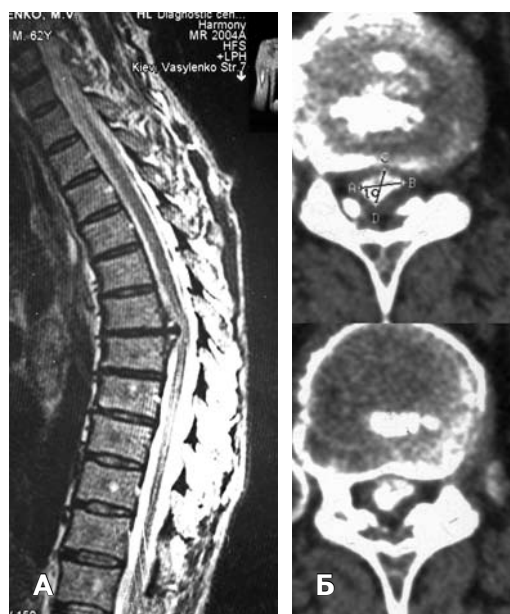

Рис. 1. Массивная оссифицированная грыжа T_{X} - T_{XI} МПД: А — МРТ; Б — КТ.

костотрансверзэктомии, модифицированную костотрансверзэктомии, экстракавитарный. Выбор доступа обусловлен расположением грыжи в аксиальной плоскости позвоночного канала (латеральная, парамедианная, медиальная), консистенцией грыжи (мягкотканная, оссифицированная). При наличии грыжи медиальной локализации, как оссифицированной, так и мягкотканной, чаще применяют трансоракальный и латеральный экстракавитарный доступы, парамедианной оссифицированной и большой мягкотканной — экстракавитарный доступ, парамедианной мягкотканной средних и малых размеров — транспедикулярный доступ, латеральной локализации — трансфасетный педикулосохраняющий.

После выполнения доступа и достижения необходимого МПД поверхность диска рассекают, диск удаляют с помощью кюреток и конхотомов. Изогнутым узким распатором или пуговчатым крючком сламывают или смещают грыжу в полость, образовавшуюся после удаления студенистого ядра. Конхотомом удаляют массу грыжи из полости удаленного диска, выполяют кюретаж полости диска. Дискэктомия должна быть радикальной, иначе не будет места для установки кейджа. Замыкательные пластины удаляют скребками. Этот метод легко выполним при наличии мягкотканной грыжи. При оссификации сместить грыжу в образованную полость трудно, поэтому ее удаляют, постепенно подкусывая с латерального края кусачками Керрисона. Иногда оссифицированная грыжа прочно спаяна с твердой оболочкой спинного мозга. При ее отделении возможна травматизация спинного мозга. В последнее время в такой ситуации мы иссекали участок оболочки, спаянной с грыжей, затем осуществляли ее пластику. При наличии больших краевых остеофитов выполняли корпорэктомию в пределах ~0,5 см с обеих сторон от МПД. Глубина декомпрессии должна быть от 24 до 27 мм от заднего края тела позвонка (рис. 2). Кровотечение из кости останавливают с помощью воска на конце зажима. Удаляют заднюю продольную связку. Дуральный мешок шпателем слегка отводят медиально, в полость диска вводят дилататор для увеличения просвета между телами позвонков. В полость диска устанавливают имитаторы кейджей, они позволяют судить, достаточно ли места для установки кейджа и адекватно ли положение кейджа в полости МПД. На держателе в полость диска внедряют трапециевидной формы кейдж, предназначенный для межтелового корпородеза в грудном отделе позвоночника (размерами 9×10×21 мм, с однонаправленными шипами на боковых поверхностях, которые предупреждают смещение кейджа в позвоночный канал).

Конструкция держателя позволяет при необходимости использовать его как импактор, не рискуя сорвать резьбу, которой он прикручен к кейджу. Держатель состоит из двух частей: фиксатора (длина 385 мм, диаметр 5 мм) и ручки (длина 330 мм, диаметр 15 мм) (рис. 3).

После проведения рентгенологического контроля положения кейджа в рану устанавливают эпидуральный или экстраплевральный дренаж, в зависимости от примененного доступа. Иногда при применении латерального экстракавитарного доступа во время отслоения париетальной плевры возникает ее повреждение, при этом накладывают непрерывный шов атравматичной нитью, при больших размерах

повреждения устанавливают активный плевральный аспирационный дренаж. Мышцы зашивают в два слоя, на фасцию, подкожную основу и кожу накладывают узловое швы. В раннем послеоперационном периоде, после мобилизации больного, повторно проводят рентгенологический контроль положения кейджа (рис. 4).

Применение межтелового корпородеза способствовало значительному уменьшению частоты осложнений, прежде всего, усугубления неврологических симптомов. Результаты хирургического лечения зависели от консистенции грыжи, длительности заболевания, выраженности неврологического дефицита до операции. Они были хуже

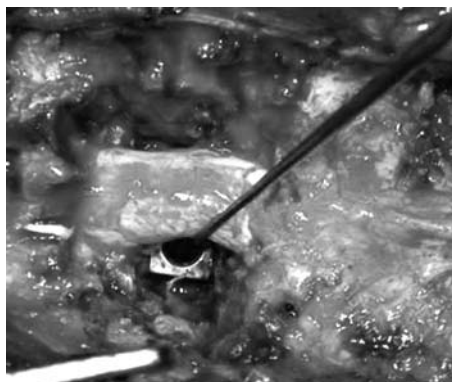


Рис. 2. Межтеловой корпородез, объем резекции костной ткани 24 мм в глубину.



Рис. 3. Конструкция держателя кейджа и кейдж в разобранном виде.

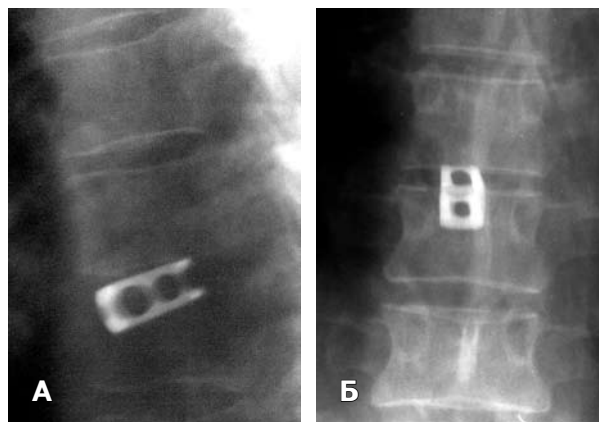


Рис. 4. Контрольная рентгенография грудного отдела позвоночника. Удовлетворительное положение кейджа. А — прямая, Б — боковая проекция.

у больных при наличии оссифицированной срединной грыжи. Особенно неблагоприятны результаты при наличии большой срединной оссифицированной грыжи, спаянной с дуральным мешком. В то же время, восстановление проходило лучше у пациентов при длительности заболевания менее 6 мес, при наличии мягкотканной грыжи небольших размеров (до 8 мм).

Усугубление неврологических симптомов отмечено у одной больной с массивной трансдуральной оссифицированной грыжей МПД. До операции у нее отмечали умеренно выраженный нижний парапарез, проводниковые нарушения чувствительности. В раннем послеоперационном периоде выявлено усугубление двигательных нарушений до нижней параплегии, в последующем наблюдали частичное уменьшение выраженности неврологических симптомов до глубокого нижнего парапареза. У больной применен двусторонний доступ: с одной стороны — латеральный экстракавитарный, с другой — боковой транспедикулярный. Выполнена резекция части твердой оболочки спинного мозга, к которой была припаяна оссифицированная грыжа. Корпородез проведен кейджем.

В ближайшем послеоперационном периоде уменьшение интенсивности или исчезновение боли отмечено у 12 больных, уменьшение выраженности проводниковых двигательных расстройств — у 15, улучшение проводниковой чувствительности — у 16, улучшение функции органов таза — у 4, уменьшение выраженности сегментарных и корешковых расстройств — у 10. У 2 больных наблюдали быстропроходящее усугубление неврологических симптомов, у 1 — усугубление неврологических симптомов было длительным, 8 пациентов могли ходить без посторонней помощи уже в ближайшем послеоперационном периоде. Уменьшение функционального дефицита согласно ШГМРП после операции отражено в **таблице**.

Выраженность функциональных нарушений до и после операции у больных с грыжей МПД грудного отдела позвоночника по ШГМРП.

Степень выраженности функционального дефицита	Число наблюдений	
	до операции	после операции
Выраженный	9	1
Умеренно выраженный	5	4
Слабо выраженный	2	8
Легкий	—	3

Показания к межтеловому спондилодезу в целом устанавливаются с учетом стадии дегенеративного процесса в грудном отделе позвоночника и состояния больного. Показания включают болевой синдром в грудном отделе позвоночника, обусловленный уменьшением размеров межпозвонковых отверстий, возможность возникновения нестабильности после дискэктомии в грудном отделе позвоночника вследствие массивной резекции костных структур (L.N. Sekhar, P. Jannetta, 1984). Снижение высоты диска, его дегенеративные изменения должны быть подтверждены данными рентгенологических исследований, КТ, МРТ.

Суммированы показания к выполнению межтелового спондилодеза в грудном отделе позвоночника [7].

1. Дискэктомия с сопутствующей нестабильностью на этом уровне.

2. Сегментарная нестабильность.

3. Выраженная боль в грудном отделе позвоночника, не поддающаяся консервативной терапии.

4. Ятрогенная нестабильность, обусловленная выполнением дискэктомии, резекцией большого объема костных структур.

5. Снижение высоты диска со стенозом межпозвонковых отверстий.

В то же время существуют состояния, когда межтеловой спондилодез не показан.

1. Многоуровневое поражение (больше чем 2 уровня).

2. Грыжа МПД с радикальными симптомами без признаков нестабильности.

3. Выраженный остеопороз.

4. Тяжелые соматические заболевания.

Межтеловой спондилодез и протезирование МПД имеют длительную историю. Hadra и Lange впервые применили задний спондилодез в 1800 г. для лечения болезни Пота — туберкулезного спондилита. Затем Albee и Hibbs усовершенствовали метод, установив костные имплантаты между дугами. В 1911 г. авторы опубликовали технику выполнения таких вмешательств, и до начала II Мировой войны ее использовали повсеместно. Затем показания к операции были расширены, ее применяли для стабилизации позвоночника при травматическом повреждении, а также после дискэктомии — для фиксации спондилолиза и спондилолистеза. В последующем установлена небольшая частота спондилодеза при такой методике и в то же время излишнее формирование костной мозоли между дугами позвонков. В 1936 г. Мерсег показал, что оптимальным методом является межтеловой спондилодез. Первое наблюдение заднего межтелового спондилодеза привел Jaslow в 1946 г. однако многие авторы считают, что первое классическое описание межтелового спондилодеза привел R.V. Cloward в 1953 г. [5]. Авторы применяли межтеловой спондилодез для стабилизации поясничного отдела позвоночника после дискэктомии, используя небольшие участки костной ткани, которую они внедряли в полость МПД. R.V. Cloward на основании анализа результатов в 250 наблюдениях отметил, что спондилодез формируется у 95% больных [5]. Позже Lin (1985) и Branch (1996) усовершенствовали метод [11]. Отечественные хирурги также стояли у истоков разработки методов межтелового спондилодеза (Я.Л. Цивьян, 1965; Н.И. Хвисюк, Н.А. Корж, 1984; Г.М. Деркач и соавт., 1990; М.М. Усманов, 1991) [1, 2].

Костные имплантаты заменили титановыми кейджами, наполненными фрагментами костной ткани. Доказано преимущество титановых кейджей по сравнению с костью по биомеханическим, биологическим и функциональным показателям (С.Д. Ray, 1997). Применение оптимизированных инструментов для установки кейджей способствовало значительному уменьшению риска повреждения во время операции дурального мешка и корешков. В то же время частота формирования костного анкилоза при использовании титановых кейджей аналогична таковой при применении кости (91%).

Первоначально кейджи были цилиндрической формы. Однако при их установке отмечена значительная частота повреждения корешков и формирования ликворных кист. Цилиндрические кейджи

трудно устанавливать, поскольку необходимы тракция дурального мешка и спинного мозга, натяжение корешков. Внедрение прямоугольных имплантатов значительно снизило частоту повреждения спинного мозга, корешков и дурального мешка. Такие имплантаты значительно легче устанавливать через небольшое пространство между выше- и нижележащими корешками [9, 11]. Наиболее часто применяют прямоугольные имплантаты из титана или углеродного волокна. Некоторые авторы используют прямоугольные трапециевидные имплантаты, более высокие сзади, чем спереди, что позволяет сохранить грудной кифоз [12, 15]. Такую форму кейджей считают наиболее перспективной [8, 10]. Мы применяем прямоугольные имплантаты размерами 9×10×21 мм. На плоскостях имплантантов, соприкасающихся с телами позвонков, имеются однонаправленные шипы, что предупреждает выскальзывание кейджей в позвоночный канал [15].

По данным биомеханических исследований на трупных моделях показана аналогичная стабильность при установке кейджей параллельно либо одного — в косом или средне-медианном положении [14, 15].

Применение межтелового спондилодеза после дискэктомии в грудном отделе позвоночника позволяет избежать нестабильности в оперированном позвоночном сегменте, достичь практически у всех больных регресса неврологических симптомов и боли [14]. Применение при спондилодезе титановых прямоугольных имплантантов имеет ряд преимуществ по сравнению с использованием цилиндрических или аутотрансплантатов, позволяет сохранить биомеханику позвоночника, дает возможность удалять как парамедианные, так и медианные грыжи, не травмируя спинной мозг, резецировав необходимый объем костных структур. При применении протезирования МПД неподвижными конструкциями в грудном отделе позвоночника хороших результатов удалось достичь у 21 из 35 оперированных больных, удовлетворительных — у 11, у 4 — выраженность неврологических симптомов после операции не изменилась, у 1 — возникла стойкая нижняя параплегия [7].

А. Cerillo и соавторы [4] сообщили об опыте протезирования МПД при лечении грыжи грудного отдела позвоночника. Протезирование МПД осуществлено у 23 больных за период с 1994 по 2000 г. Результаты были удовлетворительными у 20 из них, отмечен полный регресс симптомов, у 3 — результаты были неудовлетворительными. Авторы считают, что протезирование МПД — оптимальный метод лечения их грыж в грудном отделе позвоночника, так как он позволяет избежать нестабильности после резекции значительного объема костных структур при подходе к медиально расположенной грыже [4].

R. Delfini и соавторы [6] применили межтеловый корпородез с использованием различных неподвижных имплантатов у 20 пациентов с грыжей МПД в грудном отделе позвоночника. У 11 пациентов выявлена миелопатия: у 5 — легкая, у 9 — умеренно выраженная, у 4 — выраженная. У 15 пациентов после операции отмечено существенное неврологическое улучшение, у 5 — изменения неврологического статуса не отмечены.

D.J. Maiman и соавторы [12] оперировали 23 пациента по поводу грыжи МПД в грудном отделе

позвоночника за период 1993–2002 гг. У всех больных использован боковой экстракавитарный подход с последующим применением межтелового корпородеза. Большинство пациентов жаловались на выраженную местную боль, у 13 — выявлена миелопатия разной степени выраженности. У 11 больных по данным КТ выявлена оссифицированная грыжа МПД. После операции у 17 пациентов отмечен значительный регресс болевого синдрома, у остальных — регресс неврологических симптомов различной степени выраженности. Ухудшение не наблюдали. Частота послеоперационных осложнений была минимальной. Оценив клинические результаты, авторы сделали вывод, что применение бокового экстракавитарного доступа к грудному отделу позвоночника в комплексе с межтеловым корпородезом после дискэктомии является наиболее оптимальным способом удаления грыжи МПД грудного отдела позвоночника.

Наши результаты оперативного лечения грыжи МПД грудного отдела позвоночника с применением межтелового спондилодеза после дискэктомии согласуются с данными других авторов, применявших этот метод.

Таким образом, применение межтелового корпородеза позволяет улучшить результаты оперативного вмешательства у больных с грыжей МПД в грудном отделе позвоночника. Применение межтелового корпородеза позволяет предотвратить дестабилизацию позвоночника после дискэктомии при использовании доступов с различным объемом резекции костных структур. Поэтому во время оперативного вмешательства при необходимости визуализации медиальных отделов позвоночника степень резекции костных структур можно не ограничивать, поскольку риск ятрогенной нестабильности значительно уменьшается при применении межтелового корпородеза.

Список литературы

1. Хвисяк Н.И., Корж Н.А., Маковоз Е.М. Нестабильность позвоночника // Ортопедия и травматология. — 1984. — №3. — С.1–7.
2. Цивьян Я.Л., Мотов В.П. Аллопластика межпозвонковых дисков в эксперименте // Вопросы патологии позвоночника, травматологии и ортопедии. — Новосибирск, 1965. — С.28–30.
3. Ahlgren B.D., Herkowitz H.N. A modified posterolateral approach to the thoracic spine // J. Spin. Disord. — 1995. — V.8, N1. — P.69–75.
4. Cerillo A., Carangelo B., Bruno M.C. et al. Paravertebral retropleuric microsurgery approach to the treatment of thoracic disc herniation. Personal experience and consideration of unsatisfactory results / J. Neurosurg. Sci. — 2002. — V.46, N3–4. — P.135–142.
5. Cloward R.B. The treatment of ruptured intervertebral discs by vertebral body fusion // J. Neurosurg. — 1953. — V.10. — P.154.
6. Delfini R., Di Lorenzo N., Ciappetta P. et al. Surgical treatment of thoracic disc herniation: a reappraisal of Larson's lateral extracavitary approach // Surg. Neurol. — 1996. — V.45, N6. — P.517–522.
7. Dickman C.A., Rosenthal D., Regan J.J. Reoperation for herniated thoracic discs // J. Neurosurg. — 1999. — V.91, suppl.2. — P.157–162.
8. Fessler R.G., Sturgill M. Review: complications of surgery for thoracic disc disease // Surg. Neurol. — 1998. — V.49, N6. — P.609–618.
9. Fujimura Y., Nakamura M., Matsumoto M. Anterior decompression and fusion via the extrapleural approach

- for thoracic disc herniation causing myelopathy // *Keio J. Med.* — 1997. — V.46, N4. — P.173–176.
10. Hamburger C. Modification of costotransversectomy to approach ventrally located intraspinal lesions. Preliminary report // *Acta Neurochir. (Wien).* — 1995. — V.136, N1–2. — P.12–15.
 11. Lin P.M. Posterior lumbar interbody fusion technique: complications and pitfalls // *Clin. Orthop.* — 1985. — V.193. — P.90–102.
 12. Maiman D.J., Larson S.J., Luck E., El-Ghatit A. Lateral extracavitary approach to the spine for thoracic disc herniation: report of 23 cases // *Neurosurgery.* — 1984. — V.14, N2. — P.178–182.
 13. Rossitti S. Modified lateral approach for surgery of thoracic disk herniation. Technical note // *Arq. Neurop-siquiatr.* — 1994. — V.52, N2. — P.227–230.
 14. Sagiuchi T., Iida H., Tachibana S. et al. Idiopathic spinal cord herniation associated with calcified thoracic disc extrusion — case report // *Neurol. Med. Chir. (Tokyo).* — 2003. — V.43, N7. — P.364–368.
 15. Schiffman M., Brau S.A., Henderson R., Gimmestad G. Bilateral implantation of low-profile interbody fusion cages: subsidence, lordosis, and fusion analysis // *Spine J.* — 2003. — V.3, N5. — P.377–387.
 16. Young S., Karr G., O'Laoire S.A. Spinal cord compression due to thoracic disc herniation: results of microsurgical posterolateral costotransversectomy // *Br. J. Neurosurg.* — 1989. — V.3, N1. — P.31–38.

Застосування міжтілового корпородезу після дискектомії в грудному відділі хребта

Сльнько Е.І., Золотоверх А.М., Ермольєв А.І.

Інститут нейрохірургії ім. акад. А.П. Ромоданова АМН України, м. Київ

За період з 1999 по 2009 р. у 16 хворих, оперованих з приводу грижі міжхребцевого диску грудного відділу хребта, застосований межтіловий корпородез. Для оцінки функціонального стану хворого застосовано шкалу оцінки стану хворих з грижею грудного відділу хребта (шкалу грудної мієлорадикулопатії — ШГМРП). В найближчому післяопераційному періоді зменшення інтенсивності або зникнення болю відзначено у 12 хворих, зменшення вираженості провідникових рухових розладів — у 15, поліпшення провідникової чутливості — у 16, поліпшення функції органів таза — у 4, зменшення вираженості сегментарних і корінцевих розладів — у 10 хворих, 8 пацієнтів змогли ходити без сторонньої допомоги вже в найближчому післяопераційному періоді.

Ключові слова: *грудний відділ хребта, грижа диска, межтіловий корпородез.*

Применение межтелового корпородеза после дискэктомии в грудном отделе позвоночника

Сльнько Е.И., Золотоверх А.М., Ермольев А.И.

Институт нейрохирургии им. акад. А.П. Ромоданова АМН Украины, г. Киев

За период с 1999 по 2009 г. у 16 больных, оперированных по поводу грыжи межпозвоночного диска грудного отдела позвоночника, применен межтеловой корпородез. Для оценки функционального состояния больного применяли шкалу оценки состояния больных с грыжей грудного отдела позвоночника (шкалу грудной миєлорадикулопатії — ШГМРП). В ближайшем послеоперационном периоде уменьшение интенсивности или исчезновение боли отмечено у 12 больных, уменьшение выраженности проводниковых двигательных расстройств — у 15, улучшение проводниковой чувствительности — у 16, улучшение функции органов таза — у 4, уменьшение выраженности сегментарных и корешковых расстройств — у 10, 8 пациентов смогли ходить без посторонней помощи уже в ближайшем послеоперационном периоде.

Ключевые слова: *грудной отдел позвоночника, грыжа диска, межтеловой корпородез.*

Interbody fusion use after discectomy in the thoracic spine

Slíhniko E.I., Zolotoverkh A.M., Ermolyev A.I.

Institute of neurosurgery named after acad. A.P. Romodanov
of Academy of Medical Sciences of Ukraine, Kiev

During the period from 1999 to 2009 at 16 patients, have been operated because of thoracic spine hernia, the interbody fusion was used. For patient's functional status estimation a scale for patient with thoracic spine hernia status estimation (QTMR) was used. In the early postoperative period pain intensity decreased or pain has disappeared at 12 patients, motor disorders — at 15, conducting sensitiveness was improved — at 16, improvement of pelvic organs function was observed at 4 patients, reduction of segmental and radicular disorders — at 10, 8 patients could walk without assistance in the early postoperative period.

Key words: *thoracic spine, hernia of the disc, interbody corporodesis.*

Комментарий

к статье Слынько Е. И. и соавторов «Применение межтелового корпородеза после дискэктомии в грудном отделе позвоночника»

Патология межпозвонковых дисков на уровне грудного отдела позвоночника — весьма редкая, составляет 1% всех заболеваний межпозвонковых дисков у человека. Несмотря на редкость, нейрокомпрессионные формы грудного остеохондроза являются наиболее тяжелыми и зачастую обуславливают инвалидизацию больных. Тактика хирургического лечения данной патологии недостаточно разработана, операции часто осложняются усугублением неврологического дефицита, результаты оперативного лечения грыжи грудного отдела позвоночника оставляют желать лучшего.

Одной из причин, обуславливающих усугубление неврологического дефицита после операции, является нестабильность в грудном отделе позвоночника вследствие удаления межпозвонкового диска и резекции значительного объема костных структур. Поэтому в целях разработки оптимального метода хирургического лечения и предупреждения ятрогенной нестабильности в оперированном межпозвонковом сегменте авторами предложен способ стабилизации грудного отдела позвоночника путем межтелового корпородеза титановыми кейджами, который отличается от предложенных ранее формой и размерами кейджа.

Авторами на основе обобщения отечественного и зарубежного опыта, а также собственных наблюдений в течение 10 лет разработан метод стабилизации грудного отдела позвоночника после операции дискэктомии, который объективно позволяет улучшить результаты оперативного вмешательства у таких больных. Применение межтелового корпородеза позволяет предотвратить дестабилизацию позвоночника после дискэктомии в грудном отделе позвоночника при использовании доступов с значительной резекцией костных структур.

*А.В. Муравский, канд. мед. наук,
доцент кафедры нейрохирургии
НМАПО им. П.Л. Шупика МЗ Украины*